

Wilma Hämäläinen

TAUTIOPIN KURSSIN HISTOPATOLOGIAOSUUDEN
OPETUSMATERIAALIEN KEHITTÄMINEN JA ETÄOPETUKSEEN
SIIRTYMINEN - LOPPURAPORTTI

Syventävien opintojen kirjallinen työ
Kevätlukukausi 2023

Wilma Hämäläinen

TAUTIOPIN KURSSIN HISTOPATOLOGIAOSUUDEN
OPETUSMATERIAALIEN KEHITTÄMINEN JA ETÄOPETUKSEEN
SIIRTYMINEN - LOPPURAPORTTI

Patologia

Kevätlukukausi 2023

Vastuuohjaaja: Jutta Huvila, Dosentti, EL

Lähiohjaaja: Annamari Leino, LT

Turun yliopistossa tautiopin kurssi on osa LL, HLL ja biolääketieteen koulutusohjelmia. Tautiopin kurssin tavoitteena on oppia yleispatologiaa ja elinkohtaista patologiaa. Opetus sisältää luento-opetusta ja histopatologian opetusta, jossa solutason muutoksia tarkastellaan virtuaalinäytteiden avulla. Itseopiskelumateriaalina kurssilla oli aikaisemmin käytössä opetushenkilökunnan kokoama, vuonna 2019 päivitetty harjoitustyömoniste, jossa oli tiiviisti teoriaa eri aihealueista ja sen lisäksi virtuaalimikroskopianäytteisiin liittyvät potilastapaukset. Moniste kaipasi uudistusta niin ulkoasun kuin sisällönkin osalta. Saman aikaisesti monisteen valmistuttua jouduttiin opetus siirtämään etäopetukseksi COVID-19 pandemian vuoksi. Tämän työn tavoitteena oli luoda helppokäyttöinen, visuaalisesti miellyttävä ja oppimista edistävä materiaali. Lisäksi pyrimme osaltamme sujuvoittamaan etäopiskeluun siirtymistä opiskelijoiden näkökulmasta.

Työ on toteutettu parityönä yhdessä Janina Ojakosken kanssa tautiopin kurssille. Tuotimme kurssille opetusmateriaalia, joka keskittyi histopatologiaan. Teimme jokaista elinkokonaisuutta vastaavat teoriaosuudet sekä harjoitustehtäviä, joilla opiskelijat voisivat syventää osaamistaan. Koostimme avuksi myös keskeisten termien sanastoa, jota opiskelijat pystyivät halutessaan täydentämään. Uudistettu opetusmateriaali pilkottiin osaksi tautiopin sähköistä Moodle-aluetta. Palautetta opetusmateriaaleista keräsimme sähköpostitse lähetetyllä kyselyllä ennen uudistusta ja uudistuksen jälkeen. Ensimmäinen palautekysely suuntautui omalle vuosikurssillemme (C. Invactum) heti tautiopin 2019–2020 kurssin jälkeen. Jälkimmäinen toteutettiin seuraavan vuoden tautiopin 2020–2021 kurssin käyneille, jolloin uudistukset oli saatu käyttöön. Lisäksi jälkimmäisessä palautekyselyssä kartoitimme etäopetukseen siirtymisen onnistumista.

Ensimmäiseen palautekyselyyn vastaajista puolet toivoi lisää itseopiskelumateriaalia ja 16,7 % erityisesti vanhan harjoitustyömonisteen uudistusta. Uudistettu opetusmateriaali toimi osana tautiopin 2020–2021 kurssia ja on tämän jälkeen jäänyt käyttöön seuraavillekin tautiopin kursseille. Palautekyselyyn vastanneet pitivät uudistettuja osioita helppolukuisina, selkeinä ja rakenteeltaan onnistuneina. Materiaalin koettiin vaikuttavan myönteisesti oppimiseen. Palautteen perusteella myös etäopetukseen siirtyminen tapahtui sujuvasti.

SISÄLLYS

1 JOHDANTO		1
2 HISTOPATOLOGIAN OPETUS TURUN YLIOPISTOSSA		2
2.2 Histopatologian opetus ennen tautiopin kurssia	2	
2.3 Histopatologian opetus tautiopin kurssin aikana	3	
3 KEHITTÄMISHANKKEEN TOTEUTUS		4
3.1 Aiheen valinta	4	
3.3 Opiskeluohjeiden luominen	5	
3.4 Elinkokonaisuus-osioiden luominen	6	
3.5 Etäopetukseen siirtyminen	7	
4 PALAUTEKYSELYIDEN TULOKSET		8
4.1 Palautekysely 2019–2020 kurssin suorittaneille	8	
4.2.1 Palaute opetusmateriaalista		9
4.2.2 Palaute etäopetukseen siirtymisestä		11
5 POHDINTAA		12
5.1 Kehityshanke	12	
5.2 Etäopetukseen siirtyminen	13	
6 JOHTOPÄÄTÖKSET		15
LÄHTEET		16

[LIITTEET](#)

1 JOHDANTO

Turun yliopistossa lääketieteen lisensiaatin koulutusohjelmaan kuuluu toisena opiskeluvuotena tautiopin kurssi. Kurssin tavoitteena on opetusohjelman mukaisesti perehtyä tautien syntyyn, solu- ja kudostason muutoksiin ja tavallisimpiin klinisiin ilmiöihin. Tavoitteena on oppia yleispatologiaa ja elinkohtaista patologiaa. Opetus sisältää luento-opetusta ja histopatologian opetusta, jossa solutason muutoksia tarkastellaan virtuaalinäytteiden avulla.

Histopatologiaa pidetään yhtenä haastavimmista aiheista, niin opettajien kuin opiskelijoidenkin näkökulmasta (Sherman ja Jue, 2009). Ann Heuschele oli biologian opettaja, joka teki tutkimusta histologian oppimisesta omilla opiskelijoillaan. Artikkelissaan ”It all looks same to me” hän toteaa, että ilman epäilystään, kudosten tunnistaminen histologisesti on hänen opiskelijoilleen haastavin tehtävä kaikista laboratorioharjoituksista (Heuschele A. 1999). Lisäksi siitä, miten histologiaa olisi tehokkainta opettaa, on tehty lukuisia tutkimuksia (Heuschele A. 1999, Mione ym. 2013, Khalil ym. 2013, Johnson ym 2015) ja oppimisen avuksi on pyritty kehittämään uusia opetusmetodeja (Heuschele A. 1999, Khalil ym. 2013). Lääketieteen opintojen alkuvaiheessa, ennen tautiopin kurssia, yksittäisiä mikroskopianäytteitä on tarkasteltu osana aikaisempia kursseja, esimerkiksi osana solu- ja kudosisiologian kurssia. Kuitenkaan laajempaa opetusta histologiasta ei ole ennen tautiopin kurssia annettu. Histopatologian opetus poikkeaa luonteeltaan muusta prekliinisestä opetuksesta, sillä näytteiden tulkinta vaatii visuaalista hahmotuskykyä ja hahmontunnistusta.

Teetimme opiskelijoille palautekyselyn tautiopin kurssista, jonka vastauksista itseopiskelumateriaalin tarve nousi esiin. Tämän pohjalta toteutimme tautiopin kurssille itseopetusmateriaalia, joka keskittyi histopatologiaan. Kurssilla oli aikaisemmin käytössä tautiopin opetushenkilökunnan kokoama vuonna 2019 päivitetty harjoitusmoniste, jossa oli teoriaa eri aihealueista ja mikroskooppisiin virtuaalinäytteisiin liittyvät potilastapaukset. Harjoitusmonisteen keskeisimmät puutteet olivat sen kömpelö käytettävyys, suppeat johdannot aiheisiin ja

vanhentunut ulkoasu. Moniste oli jaettu opiskelijoille pdf-tiedostona, jossa oli 138 sivua ilman mahdollisuutta navigoida aihealueiden välillä. Lisäksi aihealueet olivat epäloogisessa järjestyksessä pienryhmäharjoitusten kulkuun nähden. Monisteessa ei ollut lainkaan kuvia tai värien käyttöä.

Työn keskeisimpänä tavoitteena oli tehdä itseopiskelumateriaalin käytöstä opiskelijoille sujuvampaa. Tavoitteenamme oli visuaalisesti miellyttävä materiaali, sekä käyttäjäystävällinen navigointi eri elinkokonaisuuksien välillä. Tehtävien avulla tavoitelimme tehokkaampaa kertaamista ja osaamisen syventämistä. Teettämässämme kyselyssä tuli esiin puutteita normaalihistologian osaamisessa, joten halusimme keskittyä erityisesti myös normaalihistologian harjoitteluun, sillä niiden tunteminen helpottaisi huomattavasti poikkeavuuksien tunnistamista tautitapauksista.

Covid-19 pandemia puhkesi saman aikaisesti, kun työstimme uutta opetusmateriaalia tautiopin kurssille. Tämän vuoksi osaksi työn tavoitteita muodostui sujuva etäopetukseen siirtyminen opiskelijoiden näkökulmasta. Tavoitteiden täyttymistä mitattiin opiskelijoille teetetyillä palautekyselyillä.

2 HISTOPATOLOGIAN OPETUS TURUN YLIOPISTOSSA

2.2 Histopatologian opetus ennen tautiopin kurssia

Turun yliopistossa lääketieteen lisensiaatin koulutusohjelmaan kuuluu pienissä määrin histologisten näytteiden tarkastelua jo ennen tautiopin kurssia, muun muassa osana solu- ja kudosisbiologian kurssia. Kurssien yhteydessä on esitetty joitakin yksittäisiä kuhunkin aiheeseen sopivia näytteitä. Kuitenkin näytteiden systemaattista tarkastelua ja tulkintaa harjoitellaan vasta tautiopin kurssilla. Tautiopin kurssin alkaessa tulisi opiskelijoiden hallita perusteet normaalikudosten histologiasta. Aikaisempina vuosina on huomattu, ettei tämä vaatimus suurimmalla osalla opiskelijoista täyty. Tämän vuoksi opetusohjelmaan on lisätty valinnaiskurssi nimeltä ”Normaalitilasta patologiaan”, jonka tarkoitus on kerrata normaalikudosten histologiaa ja orientoida

opiskelijoita kohti tautiopin kurssia esittelemällä patologisten muutosten perusteita.

2.3 Histopatologian opetus tautiopin kurssin aikana

Tautiopin opintokokonaisuuden laajuus on 13 op, joka vastaa noin 351 tuntia työskentelyä. Tästä kolmen opintopisteen verran on histopatologiaa eli noin 81 työtuntia. Histopatologian opetus koostui vuoden 2019–2020 tautiopin kurssilla pakollisista pienryhmäopetuksista, joita järjestettiin 1–2 jokaista elinkokonaisuutta kohden. Yksi pienryhmäopetus kesti 45–60 min. Elinkokonaisuuksia oli yhteensä 17 ja pienryhmäopetuksia järjestettiin noin 20. Ennen pienryhmäopetusta opiskelijoita oli kannustettu käymään näytteet itsenäisesti läpi, jotta pienryhmäopetuksen seuraaminen olisi helpompaa. Jokaisella opetuskerralla virtuaalinäytteitä käytiin läpi 4–6 kappaletta erikoistuvan lääkärin johdolla. Ohjaava lääkäri esitteli poikkeavat löydökset näytteistä luokkahuoneen etualalla olevan näytön kautta. Histologisiin näytteisiin liittyvät esitiedot löytyivät tuolloin käytössä olleesta harjoitustyömonisteesta. Monisteessa oli lisäksi listattuna huomioitavia kohtia, jotka näytteestä olisi tärkeä löytää. Opiskelijoiden oli mahdollista kysellä epäselviksi jääneitä asioita näissä pienryhmäopetuksissa. Pienryhmäopetuksen lisäksi opiskelijoilta vaadittiin itsenäistä opiskelua. Itseopiskelumateriaalina toimivat valmiiksi merkityt virtuaalinäytteet ja potilastapausmoniste. Kurssin lopuksi osaamista mitattiin tentin avulla. Histopatologian tentti järjestettiin luentosalissa, jossa histologiset näytteet heijastettiin valkokankaalle ja kysymykset olivat monivalintamuotoisia. Tentin läpäisy vaati oikeaa vastausta n. puoleen kysymyksistä. Tentti arvioitiin asteikolla 1–5. Tautioppikurssin muusta osiosta järjestettiin erillinen loppuentti.

Vuonna 2020–2021 tautiopin kurssiin jouduttiin tekemään muutoksia Covid-19 pandemian vuoksi. Aikaisemmin lähiopetuksena järjestetyt pienryhmäopetukset korvattiin videotallenteilla. Videoissa pyrittiin samankaltaiseen sisältöön, kuin aikaisemmissakin pienryhmäopetuksissa. Niissä käsiteltiin 4–6 näytteen tärkeimmät histologiset muutokset potilastapausten kautta. Videot olivat tautiopin Moodle-alueella valmiina, josta opiskelijat pystyivät niitä itsenäisesti katsomaan. Videoiden lisäksi järjestettiin etäyhteyden avulla kyselytunteja,

joissa videoista heränneisiin kysymyksiin oli mahdollista saada vastaus. Osaamista mitattiin jälleen tentin avulla, mutta tällä kertaa histopatologian osuus oli integroitu osaksi koko tautioppikurssin lopputenttiä. Lopputentti tehtiin kahdessa osassa; ensimmäinen noin puolessa välissä kurssia ja toinen kurssin päätyttyä.

3 KEHITTÄMISHANKKEEN TOTEUTUS

3.1 Aiheen valinta

Ajatus oppimateriaalien luomisesta lähti liikkeelle, kun yhdessä Janina Ojakosken kanssa suoritimme tautiopin opintokokonaisuutta vuosina 2019–2020. Huomasimme histologisten näytteiden tulkitsemisen olevan haastavaa niin meille, kuin monelle muullekin kurssilaiselle. Teetimme vuoden 2019–2020 tautiopin kurssin suorittaneille palautekyselyn, josta selvisi tarve itseopiskelumateriaalin kehittämiseksi. Palautekyselyn tuloksia tarkastellaan tarkemmin kohdassa tulokset. Tulosten perusteella päätimme aloittaa yhteistyönä tehtävän opetusmateriaalin kehityshankkeen.

Palautteen perusteella histopatologian osuus koettiin hyvin suuritöiseksi ja irralliseksi muusta kurssista. Kurssilla käytössä oli patologian opetushenkilöstön koostama moniste, jota on vuosittain päivitetty palautteiden perusteella, viimeisin päivitys oli tehty vuonna 2019. Moniste oli epäkäytännöllinen, sillä se jaettiin pdf-tiedostona ilman navigointimahdollisuutta eri aihealueiden välillä. Monisteessa oli 138 sivua, joiden seasta oikean aiheen löytäminen oli vaivalloista. Moniste oli alun perin tarkoitettu tulostettavaksi, mutta opiskelutapojen muututtua yhä digitaalisemmiksi, ei tulostettava moniste ollut enää kovin ajanmukainen. Vanhassa monisteessa aiheet olivat eri järjestyksessä, kuin missä niitä kurssilla käytiin ja potilastapaukset oli numeroitu epäloogisesti. Lisäksi ulkoasu kaipasi päivitystä.

3.2 Työnjako

Itse monisteen työn jaoin elinkokonaisuuksittain puoliksi. Käytännössä itse vastasin elinkokonaisuuksista 1&2 Soluvaurio, 5&6 Kasvun häiriöt ja kasvaimet,

8 Imukudos ja luuydin, 10 Ruuansulatuskanavan alkuosa ja haima, 12 Maksa ja sappirakko, 14 Sisäeritysrauhaset, 16 Iho, 18&19 Synnyttimet. Janina Ojakoski vastasi loppuista elinkokonaisuuksista, joita hän käsittelee tarkemmin omassa raportissaan. Yhteen elinkokonaisuuteen kuului normaalikudoksen teoriaosuuden ja tehtävien luominen, sekä potilastapauksien ulkoasun päivittäminen.

Monisteen päivityksen lisäksi keräsimme palautetta vuosina 2019–2020 tautiopin kurssin suorittaneilta siitä, mitä he olisivat kaivanneet lisää ja mitä voitaisiin kehittää. Samoin keräsimme palautetta vuoden 2020–2021 tautiopin kurssin suorittaneilta, erityisesti painottaen histopatologian osuutta. Molemmat kyselyt loimme ja analysoimme yhteistyönä.

3.3 Opiskeluohjeiden luominen

Monisteen alkuun kokosimme yleisiä ohjeita monisteen käytöstä ja muustakin opiskelusta kurssilla. Painotimme itsenäisen opiskelun merkitystä, opiskelun aikatauluttamista ja suunnitellussa aikataulussa pysymistä sekä annoimme käytännön vinkkejä harjoitustöihin. Kerroimme miten harjoitustöistä saa mahdollisimman paljon irti ja kannustimme kertaamiseen tehtävien avulla.

Tämän jälkeen koostimme ohjeet histologisten näytteiden lähestymistä varten. Koska histologian opetusta on ennen tautiopin kurssia ollut varsin vähän, on näytteiden tarkastelu varsin uutta valtaosalle opiskelijoista. Oman kokemuksemme mukaan näytteiden tarkastelu on aluksi hyvin haastavaa, sillä eri kudokset ja solut näyttävät kaikki alkuun saman kaltaisilta. Halusimme tehdä aloituksesta helpompaa ja motivoida opiskelijoita tekemään riittävästi töitä kurssin edetessä. Käytimme ohjeiden kirjoittamiseen Kuopion lääketieteellisessä tiedekunnassa käytössä olevan tautiopin harjoitustyömonisteen vinkkejä, omia kokemuksiamme sekä opetushenkilökunnan antamia vinkkejä.

3.4 Elinkokonaisuus-osioiden luominen

Loimme harjoitustyömonisteen Google Drive -ohjelmalla, jotta muokkaaminen sujui vaivattomasti niin meidän osaltamme, kuin myös mahdollisesti tulevaisuudessa seuraavien kurssien aikana. Google Drive -ohjelmalla saimme myös luotua käytännöllisen sisällysluettelopalkin, josta klikkaamalla pääsi siirtymään haluttuun osioon ja näin korjattiin aikaisemmin ongelmana ollut vaikeus navigoida haluttuun aiheeseen.

Uudistimme elinkokonaisuudet itsenäisesti aikaisemmin esitellyn jaon mukaisesti. Jokaiseen elinkokonaisuuteen luotiin siis normaalikudosta käsittelevä teoriaosuus sekä tehtäviä, ja uudistettiin potilastapausten ulkoasu. Koostimme teorian eri lähteistä, mutta päälähteenä käytimme Robbins Basic Pathology -kirjaa (Kumar, Abbas ja Aster, 2017, 10. painos). Muita lähteitä olivat Duodecimin Patologia -kirja (Mäkinen ym. 1. painos), solunetti (www.solunetti.fi), vanha harjoitustyömoniste sekä vuoden 2019–2020 tautiopin kurssin luentomateriaalit. Osaksi teoriaa liitimme Amirsys-tietokannasta ja virtuaalimikroskopianäytteistä otettuja kuvia, joihin olemme itse merkinneet rakenteita hahmottamista helpottamaan.

Teoriaosuuden luominen vaatii eri lähteiden tietojen yhdistelyä, ristiriitaisuuksien selvittämistä ja sopivan tietomäärän rajaamista. Omat teoriaosuuteni noudattelivat samankaltaista rakennetta jokaisessa luvussa, jossa aihetta käsitellään yleiseltä tasolta siirtyen yhä yksityiskohtaisempaan tietoon. Esimerkiksi kappaleen 8 Imukudos ja luuydin alussa käsitellään lyhyesti imukudoksen tehtäviä ja jakautumista elimistössä. Tämän jälkeen tarkastellaan imusolmuketta kaavakuvan muodossa, josta rakenteet ovat helpommin havaittavissa ja eroteltavissa. Tästä siirrytään histologisiin näytteisiin. Näihin on merkitty keskeiset rakenteet edellä mainitun mukaisesti. Näytteisiin on aluksi valittu pienempi suurennos, jolloin keskitytään suurempiin kokonaisuuksiin ja lopussa päädytään aivan solutasolle.

Jokaisesta elinkokonaisuudesta tehtiin lisäksi tehtäviä sekä niihin oikeat ratkaisut. Loimme erilaisia tehtävätyyppejä, mm. oikein-väärin-väittämät, avoimet kysymykset ja sanaselitykset, pitääksemme niiden tekemisen

mahdollisimman mielekkäänä. Tehtävien avulla harjoitustöissä käsitellyt tauteihin liittyvät histologiset muutokset kertaantuivat, mikä tehostaa oppimista ja pidentää opitun asian muistijälkeä (Roediger ja Karpicke 2006, Carpenter ym. 2008)

Potilastapauksien sisällön pidimme muuttumattomana, mutta siirsimme kaiken tekstin uudelle alustalle visuaalisesti miellyttävämpään muotoon. Työn loppusuoralla potilastapausopetus muuttui etäopetukseen siirtymisen vuoksi niin merkittävästi, ettei uusittua materiaalia otettu käyttöön.

Pienryhmäharjoitusten tilalle tulleita videoita varten opetushenkilökunta päivitti potilastapausten esitietoja. Tässä yhteydessä korjattiin asiavirheitä, ristiriitaisia esitietoja, luokitteluja ja joitakin sanamuotoja. Lisäksi mukaan otettiin joitakin uusia potilastapauksia. Jatkuvasti muuttuvien diagnostisten kriteerien vuoksi esitietoja jouduttaisiin päivittämään vuosittain. Tämän vuoksi potilastapaukset jätettiin materiaalistamme kokonaan pois.

3.5 Etäopetukseen siirtyminen

Vuosi 2020 toi uusia haasteita opetuksen järjestämiseen COVID-19 pandemian myötä. Tekemämme harjoitustyömoniste oli aloitettu jo ennen pandemian alkua, mutta se palveli hyvin myös etäopetukseen siirtymisessä. Moniste oli alun perinkin suunnattu itseopiskelun tueksi.

Tautiopin kurssin opetushenkilökunta joutui pandemian vuoksi muuttamaan lähiopetuksena aikaisemmin toteutetut mikroskoppoinnin pienryhmäopetukset videomuotoisiksi. Videoissa pyrittiin samankaltaiseen sisältöön, kuin aikaisemmissa pienryhmäopetuksissa. Niissä käsiteltiin 4–6 näytteen tärkeimmät histologiset muutokset potilastapausten kautta. Videot olivat valmiina tautiopin Moodle-alueella, josta opiskelijat pystyivät niitä itsenäisesti katsomaan. Näiden lisäksi järjestettiin jokaisesta kokonaisuudesta erillinen kyselytunti, jossa opiskelijat saivat mahdollisuuden kysyä videoista epäselviksi jääneitä kysymyksiä.

Tekemämme harjoitustyömoniste päädyttiin pilkkomaan osaksi Moodle-aluetta etäopetukseen siirtymisen muutettua kurssin rakennetta. Moodle-alueelta löytyi

mikroskopoinnin oma osio, jossa jokainen elinkokonaisuus oli pilkottu omaksi kokonaisuudekseen. Tekemämme normaalikudoksen teoriaosuudet toimivat johdantoina aiheeseen, jonka jälkeen osiosta löytyivät näytteitä käsittelevät videot ja tekemämme tehtävät.

4 PALAUTEKYSELYIDEN TULOKSET

4.1 Palautekysely 2019–2020 kurssin suorittaneille

Teetimme opiskelijoille kaksi erillistä kyselyä. Ensimmäinen kysely suuntautui 2019–2020 tautiopin kurssin suorittaneille. Tällä kyselyllä halusimme kerätä palautetta siitä, miten opetusta voitaisiin jatkossa kehittää. Halusimme tuottaa opetuksenkehitysmateriaalia, joten pyrimme kartoittamaan opiskelijoiden toiveita. Vastauksia kyselyyn tuli 120, joka vastaa n. 60 % opiskelijoista. Avoimena kysymyksenä pyysimme vapaasti ideoita ja ajatuksia mikroskopoinnin kehittämiseen. 61,6 % vastaajista kertoi käyttäneensä alkuperäistä harjoitustyömonistetta apuna opiskelussa vähintään melko paljon. 65 % piti monistetta vähintään melko selkeänä ja hyödyllisenä. Kysyimme myös opiskelijoiden mielipidettä siitä, mikä heitä voisi auttaa histologian opiskelussa. Annoimme erilaisia vastausvaihtoehtoja, joista pystyi valitsemaan useamman itselle sopivan vaihtoehdon. Vastaajista 69,2 % toivoi harjoitustenttiä, 50 % toivoi lisää itseopiskelumateriaalia, 37,5 % vapaaehtoista kertausopetusta ja 16,7 % toivoi harjoitusmonisteen uudistusta.

Pyysimme lisäksi avoimia vastauksia liittyen mikroskopiaopetuksen kehittämiseen. Vastauksia saimme 40kpl. Lisää itseopiskelumateriaalia (esim. tehtäviä ja tiivistelmiä) toivottiin yhdeksässä kommentissa. Kahdeksassa kommentissa toivottiin harjoitustenttiä, jolla omaa osaamista voisi arvioida kurssin aikana. Mikroskopiaharjoituksiin toivottiin enemmän aikaa viidessä kommentissa. Lisäksi normaalikudoksiin toivottiin kiinnitettävän enemmän huomiota kolmessa kommentissa. Tämän lisäksi yksittäisissä kommentteissa toivottiin lisää histopatologisia näytteitä ja harjoitusmonisteen potilastapausten diagnooseja suomeksi.

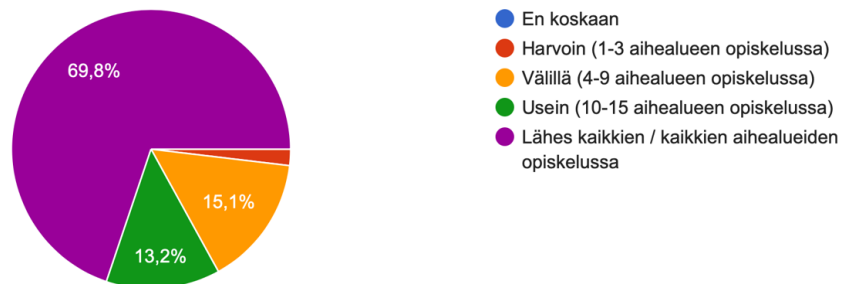
4.2 Palautekysely 2020–2021 kurssin suorittaneille

Keräsimme palautetta opiskelijoilta kurssin jälkeen uudistetusta opetusmateriaalista sekä siitä, miten etäopetukseen siirtyminen onnistui. Vastauksia saimme yhteensä 53. Tämä vastaa noin 40 %:a kurssille osallistuneista opiskelijoista. 92,5 % vastaajista piti johdanto-osuuksien ulkoasua miellyttävänä ja kaikki vastaajat pitivät rakennetta selkeänä. 87 % vastaajista kertoi ulkoasun ja selkeän rakenteen vaikuttavan käyttöaktiivisuuteen ja 64 % vastaajista koki näiden asioiden vaikuttavan oppimiseen.

4.2.1 Palaute opetusmateriaalista

Suurin osa opiskelijoista kertoi hyödyntäneensä johdanto-osuuksia lähes kaikkien aihealueiden opiskelussa (Kuvio 1). 94,3 % vastaajista hyödynsi johdanto-osuuksia ennen videoituja harjoitustöitä, 45,3 % tenttiin lukiessa ja 17 % käytti johdanto-osuuksia apuna näytteiden tarkastelussa. Kukaan vastaajista ei ilmoittanut jättäneensä materiaalia täysin käyttämättä.

Kuinka usein hyödynsit johdanto-osuuksia kurssin aikana?
53 vastausta



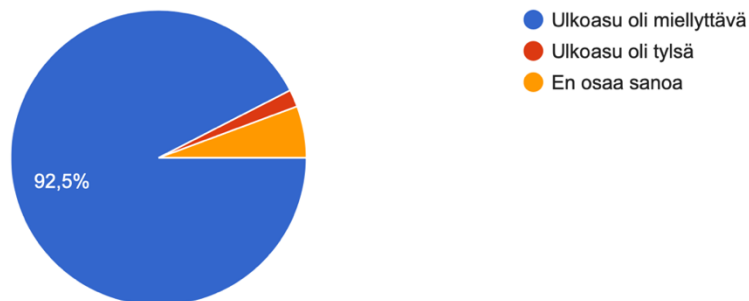
Kuvio 1. Johdanto-osioiden käyttöaktiivisuus.

Kaikki vastaajat pitivät johdanto-osuuksia vähintään melko selkeinä ja helppolukuisina. Jopa 62,3 % piti johdanto-osuuksia todella selkeinä ja helppolukuisina. Myös rakenne koettiin kaikkien vastaajien osalta vähintään melko selkeäksi. Vastaajista 84,9 % piti johdanto-osuuksien kuvia vähintään melko selkeinä ja havainnollistavina. Vastaajista 54,7 % koki, ettei johdanto-osuudet sisältäneet ollenkaan liian vaikeaa sanastoa ja 34 % koki, ettei vaikeaa

sanastoa ollut lähes ollenkaan. Vain 3,8 % vastasi, että liian vaikeaa sanastoa oli melko paljon. Kukaan vastaajista ei kuitenkaan kokenut liian vaikeaa sanastoa olleen todella paljon. 64,2 % vastaajista koki johdanto-osuudet laajuudeltaan sopiviksi. 28,3 % piti johdanto-osuuksia vähintään hieman liian suppeina ja 7,5 % piti johdanto-osuuksia hieman liian kattavina.

Valtaosa vastaajista piti visuaalista ilmettä miellyttävänä (Kuvio 2). Visuaalisella ilmeellä koettiin olevan vaikutusta käyttöön ja oppimiseen. Vastaajista 86,8 % koki ulkoasun, visuaalisuuden ja selkeän rakenteen vaikuttavan käyttöaktiivisuuteen ja 64,3 % koki vaikutuksen oppimiseen. 73,6 % vastaajista piti johdanto-osuuksia kokonaisuudessaan vähintään melko hyödyllisinä. Vapaaehtoisten tehtävien tekemisessä oli selvästi hajontaa (Kuvio 3). Vastaajista 73,9 % koki vapaaehtoiset tehtävät vähintään melko hyödyllisiksi oppimisen kannalta.

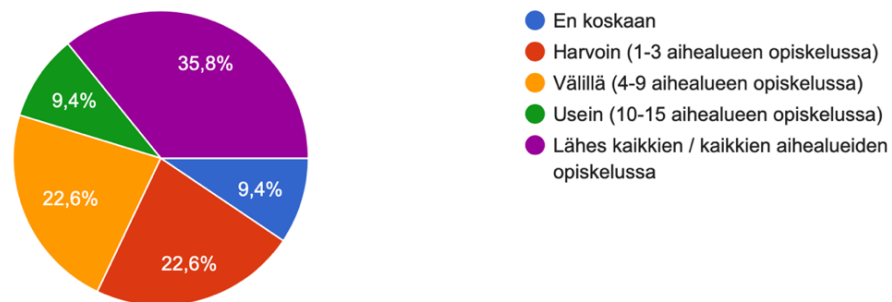
Oliko johdanto-osuuksien visuaalinen ilme sellainen, että niitä oli mukava lukea?
53 vastausta



Kuvio 2. Johdanto-osuuksien visuaalinen ilme.

Kuinka usein teit vapaaehtoisia tehtäviä?

53 vastausta



Kuvio 3. Tehtävien tekoaktiivisuus.

Pyysimme opiskelijoilta avoimia vastauksia liittyen uudistamaamme opetusmateriaaliin. Vastauksia saimme 13 kpl. Neljässä kommentissa toivottiin laajempaa teoriaosuutta ja lisää tehtäviä. Viidessä kommentissa annettiin palautetta kirjoitusvirheistä ja puuttuvista tehtävien vastauksista. Kolmessa kommentissa keuhuttiin tehtävien auttaneen opiskelussa. Yhdessä kommentissa opetusmateriaalia pidettiin hyödyllisenä ja hyvänä apuna oppimisessa.

4.2.2 Palaute etäopetukseen siirtymisestä

Vastaajista 86,8 % piti tautiopin Moodle-aluetta vähintään melko selkeänä. Jopa 73,6 % vastaajista piti videoituja harjoitustöitä todella selkeinä ja 24,5 % melko selkeinä. 96,2 % vastaajista piti videoituja harjoitustöitä vähintään melko hyvänä opetusmuotona histopatologian opiskelussa.

Pyysimme opiskelijoilta myös avoimia vastauksia liittyen etäopetukseen. Vastauksia saimme 15 kappaletta. Näistä 12 koski mikroskopiaharjoitusten videotallenteita. Videot koettiin todella hyödyllisiksi, sillä niitä pystyi katselemaan omaan tahtiin, kelaamaan ja tauottamaan tarvittaessa. Vastaajat kommentoivat oppivansa täällä tavalla huomattavasti paremmin, kuin ns. reaaliajassa tapahtuvassa opetuksessa, jolloin muistiinpanojen kirjaamiseen ei jää juurikaan aikaa, eikä asioita ehdi rauhassa prosessoimaan. Videoiden opettajaa keuhuttiin myös erityisen hyväksi.

5 POHDINTAA

5.1 Kehityshanke

Palautekyselyiden vastaukset osoittivat, että uudelle opetusmateriaalille oli tarvetta. Vuoden 2019–2020 tautiopin kurssista teetettyyn kyselyyn vastanneista 69,2 % toivoi harjoituskokeita, joiden avulla omaa osaamista voisi mitata kurssin aikana. Tämän jälkeen eniten ääniä sai itseopiskelumateriaalin lisääminen (50 % vastaajista), vapaaehtoisen kertausopetuksen järjestäminen (37,5 % vastaajista) ja harjoitustyömonisteen uudistaminen (16,7 %).

Päädyimme syventäväksi työksemme valitsemaan oman mielenkiintomme mukaan sekä opetushenkilökunnan toiveesta itseopiskelumateriaalin lisäämisen ja harjoitustyömonisteen uudistamisen. Ajankäytöllisistä syistä emme pystyneet enää vastaamaan opiskelijoiden toiveeseen harjoituskokeista.

Työn keskeisimpänä tavoitteena oli tehdä itseopiskelumateriaalin käytöstä opiskelijoille miellyttävämpää. Tähän pyrimme johdanto-osioiden selkeällä rakenteella, helppolukuisuudella ja sopivalla tiedon määrällä. Pyrimme elävöittämään ja luomaan yhteyttä histopatologiaan teoriaosioiden sekaan integroiduilla kuvilla. Halusimme johdantojen olevan visuaalisesti miellyttäviä ja toivoimme sen lisäävän käyttöaktiivisuutta ja sitä kautta oppimista. Kyselytulosten perusteella nämä tavoitteet täyttyivät. Puutteena kuitenkin oli se, ettei suoraa vertailua vanhan ja uuden materiaalin välillä voitu luotettavasti tehdä, sillä eri kursseille esitetyt palautekyselyt eivät olleet toisiaan vastaavat. Lisäksi opiskelijoilla oli kokemus vain joko uudesta tai vanhasta materiaalista.

Tuotimme myös itseopiskelun avuksi tehtäviä, jotka tutkimusten ja opiskelijoiden toiveiden mukaan tehostaisivat oppimista ja kertaamista (Roediger ja Karpicke 2006, Carpenter ym. 2008, Roediger ja Buttler 2011). Aktiivinen mieleen palauttaminen tehtävien avulla on havaittu tuottavan huomattavasti pidempikestoisen muistijäljen samassa opiskeluajassa, kuin uudestaan oppimateriaalista katsominen tuottaisi (Roediger ja Karpicke 2006, Roediger ja Buttler 2011). Moodle-alueelle lisättiin tietyn aihealueen tehtävien oikeat vastaukset siinä vaiheessa, kun siirryttiin seuraavaan aihealueeseen. Tässä hyödynnettiin tutkitusti toimivaa viivästettyä palautteenantoa, jonka on

osoitettu pidentävän muistijälkeä opiskellusta aiheesta (Roediger ja Buttlar 2011). Tehtävät koettiin myös opiskelijoiden puolesta suurelta osin hyödyllisiksi, ja yli puolet vastaajista kertoi tehneensä vähintään neljän aihealueen vapaaehtoisia tehtäviä. Palautteiden perusteella tehtävissä oli myös puutteita ja virheitä. Nämä olisi todennäköisesti olleet vältettävissä huolellisemmalla tarkistuksella.

Yhtenä tavoitteena oli myös opiskelijoiden parempi menestys histopatologian opinnoissa. Osaamista on perinteisesti mitattu lopputentin muodossa. Tämän tavoitteen arviointi ei täysin luotettavasti ole mahdollista, sillä kurssirakenteet ja lopputentit muuttuivat merkittävästi vuosien 2019–2020 ja 2020–2021 välillä. Vuonna 2019–2020 opiskelijat tekivät erillisen pelkästään mikroskopiaosuutta käsittelevän lopputentin. Seuraavan vuonna mikroskopiaosuus oli integroitu osaksi tautiopin lopputenttiä. Näin ollen lopputenttien arvosanat eivät ole vertailukelpoisia.

Tavoitteenamme oli myös paremman navigoinnin kehittäminen.

Navigointijärjestelmä ei päässyt käyttöön siinä muodossa, jossa sen olimme suunnitelleet, sillä moniste pilkottiin osaksi Moodle-aluetta. Moodle-alueella ajatus oli kuitenkin hyvin saman kaltainen. Moodle-alue koettiin palautteiden perusteella selkeäksi. Elinkokonaisuudet oli hyvin eroteltu toisistaan, mikä teki navigoinnista niiden välillä yksinkertaista.

Työnjako onnistui hyvin. Työmäärät saimme jaettua tasaisesti. Monisteen päivittämisessä olisi ollut yhdelle henkilölle liian työläs, joten parityönä saimme tuotettua laadukkaampaa materiaalia. Tuotimme tekstiä itsenäisesti pitäen tekstin tyylin yhdenmukaisena. Kommunikoimme sujuvasti työn edetessä ja mielestäni se näkyy lopputuloksessa. Lopputulos on ulkoasun, tekstin ja kirjoitustyylin näkökulmasta yhtenäinen.

5.2 Etäopetukseen siirtyminen

Keräsimme kurssilta palautetta siitä, miten siirtyminen etäopetukseen sujui ja miten tekemämme materiaali oli siinä apuna. Palautekyselyyn monisteestamme vastasi 53 opiskelijaa. Tämä vastaa noin 40 % kurssille osallistuneista

opiskelijoista. Vastausprosentti on tyydyttävä, toki hieman aktiivisempaa vastaamista olisimme toivoneet. Vastausprosenttia olisi mahdollisesti voitu parantaa aktivoimalla opiskelijoita esimerkiksi sähköpostimuistutuksin. Palautteiden perusteella emme voineet suoraan verrata lähiopetusta ja etäopetusta keskenään, sillä suurin osa opiskelijoista on käynyt vain etäopetuksessa järjestetyn kurssin. Opiskelijoilla on kuitenkin aikaisemmillä kursseilla ollut histologian harjoitustöitä, jotka ovat olleet vastaavia, kuin tautiopin lähiopetuskurssiin on aikaisempina vuosina sisältynyt. Monet olivatkin palautteissaan verranneet niitä keskenään.

Histopatologian osalta siirtyminen etäopetukseen tapahtui opiskelijoilta kerätyn palautteen perusteella sujuvasti. Pakolliset pienryhmäharjoitukset korvattiin opetushenkilökunnan tekemillä videoilla, joissa näytteet käytiin tarkasti läpi ja opiskelija pystyi pysäyttämään videon tai kelaamaan taaksepäin tarvittaessa. Videot toivat mahdollisuuden näytteiden läpikäymiseen useamman kerran ja omaan tahtiin. Kuten Pein ja Wun (2019) meta-analyysi osoittaa, verkkomuotoinen opetus lääketieteen opiskelijoilla voi olla jopa toimivampaa, kuin tavanomainen luokkahuoneessa tapahtuva lähiopetus. Se ei kuitenkaan ole välttämättä jokaiselle opiskelijalle ihanteellisin tapa oppia tai sovellu kaikkiin opittaviin aiheisiin. Videoista saatu palaute oli kuitenkin erinomaista. Näiden palautteiden perusteella etäopetukseen siirtyminen onnistui niin sujuvasti, että useat opiskelijat toivoivat saman kaltaisten opetusmenetelmien käyttöä myös tulevaisuudessa, vaikka lähiopetusmahdollisuus olisi taas olemassa.

Tautiopin kurssilla histologisia näytteitä on tarkasteltu jo ennen etäopetukseen siirtymistä virtuaalisten näytteiden avulla. Siinä, käytetäänkö opetuksessa virtuaalisia vai optisia näytteitä ei ole havaittu eroa oppimisessa (Mione ym. 2013). Virtuaalisiin näytteisiin on helpompi merkitä poikkeavia alueita, jolloin niiden katsominen ilman ohjausta on helpompaa. Optisia näytteitä voidaan myös katsoa yhdessä siihen tarkoitetuilla mikroskoopeilla, joissa yhteen mikroskooppiin on liitetty useat luupit, joista muut näkevät samat asiat kuin mikroskopoija. Näin myös optisista näytteistä voidaan osoittaa tiettyjä alueita. Tässä rajoitteena on kuitenkin pieni ryhmäkoko, sillä tällaiseen mikroskooppiin mahtuu ohjaajan lisäksi vain muutamia opiskelijoita. Lisäksi näytteiden

katsominen vaatii kokeneen ohjaajan, sillä poikkeavat alueet eivät ole valmiiksi merkittyinä. Optisia näytteitä ei myöskään ole mahdollista katsoa jälkikäteen itsenäisesti.

Palaute oli kaiken kaikkiaan positiivista etäopetukseen siirtymisen suhteen. Histopatologia on oppiaineena etäopiskelulle suotuisa, vaikka alun perin siihen on sisältynyt runsaasti läsnäolopakollista opetusta. Pienryhmäharjoitusten tarkoituksena on ollut sanallistaa muutoksia ja avata niiden merkitystä. Lisäksi on ollut mahdollisuus esittää kysymyksiä epäselviin asioihin. Videot toimivat pienryhmien tapaan opetuksessa ja lisäksi aihealueittain järjestetyt kyselytunnit antoivat mahdollisuuden esittää kysymyksiä. Tällä tavoin ei toki ole mahdollista saada vastauksia epäselvyyksiin aivan välittömästi. Toisaalta se, ettei vastauksia ole mahdollista kysyä välittömästi pienryhmän vetäjältä kannustaa itsenäiseen tiedonhankintaan ja sitä kautta aktiivisempaan oppimiseen.

6 JOHTOPÄÄTÖKSET

Valmis työ kattaa kaikki LL-tutkinnon tautioppikurssilla käsiteltävät elinkokonaisuudet, erityisesti niiden normaalikudosten perusteet ja histologian. Uudistettu opetusmateriaali on otettu käyttöön osana tautiopin kurssia vuodesta 2020-2021 alkaen. Tällä hetkellä materiaali on ollut käytössä kolmena vuonna. Tavoitteenamme oli luoda itseopiskelumateriaali, jota opiskelijoiden olisi sujuvaa käyttää. Palautteiden perusteella saavutimme tämän tavoitteen.

Covid-19-pandemian alettua tätä työtä tehdessä, tarkastelin myös etäopetukseen siirtymistä opiskelijoiden näkökulmasta. Etäopetukseen siirtyminen sujui palautteiden perusteella hyvin ja opiskelijat toivoivat samankaltaisten opetusmenetelmien jatkamista, vaikka tulevaisuudessa lähiopetus olisi taas mahdollista.

LÄHTEET

Carpenter Shana K., Pashler Harold, Wixted John T., Vul Edward, 2008: The effects of tests on learning and forgetting. *Memory & Cognition*, 36:438-448

Heuschele A. 1999. "It all looks the same to me": An exercise in critical observation. *American Biology Teacher* 61(6):434-437

Johnson S, Purkiss J, Holaday L, Selvig D, Hortsch M, 2015: Learning histology - dental and medical students' study strategies. *European journal of dental education*, 9(2):65-73

Khalil Mohammed K, Kirkley Debbie L, Kibble Jonathan D, 2013: Development and evaluation of an interactive electronic laboratory manual for cooperative learning of medical histology. *Anatomical sciences education*, 6(5):342-50

Kumar Vinay, Abbas Abdul K, Aster Jon C, 2018: *Robbins Basic Pathology* 10th edition, Elsevier

Mione Sylvia, Valcke Martin, Cornelissen Maria, 2013: Evaluation of virtual microscopy in medical histology teaching. *Anatomical sciences education*, 6(5):307-15

Pei Leisi, Wu Hongbin, 2019: Does online learning work better than offline learning in undergraduate medical education? A systematic review and meta-analysis. *Medical education online*, 24 artikkele 1666538.

Roediger III Henry L, Butler Andrew C, 2010: The critical role of retrieval practice in long-term retention. *Trends in cognitive sciences* 15:20-27

Roediger III H.L., Karpicke J.D. 2006: The power of testing memory: basic research and implications for educational practice. *Persp. Psychol. Sci.*, 1:181-210

Tervetuloa mikroskopoimaan!

Yksi olennainen osa patologian opetusta on mikroskopointiharjoitukset. Niiden tarkoituksena on oppia tunnistamaan solutasolla tapahtuvia muutoksia kudoksenäytteistä eri tautitiloihin liittyen. Ennen harjoitustöitä luennoilla käsitellään tutkittavia elinkokonaisuuksia ja muutosten taustalla olevia tekijöitä.

Monelle (ainakin allekirjoittaneille) histologiset näytteet näyttävät aluksi marjapuuroilta ja näytteitä on vaikea erottaa toisistaan. Tämä moniste on tehty auttamaan mikroskopiaosuuden opiskelua ja helpottamaan patologisten muutosten tunnistusta.

- moniste on jaettu mikroskopiaharjoitustöiden mukaan yleispatologian osuuksiin ja elinkokonaisuuksiin
- jokainen kappale rakentuu seuraavasti:
 - o normaalihistologia/ aiheeseen liittyvää teoriaa
 - o harjoitustöissä käytävät potilastapaukset
 - otsikossa linkki kyseisen harjoitustyön mikroskooppinäytteisiin
 - o kertaavia tehtäviä potilastapauksista
- Lopussa on sanasto, johon saat täydentää sanojen merkitykset ja lisätä halutessasi omia sanoja

Näin hyödyt harjoitusmonisteesta mahdollisimman paljon:

1. Muutosten tunnistaminen on erittäin vaikeaa, jos et tiedä miltä normaalit solut ja eri elimille tyypillinen normaali kudos näyttää. Pehdy siis normaalihistologian osuuteen huolella ennen harjoitustyötä! Näin opit huomaamaan, jos kudoksessa on jotain poikkeavaa, vaikket itse muutosta heti tunnistaisikaan.

2. Harjoitustöissä edetään usein aika vauhdikkaasti, joten suosittelimme, että orientoidut aiheeseen vilkaisemalla potilastapauksia etukäteen. Tämä helpottaa harjoitustyön seuraamista.

3. Kertaus on opintojen äiti, joten tee lyhyet kertaavat tehtävät harjoitustöiden jälkeen tai tenttiin kerratessasi.

4. Täydennä ja kokoa sanastoa monisteen lopussa. Täydentäminen vahvistaa muistijälkeä ja kurssin lopulla sinulla on hyödyllinen sanasto yhteen paikkaan koottuna.

Mikroskooppinäytteet patologian opetukseen on koottu TYKS/Patologian yksikön arkistomateriaalista. Harjoitustöiden potilastapaukset ovat koko patologian henkilökunnan työstämiä ja osa Jussi Haverisen syventäviä opintoja. Teorian, potilastapausten ja tehtävien koonti harjoitustyömonisteeksi on osa LK Wilma Hämäläisen ja LK Janina Ojakosken syventävien opintojen opinnäytetyötä.

Vinkit mikroskopianäytteiden tulkintaan:

1. Esitietojen perusteella on hyvä miettiä, mitä sieltä voisi löytyä → esim. kolorektaalisyövät ovat pääasiassa adenokarsinomia, tällöin ei siis kannata veikata levyepiteelikarsinomia :-) (ellei kyseessä ole metastaasi, mikä on sitten asia erikseen. Pääsääntöisesti tällä kurssilla keskitytään kasvainten osalta primaareihin löydöksiin.)
2. Aloita näytteen tarkastelu aina pienellä suurennoksella, jotta saat kokonaiskuvan muutosalueesta (sijainti, levittäytyminen, kudosarkkitehtuuri jne)
3. Siirry tämän jälkeen tarkastelemaan näytettä suuremmalla suurennoksella ja edelleen yksittäisiä soluja. HUOM! Jokaista solua ei ole tarkoituskaan tunnistaa. Kaikki solut eivät ole asettuneet täydellisesti leikkaussuuntaan ja -kohtaan nähden, minkä takia samat solut eivät näytä keskenään samanlaisilta.
4. Tavallisin värjäysmenetelmä on HE-värjäys (hematoksyliini-eosiini), mutta muitakin menetelmiä käytetään. Tällöin rakenteet voivat värjäytyä hyvinkin eri tavoin. Mutta ei hätää, siihenkin tottuu!
5. Mikroskopianäytteiden tulkinta vaatii harjoittelua, joten hyödynnä tätä harkkamonistetta aktiivisesti kurssin aikana ja katsele näytteitä säännöllisesti.

Tsemppiä opiskeluun,

toivottavat Janina ja Wilma

Mi 1 & 2: Soluvaurio

Soluvaurion aste riippuu tekijästä, kestosta, toistumisesta, intensiteetistä ja erityisesti solutyypistä. Mikäli vaurioittava stimulus loppuu ajoissa, voi vaurio olla vielä **palautuva eli reversiibeli**. Kuitenkin, jos tietty kynnyks solun sietokyvyssä ylitetään, syntyy **palautumaton eli irreversiibeli** vaurio. Tämä johtaa solun kuolemaan joko apoptoosin tai nekroosin kautta.

Soluvaurioita voivat aiheuttaa elimistön ulkoiset ja sisäiset kemialliset, fysikaaliset ja mikrobiologiset tekijät, joita ovat esimerkiksi:

- Hapenpuute (esim. verisuoniobstruktio, anemia, COPD)
- Toksiset aineet (monet aineet toksisia liiallisina pitoisuuksina)
- Infektiot
- Immunologiset reaktiot (esim. autoimmuunitaudit)
- Puutteellinen ravitseminen (esim. vitamiinipuutokset)
- Fyysinen trauma
- Säteily
- Ikääntyminen (esim. kyky vaurioiden korjaamiseen heikentyy)

Apoptoosi

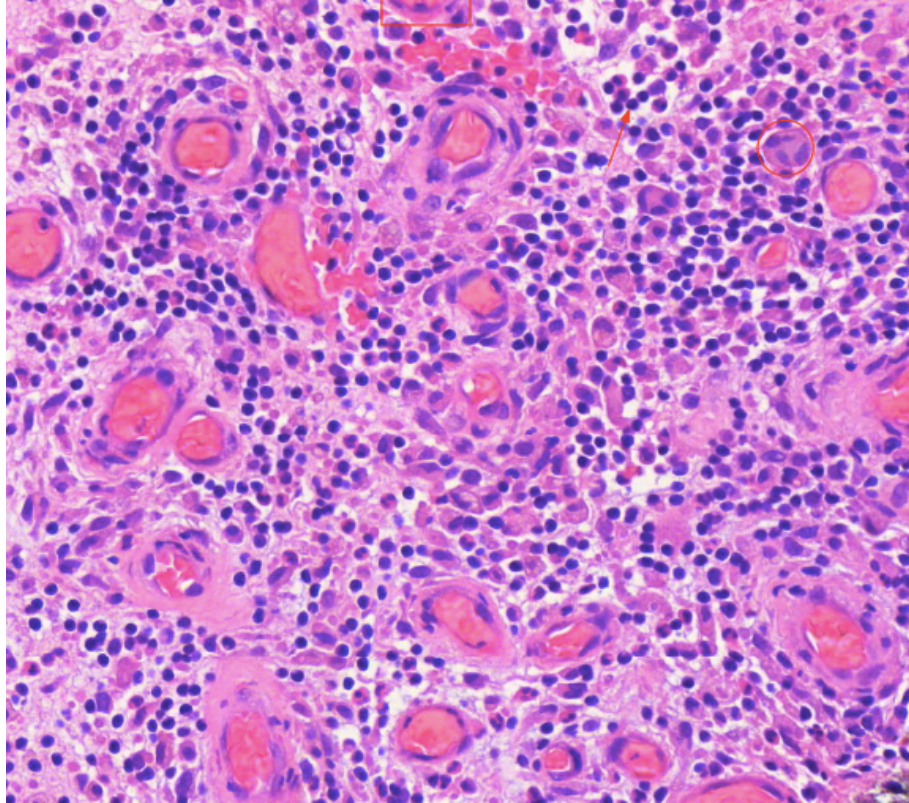
- Apoptoosi on hallittu ja ohjelmoitu solukuolema, jota tapahtuu myös terveessä kudoksessa

Nekroosi

- Nekroosi on kaaottista solukuolemaa, joka on **aina merkki patologisesta prosessista**
- Nekroosia on erilaisia tyyppejä, jotka voivat kertoa sen etiologiasta. Osiosta 'Tehtävät' löydät täydennystehtävän eri nekroosityypeistä.

Arpeutuminen

- Vaurioalue kudoksissa, jotka eivät ole regeneraatiokykyisiä, korvautuu sidekudoksella=arpeutuminen



- Arpeutuminen voidaan jakaa kolmeen vaiheeseen
 1. Inflammaatio
 - Makrofagit sytokiinien/välittäjäaineiden avulla paikalle -> kuolleiden solujen poisto
 2. Proliferaatio (=solujen lisääntyminen ja kasvu) / Granulaatio (=sidekudoksen muodostuminen)
 - Angiogeneesi (=verisuonten uudismuodostus) ja fibroblastien (=sidekudossolujen eli fibrosyyttien esiaste) proliferaatio + niiden tuottama löyhä soluväliaine
 - Tässä vaiheessa olevaa kudosta kutsutaan **granulaatiokudokseksi**
 3. Muovautuminen
 - Sidekudos tiivistyy, fibroblastit tuottavat runsaammin kollageenia
 - Arpikudos muovautuu kuukausien tai jopa vuosien ajan

NEKROOSI	APOPTOOSI
Turvonneet solut	Kutistuneet/ kuihtuneet solut

Passiivinen tapahtuma	Aktiivinen, ohjelmoitu solukuolema
Aina merkki patologisesta prosessista	Tapahtuu myös terveessä kudoksessa
Aiheuttaa tulehdusreaktion	Ei aiheuta tulehdusreaktiota
Suuri määrä soluja kuolee kerralla	Yksittäisiä soluja

Potilastapaukset Mi 1

1.1. Nekroosi

Lähetetiedot

66-vuotias nainen, jolta on poistettu perforoitunut umpilisäke (appendiks).

PAD-lausunto

Näytteeksi on tullut 8,5cm pitkä, repaleinen ja ilmeisen tulehtunut umpilisäke. Myös perforaatiokohta nähdään. Otetuissa histologisissa näytteissä nähdään runsaasti neutrofiilejä luumenissa, seinämässä sekä mesenteriaalisessa rasvassa. Seinämä on mennyt laajoilta alueilta tulehduksen vuoksi nekroosiin, eikä näillä alueilla solurakennetta voida enää tunnistaa. Histologinen löydös sopii akuuttiin gangrenoottiseen appendisiittiin. Ei merkkejä pahanlaatuisuudesta.

PAD: Acute gangrenous appendicitis

Check-list

- Nekroosin histologisia tunnusmerkkejä ovat solujen eosinofilia (värjäytyvät HE-värjäyksessä voimakkaan punaiseksi) sekä DNA:n hajoamisesta johtuvat tumamuutokset (pyknoosi = tuman kutistuminen tummaksi ja karyorexis = tuman pirstoutuminen)
- Nekroottisesta solukosta usein häviävätkin ensimmäisenä tumat, jonka jälkeen kuollut solukko hajoaa vähitellen kokonaan.
- Hemorragia luumenissa, kuolio (gangreena) suolen seinämässä.
- Runsaasti lohkotumaista tulehdussolukkoa seinämässä Märkää (neutrofiilejä, fibriiniä ja soludebristä) luumenissa, seinämässä ja ulkopinnalla eli seroosassa

1.2. Apoptoosi

Lähetetiedot

48-vuotias nainen hakeutunut gynekologin hoitoon ylimääräisen verisen vuodon vuoksi. Statuksessa todetaan tynnyrimäinen vuotava kohdunkaula (kerviks). Poistettu kohtu adnekseineen, lisäksi on poistettu lantion alueen imusolmukkeet.

PAD-lausunto

Näytteeksi on lähetetty kohtu adnekseineen ja lantion imusolmukkeita. Näytelasilla on pala portiota eli kohdunnapukasta.

Histologisesti todetaan kerviksin seinämässä infiltratiivisesti kasvava pahanlaatuinen kasvain. Se muodostaa invasoivia saarekkeitä. Soluvälisilloja tavataan ja vähäistä keratiinimuodostusta esiintyy. Paikoin nähdään pieniä nekroosialueita. Siellä täällä kasvainsolukon joukossa todetaan apoptoottisia levyepiteelisoluja, mikä on myös syöpään kuuluva ominaisuus. Kasvainsolukkoa nähdään useissa kohdissa myös imuteissä. Histologinen kuva sopii kohtalaisesti erilaistuneeseen kohdunkaulan levyepiteelikarsinomaan.

PAD: Cervix uteri: Squamous cell carcinoma, gradus II

1.3. Rasvanekroosi

Lähetetiedot

71-vuotias mies, jolle on 4 päivää aikaisemmin tehty ventrikkelin osapoisto (resektio). Nyt on todettu peritoniitti ja päädytty uuteen operaatioon. Toimenpiteessä todettiin haiman tiehytvaurio ja tehtiin haiman resektio. Samalla poistettiin myös perna.

PAD-lausunto

Haimasta on näytteenä 2 x 5,5 x 15 cm suuruinen resekaatti. Histologisesti haimakudos on melko hyvin säilynyttä keskeisillä alueillaan. Se sisältää asinaariset rakenteet, Langerhansin saarekkeet sekä pienet tiehyet. Sen sijaan haiman ulkopuolella todetaan rasvakudoksessa nekroosia, jossa nähdään saippuoitumista. Nähdään diffuusisti lohkotumaisia leukosyyttejä ja jonkin verran myös lymfosyyttejä. Tulehdussolukkoa nähdään haimakudoksen reunoilla, mutta keskellä haimaa sitä ei todeta.

PAD: Pancreas: Acute pancreatitis

Check-list

- Rasvanekroosissa rasvasolukon verkkomainen rakenne usein häviää ja tumat häviävät
- Rasvanekroosin laidalla tulee esille usein ns. vaahtoplasmaisia makrofageja. Nämä ovat fagosytoineet sisäänsä kuolleesta rasvasolukosta vapautuneita triglyseridejä
- Tulehdussolukko

1.4. Koagulaationekroosi

Lähetetiedot

85-vuotias sepelvaltimotautia sairastava mies oli terveyskeskuksen vuodeosastolla sydäninfarktin jatkohoidossa. Hän vaikutti jo toipuvan infarktista, mutta eilen aamulla hänet löydettiin elottomana sängystään. P.k. Lääketieteellistä ruumiinavausta kuolinsyyn selvittämiseksi.

PAD-lausunto

Ruumiinavauksessa takalateraaliseinäessä todettiin laaja-alainen, hemorrhaginen, infarktiksi sopiva alue. Histologisesti sydänlihas on laajalta alueelta nekroottinen siten, että nekroosi sisältää vain vähän tulehdussoluja ja sydänlihassoluista ovat vain haamut jäljellä. Toisaalta sen jatkeena on suoraan aluetta, jossa on runsaasti lohkotumaisia leukosyyttejä ja alkavia nekroosimuutoksia sydänlihassoluissa.

PAD: Myocardium: Acute infarct

Check-list

- Nekroottiset sydänlihassolut
- Koagulaationekroosissa kudoksen perusrakenne säilyy nekroosin alkuvaiheessa ja solun kuoltua jäljelle jää soluhaamu
- Tulehdussolureaktio

1.5. Kaseaationekroosi

Lähetetiedot

Kyseessä on 61-vuotias mies, jolla on vasemman keuhkon ylälohkossa kiinteä, hieman tuumorimainen alue. Tämä alue on osittain nekroosissa. Tehty kiilaresektio ja alue on poistettu PAD-näytteeksi.

PAD-lausunto

Näytteeksi on tullut n. 4 cm läpimittainen keuhkon pala. Siitä otetuissa kudokseteissä nähdään normaalia keuhkokudosta vain reunoilla. Leikkeiden keskiosissa nähdään laajat kaseaationekroosialueet. Niiden reunoilla on lymfosyyttien ja epiteloidisolujen muodostama valli sekä useita Langhans-tyyppisiä jättisoluja. Tämä sopii nekrotisoivaan granulomatoottiseen tulehdukseen. Näytteestä tehtiin Ziehl-Neelsen -värjäys, jossa ei kuitenkaan löydy tubibasilleja. Tästä huolimatta tuberkuloosi muutoksen taustalla on hyvinkin mahdollinen.

PAD: Lung: Granulomatous inflammation (Tuberculosis?)

Potilastapaukset Mi 2

1.6. Granulaatiokudos

Lähetetiedot

49-vuotiaan miehen selässä on atereomaan sopiva kudosalue, joka aika ajoin tulehtuu. Poistettu veneviillosta fisteliaukko, mutta mitään selkeää atereomaa ei tule subkutiksessa esiin. Kudosalue muodostuu lähinnä vanhasta arvesta.

PAD-lausunto

Selän ihonäytteen pinnalla on epidermis, jossa on tulehdukseen liittyvää reaktiivista epiteelikasvua. Dermiksen puolella on lymfosyyttivaltaista, perivaskulaarista tulehdussolulisää sekä runsaasti tulehdussoluja, kapillaarisuonirakenteita ja fibroblasteja sisältävää löyhää granulaatiokudosta. Löydös sopii fistelin tai absessin reunaan. Ei pahanlaatuisen viittaavaa.

PAD: Skin: Granulation tissue

Check-list

- Vaurioalueelle tulee ensimmäisenä runsaasti tulehdussoluja, alkuvaiheessa tyypillisimmin lohkotumaisia leukosyyttejä.
- Hieman myöhemmin ilmestyvät makrofagit, jotka fagosytoivat kuollutta kudosta pois.
- Samalla alueelle alkaa muodostua kapillaarisuonitusta ja sinne ilmestyy fibroblasteja ja myofibroblasteja. Nämä tuottavat kollageenia, mikä johtaa vaurion arpeutumiseen

1.7. Arpikudos

Lähetetiedot

79-vuotiaan tyypin 2 diabetesta, verenpainetautia ja hyperkolesterolemiaa sairastavan naisen muisti oli viime vuosina heikentynyt ja hän oli jäänyt vuodepotilaaksi. Hänen vointinsa hiipui vähitellen ja lopulta hän menehtyi ilman selvää välitöntä kuolinsyytä.

PAD-lausunto

Ruumiinavauksessa todettiin sepelvaltimotauti ja selvä sydämen hypertrofia (600 g). Vasemman kammion takaseinämässä oli vaalea tiivis arpialue, mutta ei tuoretta infarktia. Histologisesti sydänlihaksessa todetaan arpimuodostumaa. Arven keskelle on jäänyt sydänlihassoluja, jotka ovat selvästi suurentuneita sekä tumarakenteen että koko solun osalta. Varsinaista tulehdusta ei ole eikä mitään tuoreeseen infarktiin viittaavaa näy.

PAD: Heart: Scar tissue

Check-list

- Fibroblastit
- Kollageeni
- Arpialue näkyy epätarkkarajaisena homogeenisena muodostumana

1.8. Rasvadegeneraatio

Lähetetiedot

56-vuotiaalta miespotilaalta on poistettu kroonisesti tulehtunut sappirakko ja samalla poikkeavan näköisestä maksasta on otettu kiilaresektio histologiseen tutkimukseen.

PAD-lausunto

Maksan yleisrakenne on jossain määrin häiriintynyt ja näytteessä todetaan sidekudoslisää. Portaalialueet ovat toisinaan kapeiden sidekudosjuosteiden yhdistämiä. Portaalialueissa nähdään myös tulehdussolulisää, lähinnä lymfaattista solukkoa. Hepatosyyteissä todetaan rasvadegeneraatiota ja noin puolessa hepatosyyteistä on kooltaan vaihtelevia rasvapisaroiita. Kysymyksessä on maksan rasvoittuminen eli rasvamaksa. Siihen liittyy lievä tulehduskomponentti. Kyseessä on steatoosiksi (fatty change) luokiteltava muutos.

PAD: Liver: Steatosis

Check-list

- Rasvadegeneraatio = vaihtelevan kokoiset vakuolit maksasolujen sytoplasmassa. Ne näyttävät tyhjiltä, koska rasva on liennut niistä pois kuduskäsittelyn aikana.
- Sidekudosjuosteet
- Portaalialueiden tulehdussolulisää

1.9. Amyloidoosi

Lähetetiedot

Kyseessä on 46-vuotias mies, jolla psoriasisartriitti. Tämän vuoksi on kehittynyt sekundaarinen amyloidoosi ja amyloidoosin pohjalta vaikea munuaisten vajaatoiminta. Potilas on joutunut sairaalaan kuumeilun ja rintapistoksen vuoksi. Todettu pneumokokkipneumonia ja sepsis. Vaikean infektion komplikaationa syntyy laaja-alainen aivoinfarkti, johon potilas menehtyy. Tehtiin lääketieteellinen ruumiinavaus, jossa peruskuolinsyynä voidaan pitää psoriasisartriittiin liittyvää amyloidoosia, välivaiheen kuolinsyynä munuaisten vajaatoimintaa ja pneumoniamia. Välittömänä kuolinsyynä voidaan pitää massiivista aivoinfarktia. Histologinen näyte on otettu munuaisesta.

PAD-lausunto

Kutistuneesta, 100 g painaneesta munuaisesta on tarkasteltavana näytepala. Korteks on madaltunut ja sisältää runsaasti arpeutuneita ja osin hyalinisoituneita glomeruluksia. Jäljellä olevissa glomeruluksissa on ruskehtavaa materiaalia. Tätä samaa materiaalia todetaan paikoin myös verisuonten seinämissä. Amyloidoosin varmentamiseksi tehtiin Kongopuna-värjäys. Tässä todetaankin runsaasti punertavaa materiaalia glomerulusten ja verisuonten alueella. Polarisoidussa valossa nähdään omenanvihreä väri. Kyseessä on munuaisen amyloidoosi. Se sopii sekundaariseen amyloidoosiin, joka on potilaan psoriasisartriittiin liittyvä.

PAD: Kidney: Amyloidosis

Virtuaalinäytteen yhteydessä on kuva värjäyksestä sekä tavallisessa että polarisoidussa valossa.

Check-list

- Ruskehtavan punertava materiaali (=amyloidi), joka kertyy etenkin glomeruluksiin mutta myös verisuonten seinämiin
- Kongo-värjäyksessä punertava materiaali, joka polarisoidussa valossa muuttuu vihreän väriseksi

1.10. Hemosideriini

Lähetetiedot

Kyseessä on 59-vuotias mies, jolla taustalla dilatoiva kardiomyopatia, sepelvaltimotauti ja tyyppin 2 diabetes. Potilaalle kehittyy sydämen vajaatoiminnan kuva. Kaikista hoitotoimenpiteistä huolimatta vajaatoimintatilannetta ei saada korjattua ja potilas menehtyy. P.k. lääketieteellinen ruumiinavaus kuolinsyyyn selvittämiseksi.

PAD-lausunto

Makroskooppisessa tutkimuksessa todettiin voimakkaasti suurentunut sydän ja sepelvaltimotaudin muutokset. Keuhkokudos vaikutti kauttaaltaan normaalia kiinteämmältä. Histologisessa tutkimuksessa nähtiin keuhkoissa emfysemaa ja alveolit ovat suurelta osin täynnä materiaalia, joka koostuu ödeemanesteestä ja tulehdussoluista. Myös ns. sydänvikasoluja, eli hemosideriinipigmenttiä sisältäviä makrofageja. Lisäksi alveoleissa oli lohkotumaisia leukosyyttejä sopien pneumoniaan. Sydäimestä otetussa näytteessä oli runsaasti verkkomaista sidekudoslisää ja hypertrofisia sydänlihassoluja. Tämä histologia sopii potilaalla aiemmin todettuun dilatoivaan kardiomyopatiaan.

Dilatoiva kardiomyopatia sopii potilaan peruskuolinsyyksi ja pneumonia välittömäksi kuolinsyyksi. Keuhkonäytteistä tehtiin vielä rautavärjäys, jossa todettiin runsaasti siniseksi värjäytyvää hemosideriinipigmenttiä sisältäviä makrofageja.

PAD: Myocardium: Cardiomyopathy

Lung: Pneumonia

Lung: Edema

Check-list

- Hemosideriini näkyy histologisissa näytteissä ruskeana pigmenttinä
- Hemosideriini sisältää rautaa ja värjäytyy siksi rautavärjäyksessä siniseksi.

Tehtävät

Täydennystehtävä:

Tutki näytteitä yp1-4 ja yp7 sekä teoriaa kirjasta/luentodioista. Täytä eri nekroosityypeistä keskeisimmät histologiset löydökset/piirteet ja kyseisen nekroosityypin aiheuttaja (esim. hapenpuute) ja tyyppikohde (esim. keuhkokudos).

- **Koagulaationekroosi**
 - Histologiset löydökset:

- Tyypillinen aiheuttaja + kohde:

- **Juustonekroosi / kaseaationekroosi**
 - Histologiset löydökset:

 - Tyypillinen aiheuttaja + kohde:

 - Mistä juustonekroosi on saanut nimensä?

- **Liukenemisnekroosi** (nestemäinen nekroosi)
 - Histologiset löydökset:

 - Tyypillinen aiheuttaja + kohde:

- **Rasvanekroosi**
 - Histologiset löydökset:

 - Tyypillinen aiheuttaja + kohde:

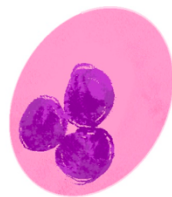
Mi 3 & 4: Tulehdukset

Elimistö reagoi vieraisiin tunkeutujiin ja kudostuhoon käynnistämällä tulehdusreaktion. Tulehdus voi olla akuutti tai krooninen.

Akuutti tulehdus on nopea reaktio, joka käynnistyy muutamassa tunnissa vauriosta ja se jatkuu tavallisesti noin viikon. Vaurioituneesta kudoksesta vapautuu välittäjäaineita ja ne saavat aikaan muutoksia verenkierrossa: verisuonet laajenevat, verenvirtaus hidastuu ja verisuonten läpäisevyys kasvaa. Vauriokohtaan kertyy myös tulehdussoluja, jotka ovat akuutissa vaiheessa tyypillisesti **neutrofiilisiä granulosityttejä** eli **lohkotumaisia leukosyyttejä**. Näistä muutoksista johtuu tulehdukselle tyypilliset oireet: punoitus, kuumotus, turvotus ja kipu.

Krooninen tulehdus kestää viikoista vuosiin. Sen syinä voivat olla esimerkiksi autoimmuunitaudit, spesifi krooninen tulehdus, esim. tuberkuloosi ja vierasesinereaktio, tai pitkällinen altistus ärsyttävälle vaikutuksille, kuten tupakalle. Akuutti tulehdus voi myös pitkittyä elimistössä, jonka seurauksena siitä tulee krooninen tulehdus. Kroonisen vaiheen tulehdussolut ovat pääasiassa **lymfosyyttejä, makrofageja ja plasmajoluja**. **Eosinofiilejä** esiintyy myös kroonisissa tulehduksissa ja erityisesti allergisten reaktioiden yhteydessä niiden määrä veressä kasvaa.

AKUUTTI



Neutrofiili

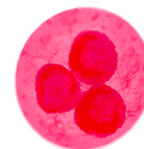
KROONINEN



Lymfosit



Plasmajolu



Eosinofiili



Makrofagi

Määrittele:
eksudaatti
märkä
absessi

Potilastapaukset Mi 3

2.1 Akuutti tulehdus (appendisiitti)

Lähetetiedot

29v.mies, jolta oikeanpuoleisen alavatsakivun, lievän kuumeilun ja pahoinvoinnin vuoksi poistettu turvonnut appendiks.

PAD-lausunto

Näytteenä on pitkittäisleike umpilisäkkeen kärjestä ja poikittäisleikkeet umpilisäkkeen keskeltä ja tyvestä. Luumenissaon neutrofiileistä eli lohkotumaisista granulosyyteistä muodostunutta märkää. Limakalvon pinnalla on hieman fibriiniä. Limakalvonalainen lymfaattinen kudosa on vielä säilynyt. Se muodostaa normaaliin tapaan lymfosyyttifollikkeleita. Varsinkin kärjestä ja keskeltä otetuissa näytteissä neutrofiilit infiltroivat suolen seinämän kaikkien lihaskerrosten läpi seroosapinnan rasvaan saakka. Seroosapinnalla esiintyy neutrofiilien lisäksi lymfosyyttejä ja plasmasoluja. Myös imuteissä on neutrofiilejä ja lymfosyyttejä. Kyseessä on akuutti appendisiitti.

PAD: Appendix: Acute appendicitis

Check-list

- neutrofiilisiä granulosyyttejä = lohkotumaisia leukosyyttejä
- neutrofiilejä lihaseinämässä
- lymfosyyttejä (appendiksin limakalvon alla on normaalistikin lymfaattista kudosta)

2.2 Akuutti tulehdus (pneumonia)

Lähetetiedot

79- mies, joka edellisenä iltana valitellut huonoa oloa, oksentanutkin kertaalleen. Nyt aamusta potilaan vointi on romahtanut, hengitys raskasta. Statuksessa todetaan keuhkoista molemmin puolin voimakkaat rohinat. Seurannassa paineet romahtavat ja potilas menehtyy. Tehty lääketieteellinen ruumiinavaus.

PAD-lausunto

Keuhkokudos on molemmin puolin ödeemistä ja basaalisesti painottuen kongestiivista ja atelektaattista. Bronkukset ovat avoimet. Henkitorvessa on jonkin verran mahan sisältöä. Kurkunpää on normaali. Histologisessa tutkimuksessa oikean keuhkon keskiloikon näytteessä nähdään monin paikoin tuhoutunutta, ilmatonta keuhkoa, jossa tulee esiin laajat neutrofiili-infiltraatit akuuttiin pneumoniaan sopien. Lisäksi näytteessä tulee esiin hiilipigmenttiä.

PAD: Lung: Pneumonia

Check-list

- Laajat akuutit tulehdusmuutokset
- Alveolitiilojen neutrofiili-infiltraatio
- Makrofagit ja eksudaatti

2.3 Akuutti tulehdus (pankreatiitti)

Lähetetiedot

Näyte on otettu ruumiinavauksen yhteydessä potilaalta, joka tuli sairaalaan alun perin vatsakivun ja pahoinvoinnin takia. Sittemmin hänelle kehittyi sokki, johon hän menehtyi. Näyte haimasta.

PAD-lausunto

Näytteenä on haimaa, jossa todetaan paikoin nekroosia. Nekroottisten alueiden reunalla nähdään vähän säilynyttä haimakudosta ja neutrofiili-infiltraatiota. Haiman ympärillä esiintyy myös rasvanekroosia.

PAD: Pancreas: Acute pancreatitis

Check-list

- Nekroosi
- Säilynyt haimakudos
- Neutrofiili-infiltraatio
- Rasvanekroosi

2.4 Eosinofilia

Lähetetiedot

24-v. miehen nenästä on poistettu polyyppeja.

PAD-lausunto

Näytteenä on löyhää kudosta, jonka pintaa verhoaa respiratorinen lieriöepiteeli. Paikoin epiteeli on metaplastisesti muuntunut levyepiteelin suuntaan. Epiteelin alla on pieniä kapillaareja. Strooma on ödeeminen ja sen joukossa on lymfosyyttejä, plasmasoluja ja eosinofiilejä. Löydös sopii hyvänlaatuisen nenän polyyppiin.

PAD: Nose: Polyposis

Check-list

- Plasmasoluja
- Eosinofiilejä (liittyvät usein allergiseen reaktioon)
- Respiratorisessa epiteelissä nähdään suurella suurennoksella sille tyypillisiä värekarvoja solun kärjessä.

Potilastapaukset Mi 4

2.5 Imusolmuke

Lähetetiedot

23-vuotiaalla miehellä on ollut usean viikon ajan leuan alla suurentunut, noin 2 cm kokoinen imusolmuke. Aiemmin otettu sytologinen näyte (ohutneulabiopsia) on jäänyt epäedustavaksi, joten nyt imusolmuke on poistettu näytteeksi ja halkaistu kahteen osaan.

PAD-lausunto

Mikroskooppitutkimuksessa imusolmukkeen yleisrakenne on hyvin säilynyt. Siinä nähdään runsaasti tarkkarajaisia, vaihtelevan kokoisia follikkelirakenteita, joita ympäröi pienistä lymfosyyteistä koostuva manttelisoluvyöhyke. Itukeskuksissa on runsaasti suurikokoisia, mitoottisesti aktiivisia sentroblastejä ja pienempiä, kulmikkaita sentrosyyttejä. Lisäksi nähdään fagosytoitua materiaalia sisältäviä makrofageja. Kyseessä on reaktiivinen imusolmuketulehdus eli lymfadeniitti.

PAD: Lymph node: Lymphadenitis

Check-list

- Imusolmukkeen yleisrakenne
- Vaihtelevan kokoiset ja muotoiset follikkelit, jotka koostuvat itukeskuksista ja niitä ympäröivistä pienten lymfosyyttien muodostamista manttelisoluvyöhykkeistä
- Itukeskusten solut: sentroblastit, sentrosyytit ja fagosytoivat makrofagit

2.6 Krooninen tulehdus (servisiitti)

Lähetetiedot

44-vuotiaalta naiselta on poistettu kohtu vuotohäiriöiden vuoksi.

PAD-lausunto

Näytteenä on makroskooppisesti siistiä kohdunkaulan limakalvoa. Kohdunsuun ulkopintaa (eksokerviks) verhoaa säännöllinen kerrostunut levyepiteeli ja kohdunkaulan muuntumisvyöhykettä sekä kohdunkaulakanavaa (endokerviks) yksikerroksinen lieriöepiteeli. Etenkin endokervikaalisen epiteelin alla stroomassa nähdään krooniseen servisiittiin sopivaa, lymfosyyteistä ja plasm soluista koostuvaa tulehdussolukkoa. Vähemmässä määrin sitä nähdään levyepiteelin alaisessa stroomassa.

PAD: Uterine cervix: Chronic cervicitis

Check-list

- Eksokerviksin paikoitellen hieman ödeeminen, mutta yleisrakenteeltaan normaali kerrostunut levyepiteeli
- Muuntumisalueen ja endokerviksin yksikerroksinen lieriöepiteeli
- Epiteelin alainen, lymfosyyteistä ja plasm soluista koostuva krooninen tulehdus
- Levy- tai lieriöepiteelissä ei ole kypsymishäiriötä tai tuma-atypiaa

2.7 Virustulehdus (kondylooma)

Lähetetiedot

21-vuotiaalla naisella on todettu toistuvasti HPV-infektioon sopivia solumuutoksia PAPA-näytteissä. Portiolta on otettu koepala.

PAD-lausunto

Näytteen reunassa nähdään solurakenteeltaan ja kypsymiseltään säännöllistä eksokerviksin levyepiteeliä. Muualla näytteessä levyepiteeli on lievästi paksuuntunut. Epiteelin pintaosissa nähdään koilosyyttejä, joiden tumat ovat suurentuneita, hyperkromaattisia ja tumakalvot epätasaisia. Tumia ympäröi perinukleaarinen kirkastuma. Joissakin levyepiteelisoluuissa on monta tumaa. Löydökset sopivat HPV:n aiheuttamaan LSIL-tasoiseen levyepiteelimuutokseen.

PAD: Uterine cervix: Low grade squamous intraepithelial lesion

Check-list

- Koilosyyttien esiintyminen sekä kudos- että solunäytteissä

(Koilosyytit ovat levyepiteelisoluja, joiden tuman ympärillä on kirkastuma (halo) ja tumakalvo on poimuileva. Tummat ovat 2-3 kertaa normaalisolun tuman kokoisia ja hyperkromaattisia. Soluissa voi esiintyä monitumaisuutta.)

2.8 Granulomatoottinen tulehdus

Lähetetiedot

61-vuotiaalta mieheltä on poistettu osa vasemman keuhkon ylälohkosta kiinteään, tuumorimaisen muutoksen vuoksi.

PAD-lausunto

Tutkittavana on kaksi kudospalaa, joissa nähdään normaalia keuhkokudosta vain reunoilla. Molempien leikkeiden keskiosassa nähdään keskeltä nekrotisoituvia granuloomia, joiden reunaosilla on lymfosyyttien ja sukkulamaisten epiteloidisolujen muodostama reunavalli. Esiin tulee myös useita Langhans-tyyppisiä jättisoluja, joissa tumat sijaitsevat solun reunalla hevoskenkämäisesti.

Kyseessä on nekrotisoiva granulomatoottinen tulehdus, joka herättää epäilyn keuhkotuberkuloosista.

PAD: Lung: Granulomatous inflammation (Tuberculosis?)

Check-list

- Granuloomat
- Nekroosi granulooman keskellä
- Epiteloidisolu- ja lymfosyyttivalli granulooman reunalla
- Jättisolut

Tehtävät

Mistä granulomatoottisen tulehduksen pesäke, eli granulooma, muodostuu histologisesti?

Mikä on granulaatiokudos?

Mikä on HPV-infektioille tyypillinen muutos?

Mi 5 & 6: Kasvun häiriöt ja kasvaimet

Adaptaatio

Solut pyrkivät adaptoitumaan muuttuviin olosuhteisiin. Adaptaation perusmekanismeja on neljä:

1. Hyperplasia (*hyper* kr yli + *plassein* kr muodostaa)
 - Solujen **määrän lisääntyminen**
 - Liittyy elimiin, joissa normaalistikin jakaantumiskykyisiä soluja
2. Hypertrofia (*hyper* kr yli + *trophe* kr ravitseminen)
 - Solun **koon kasvu**
3. Atrofia (*a-* kr ei + *trophe* kr ravitseminen)
 - Solun **koon pienentyminen**
4. Metaplasia (*meta-* kr toiseen tilaan siirtyvä + *plassein* kr muodostaa)
 - Kypsä erilaistunut solukko korvautuu toisella, eri tavalla erilaistuneella kypsällä solukolla esim. kypsä lieriöepiteeli korvautuu kypsällä levyepiteelillä (= levyepiteelimetaplasia)
 - Kypsä solukko = loppuun asti erilaistunut, rakenteeltaan täysin normaali, ei dysplasiaa

Dysplasia = Syövän esiaste. Solujen/tumien koon, muodon ja järjestyksen muutos, eli solu- ja tuma-atypiaa, mikä johtuu solujen häiriintyneestä kypsymisestä. Dysplasiaa voi olla eritasoista, lievästä vaikeaan.

Neoplasia

- Hallitsemattomasti jakautuva solukko eli kasvain
- Jaetaan hyvänlaatuisen (= benigniin) ja pahanlaatuisen (= maligniin) kasvaimen

Potilastapaukset Mi 5

3.1. Hypertrofia

Lähetetiedot

79-vuotias nainen, jolla perussairauksina tablettihoitoinen diabetes ja kilpirauhasen vajaatoiminta. Viime vuosien aikana muistin heikentymistä, jäänyt vuodepotilaaksi ja desorientoitunut. Tilanne on vähitellen heikentynyt ja eksitus seurannut ilman erityistä välitöntä kuolinsyytä.

Ruumiinavauksessa todettiin sepelvaltimotauti ja sydämen hypertrofia (600 g). Vasemman kammion takaseinässä on diffuusia sidekudosarpea, mutta ei tuoreeksi infarktiksi sopivaa. Sydämen vasemmasta kammioista on otettu näyte histologista tutkimusta varten.

PAD-lausunto

Sydänlihaksen arpialueiden reunoilla todetaan hypertrofisesti paksuuntuneita lihassäikeitä, joissa myös tumat ovat selvästi suurentuneita. Tuoretta infarktia ei voida todeta.

PAD: Myocardium: Hypertrofia

Check-list

- Sydänlihaksen vanhan infarktin arpialue erottuu epätarkkarajaisena ja homogeenisena sidekudostiivistymänä
- Arven lomassa säilyneet sydänlihassäikeet ovat kompensatorisesti suurentuneita eli hypertrofioituneita
- Sydänlihaksessa hypertrofia ilmenee epänormaalin leveinä sydänlihassäikeinä, joiden tumat ovat suurentuneet
- Näytteessä ei nähdä täysin säännöllistä sydänlihassolukkoa lainkaan

3.2. Hyperplasia

Lähetetiedot

77-vuotias mies on tutkittavana virtsaamisvaikeuksien vuoksi. PSA-tutkimuksen ja paksuneulanäytteen histologisen tutkimuksen perusteella ongelman syyksi on paljastunut prostatan hyperplasia. Ultraääni tutkimuksessa on nähty prostatan erillinen, kookas, uretraa ahtauttava rauhaskyhmy. Tämä on poistettu histologiseen tutkimukseen.

PAD-lausunto

Prostatassa todetaan fibromyoglandulaarista hyperplasiaa, joka ilmenee rauhasen sidekudos-, sileälihas- ja rauhaskomponenttien solujen määrän lisääntymisenä. Rauhaset ovat vaihtelevan kokoisia, usein dilatoituneita ja eritesisältöisiä. Rauhasepiteeli on matalaa, solu- ja tumarakenteeltaan säännöllistä. Paikoitellen nähdään lievää kroonista tulehdusta prostatiitin merkinä.

PAD: Prostate: Hyperplasia

Check-list

- Prostatakudos on kyhmyistä
- Kyhmyt muodostuvat sidekudoksen, sileän lihaksen ja rauhasepiteelin lisääntyneestä solumäärästä
- Solurakenne on kauttaaltaan säännöllinen

3.3. Metaplasia

Lähetetiedot

52-vuotias nainen, joka on hakeutunut tutkimuksiin vuotohäiriöiden vuoksi. Endometriumilla on todettu pipelle näytteessä hyperplasiamuutos, jonka vuoksi päädytty kohdunpoistoleikkaukseen.

PAD-lausunto

Näyte on leikkauspreparaatista kohdunkaulan limakalvolta. Näytteessä nähdään portion säännöllistä kerrostunutta levyepiteeliä ja endokervikaalista lieriöepiteeliä, jota tulee esiin myös laajentuneissa kerviksrauhaksissa. Junktioalueella nähdään metaplastisen levyepiteelin vyöhyke. Tulehdusta ei juurikaan nähdä.

PAD: Uterine cervix: Squamous metaplasia

Check-list

- Normaali levyepiteeli ja lieriöepiteeli
- Junktion metaplastinen levyepiteeli
- Vähäinen tulehdus

3.4. Dysplasia

Lähetetiedot

69-vuotias mies on tutkittavana otsan hilseilevän ihomuutoksen takia. Muutosalueelta otetaan näyte.

PAD-lausunto

Ihonäytettä verhoaa epidermis, joka on paksuntunut ja retharjanteet ovat yleisrakenteeltaan kömpelöitä. Epidermoksen pinnalla on parakeratoottista hyperkeratoosia. Epidermiksessä nähdään levyepiteelin kypsymishäiriötä ja mitooseja korkealla tyvirivin päällä sopien dysplastiseen muutokseen. Lisäksi dermiksessä on voimakasta solaarielastoosia ja vaihtelevaa lymfosyytti-infiltraatiota.

Histologinen löydös sopii epidermoksen premaligniin dysplasiaan eli aktiiniseen keratoosiin. Muutos jatkuu biopsian kumpaankin sivusuuntaiseen reunaan saakka.

PAD: Skin: Actinic keratosis

Check-list

- Näytettä verhoaa kauttaaltaan poikkeava epidermis
- Pinnallinen hyperparakeratoosi
- Epidermoksen solujärjestys ja kypsyminen ovat häiriintyneet lähes koko epiteelin paksuudelta
- Myös mitooseja nähdään tyvirivin yläpuolella Dermiksen solaari degeneraatio / solaarielastoosi
- Tässä näytteessä ei nähdä lainkaan normaalia epidermistä. Kertaa ihon normaalirakenne

3.5. Leiomyooma

Lähetetiedot

44-vuotias nainen on tutkittavana runsaiden ja epäsäännöllisten vuotojen vuoksi. Ultraäänitutkimuksessa todetaan lihasseinämässä leiomyoomaksi sopivia muutoksia. Tehty hysterektomia.

PAD-lausunto

Näyte kohdun lihasseinämästä. Näytteen reunalla nähdään säännöllistä kohdun sileää lihasta. Keskiosassa on pyöreä muutos, joka koostuu sukkulamaisesta solukosta ja solujen välissä olevista verisuonitiehyistä. Solukko on tasaista ja säännöllistä. Nekroosia ei todeta, mitooseja on vaikea löytää. Histologinen löydös sopii myometriumin hyvänlaatuiseseen sileälihasalkuiseen kasvaimeen, leiomyoomaan.

PAD: Myometrium: Leiomyoma

Check-list

- Tarkkarajainen pyöreä tuumori kohdun seinämässä
- Tuumori muodostuu sileän lihaksen kimpuista ja rajautuu tarkasti ympäröivään myometriumiin
- Solu- ja tumarakenne ovat säännölliset
- Ei mitooseja
- Ei nekroosia

3.6. Lipooma

Lähetetiedot

53-vuotiaalla miehellä on todettu oikean reiden vastus lateraaliksen distaalipään alle kasvanut tuumori.

PAD-lausunto

Tutkittavana on 3 x 2 x 2 cm läpimittainen rasvasta koostuva kudospala. Histologisissa näytteissä nähdään osittain kapean sidekudoskapselin ympäröimää rasvakasvainta, jossa solukko vastaa täysin säännöllistä rasvasolukkoa. Ohuet sidekudosseptat jakavat tuumoria pienempiin osiin. Verisuonia nähdään kohtalaisen paljon. Kysymyksessä on hyvänlaatuinen lipooma.

PAD: Soft tissue: Lipoma

Check-list

- Koostuu kypsistä rasvasoluista
- Ympärillä nähdään toisinaan kapea sidekudoskapseli

Potilastapaukset Mi 6

3.7. Adenoma

Lähetetiedot

59-vuotias mies on tutkittavana ulosteen veren vuoksi. Näytteenä on kolonoskopian yhteydessä suolen limakalvolta poistettu pinnallinen tuumori.

PAD-lausunto

Leikkeen reunassa nähdään normaalia paksusuolen limakalvoa. Leikkeen toisessa reunassa todetaan laaja, luumeniin pullistuva kasvain. Siinä nähdään pitkulaisia, sormimaisia ulokkeita eli villuksia. Niiden lisäksi havaitaan syvemällä jonkin verran putkimaisia rakenteita eli tubuluksia. Epiteelissä tumat ovat venyttyneitä ja kerrostuneita. Villusten epiteelissä esiintyy muutamia mitoosikuvioita. Kasvain rajoittuu limakalvoon eikä muscularis mucosae alla näy mitään invaasioon viittaavaa. Kyseessä on tubulovilloittinen adenooma, jossa on low grade -tasoista dysplasiaa.

PAD: Colon: Tubulovillous adenoma

Check-list

- Villootiset ulokkeet ja tubulaariset rakenteet
- Vaihteleva epiteelisoluatypia
- Epiteeli on kerrostunutta
- Ei invaasiota

3.8. Adenokarsinoma ja maligniteetin kriteerit

Lähetetiedot

77-vuotias rouva on hakeutunut hoitoon postmenopausaalisen vuodon vuoksi. Endometriumbiopsiassa on todettu karsinoma, joka nyt hoidettu kohdunpoistoleikkauksella.

PAD-lausunto

Kohdun korpusosasta otetussa näytteessä nähdään reunalla säännöllistä, matalaa ja ikää vastaavaa kohdun limakalvoa. Näytteen keskiosassa nähdään paksua limakalvoa, joka muodostuu tiiviisti seläkkäin pakkautuneista rauhasista jotka sopivat adenokarsinomaan. Malignit rauhaset invasoivat myometriumiin asti. Karsinomasolut ovat useassa kerroksessa ja selvästi atyyppiset, myös mitooseja nähdään. Kyseessä on hyvin erilaistunut, endometriumista lähtöisin oleva adenokarsinoma.

PAD: Endometrium: Adenocarcinoma, grade I

Check-list

- Kasvainsolukon ero leikkeiden reunalla olevaan matalaan inaktiiviseen endometriumiin
- Invasiivinen kasvutapa: kasvainsolukon invaasio myometriumiin ja lihassäikeiden väliin
- Hyvin erilaistuneessa adenokarsinomassa selvä rauhasmuodostus
- Atyypiset kasvainsolut
- Mitoosit

3.9. Metastaasi luussa

Lähetetiedot

72-vuotias naispotilas, jonka lonkka kipeytynyt viikko sitten ilman traumaa. Todetaan patologinen murtuma, josta näyte.

PAD-lausunto

Näytteessä nähdään solurakenteeltaan säännöllisten, hajonneiden luutrabekkelien välissä desmoplastista sidekudosta ja sen joukossa epiteliaalista solukkoa, joka osin muodostaa epäsäännöllisiä ja selvästi atyyppisen solukon verhoamia rauhasmaisia rakenteita. Löydös sopii adenokarsinooman metastasointiin.

PAD: Bone: Metastatic adenocarcinoma

Check-list

- Hajonneet luurakenteet, joiden välissä on kasvainsolukkoa
- Kasvainsolukko muodostaa epäsäännöllisiä rauhasrakenteita eli sopi adenokarsinooman metastasointiin
- Kasvainsolukossa nähdään samat maligniteetin piirteet kuin edellisessä näytteessä
- Kasvainsolukkoon liittyy poikkeavaa sidekudosta (desmoplastinen sidekudos)

3.10. Levyepiteelikarsinooma

Lähetetiedot

87-vuotiaalle naiselle on alahuuleen kehittynyt kookas tuumorimainen muodostuma. Se on poistettu kokonaisuudessaan. Lisäksi reunapalat on otettu näytteeksi radikaaliteetin todentamiseksi.

PAD-lausunto

Makroskooppinen tutkimus: Poistetussa resekaatissa on 2,5 cm suuruinen haavautunut tuumori.

Mikroskooppitutkimus: Näytteen toisella reunalla nähdään solurakenteeltaan ja kypsymiseltään säännöllistä levyepiteeliä huulen sisäpuolen limakalvolta. Pääosin näyte muodostuu tuumorista, jossa nähdään atyyppisen solukon joukossa runsaasti keratiinia ja keratiinihelmiä, joiden perusteella kyseessä on levyepiteelikarsinooma. Runsaan keratiinimuodostuksen, lievän tuma-atypian ja vähäisen mitoottisen aktiivisuuden perusteella karsinooma on hyvin erilaistunut.

Löydös sopii huulen hyvin erilaistuneeseen levyepiteelikarsinoomaan. Muiden näytteiden perusteella voitiin todeta, että se on tullut kokonaisuudessaan poistetuksi.

PAD: Lip: Squamous cell carcinoma, grade I

Check-list

- Näytteessä nähdään säännölliseen epidermikseen rajautuva tuumori
- Tuumori muodostuu runsaasta keratiinista ja atyyppisistä, maligneista soluista
- Keratiini muodostaa kasvaimen joukkoon myös keratiinihelmiä

3.11. Lymfooma

Lähetetiedot

78-vuotias mies on tutkittavana kaulan ja para-aortaali alueen suurentuneiden imusolmukkeiden vuoksi. Diagnoosia varten näytteeksi on poistettu suurentunut imusolmuke kaulalta.

PAD-lausunto

Imusolmukkeen yleisrakenne on täysin tuhoutunut eikä säilyneitä lymfosyyttifollikkeleita nähdä lainkaan. Sen sijaan imusolmuke muodostuu tasaisesta solumatosta varsin yhdenmukaista lymfosytääristä kasvainsolukkoa. Pääosin kasvainsolut ovat pieniä, niukkasytoplasmaisia ja poikkeavat vain vähän normaaleista kypsistä lymfosyyteistä niin että löydös herättää epäilyn pienisoluisesta lymfoomasta. Diagnoosia varten tarvittavissa immunohistokemiallisissa värjäyksissä kasvainsolut ovat kauttaaltaan B-lymfosyyttimarkkereilla positiivisia (CD20+, CD23+ ja CD79+) mutta T-lymfosyyttimarkkereilla negatiivisia (CD3- ja CD5-).

Kyseessä on pienisoluisen lymfosytaarisen lymfooma.

PAD: Lymph node: Small lymphocytic lymphoma

Check-list

- Imusolmukkeen yleisrakenne on tuhoutunut
- Homogeeninen lymfosytaarinen solukko
- Pieniä, monotonisia lymfosyyttejä

3.12. Sarkooma

Lähetetiedot

77-vuotiaalta mieheltä on reidestä poistettu kookas pehmytkudostuumori.

PAD-lausunto

Makroskooppinen tutkimus: Näytteeksi lähetetty pehmytosatumori on kooltaan 10 x 10 x 21 cm.

Mikroskooppitutkimus: Näytteessä nähdään erittäin solukasta sukkulasoluista kasvainta, joka paikoin muodostaa fibrosarkoomalle tyypillistä sillinruotokuvaiota. Tuma-atypia on selvää ja mitooseja nähdään runsaasti sopien tuumorin aggressiiviseen solurakenteeseen.

Kyseessä on korkea-asteisesti maligni sarkooma, jossa fibrosarkooma-tyyppinen kasvutapa vallitseva.

PAD: Soft tissue: Sarcoma (high grade)

Check-list

- Epätarkkarajainen, solukas tuumori
- Muodostuu sukkulamaisista soluista
- Sillinruotokuviotus
- Selvä tuma-atypia ja mitoosit

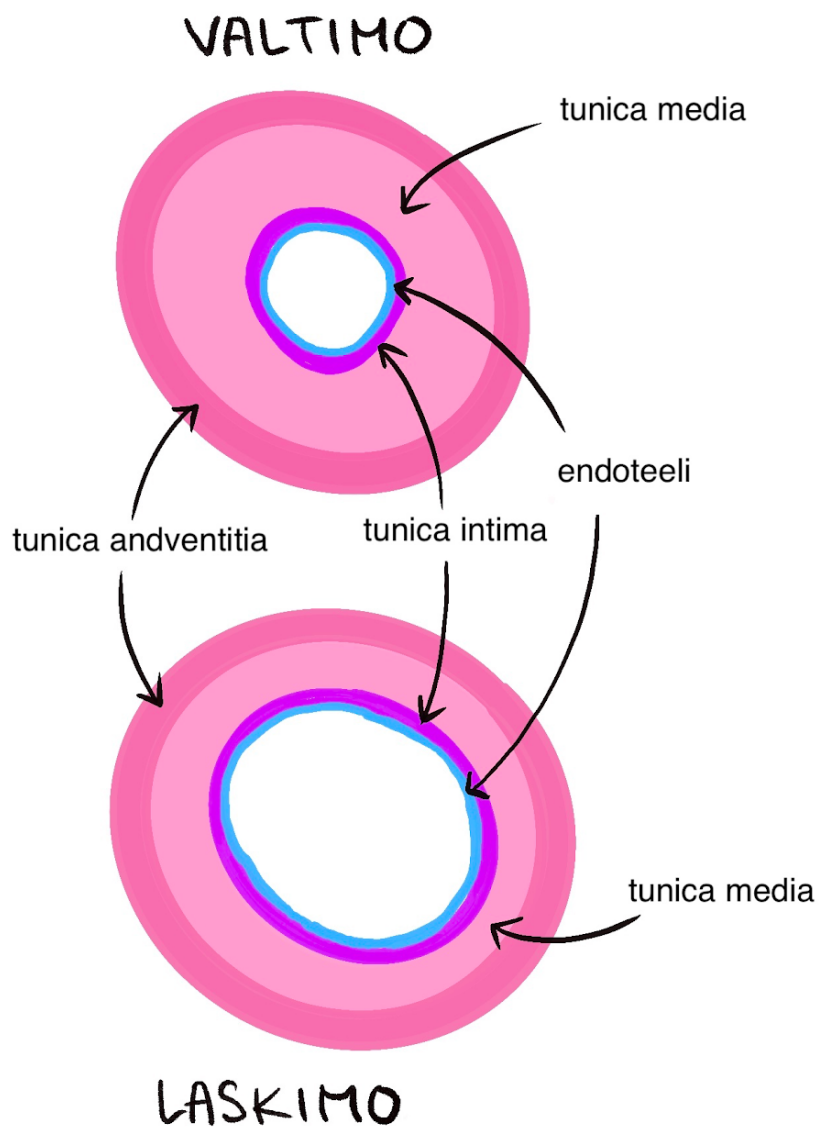
Tehtävät

Neoplasiat jaetaan hyvän- ja pahanlaatuisiin kasvaimiin, jotka erotetaan toisistaan histopatologisten piirteiden perusteella. Mitä nämä piirteet ovat?

- Benigni neoplasia (=hyvänlaatuinen kasvain)

- Maligni neoplasia (=pahanlaatuinen kasvain)

Mi 7: Verisuonet ja sydän



Normaalit verisuonet

Valtimoissa ja laskimoissa on erotettavissa kolme kerrosta:

Tunica intima (sisäkalvo)

- koostuu sisimpänä olevasta yksikerroksisesta levyepiteelisoluista muodostuvasta **endoteelista**, **tyvikalvosta** ja löyhästä sidekudoksesta, jota kutsutaan **subendoteeliksi**

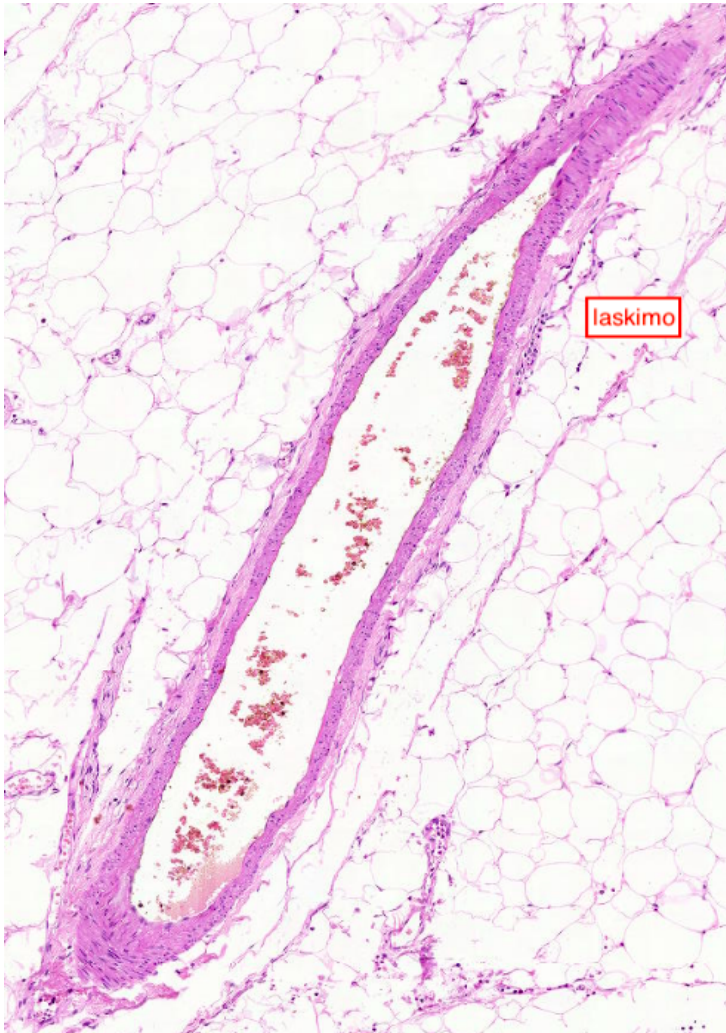Tunica media (keskikalvo)

- koostuu pääasiassa poikittaisesta sileälihaskudoksesta ja vaihtelevasta määrästä sidekudosta

Tunica adventitia (ulkokalvo)

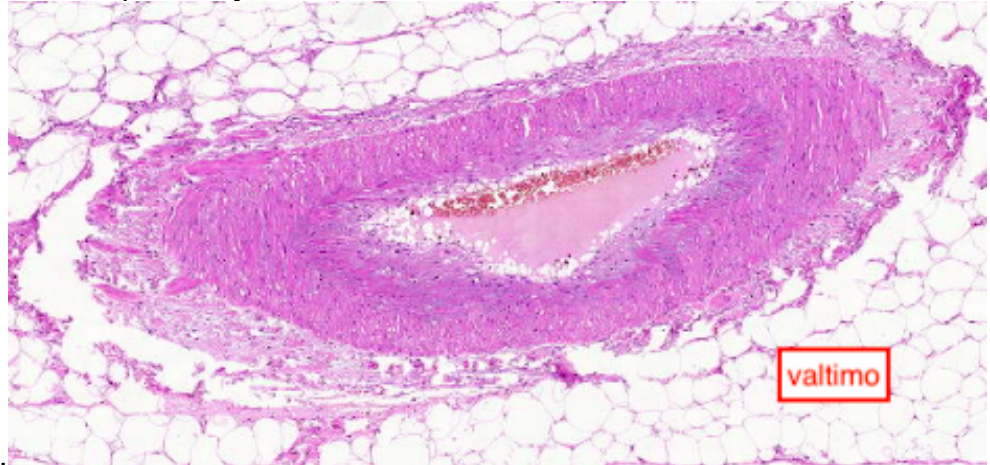
- on löyhää sidekudosta, joka muodostuu kollageenisäikeistä ja elastisista säikeistä

Valtimoissa tunica media on paksuin kerros ja valtimoiden seinämä on yleisesti paksumpi ja tiiviimpi kuin laskimoissa.



Laskimoissa tunica adventitia on tavallisesti paksuin kerros. Laskimoiden seinämissä on vähemmän lihassoluja ja elastisia säikeitä kuin valtimoiden sekä luumen on tavallisesti isompi kuin valtimoissa. Tunica intima muodostaa

laskimoiden läpät, jotka estävät verta virtaamasta väärään



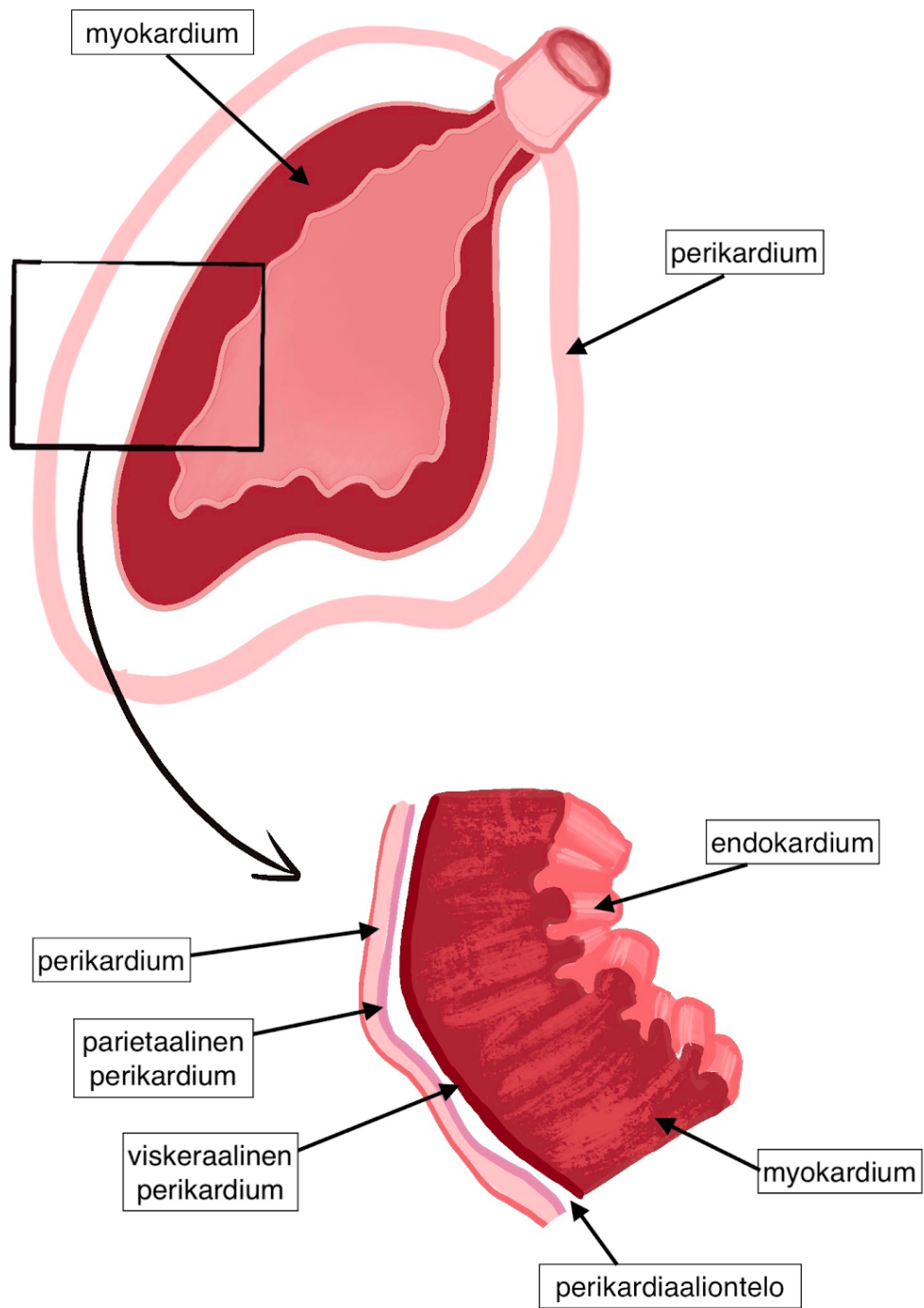
suuntaan.

Normaali sydän

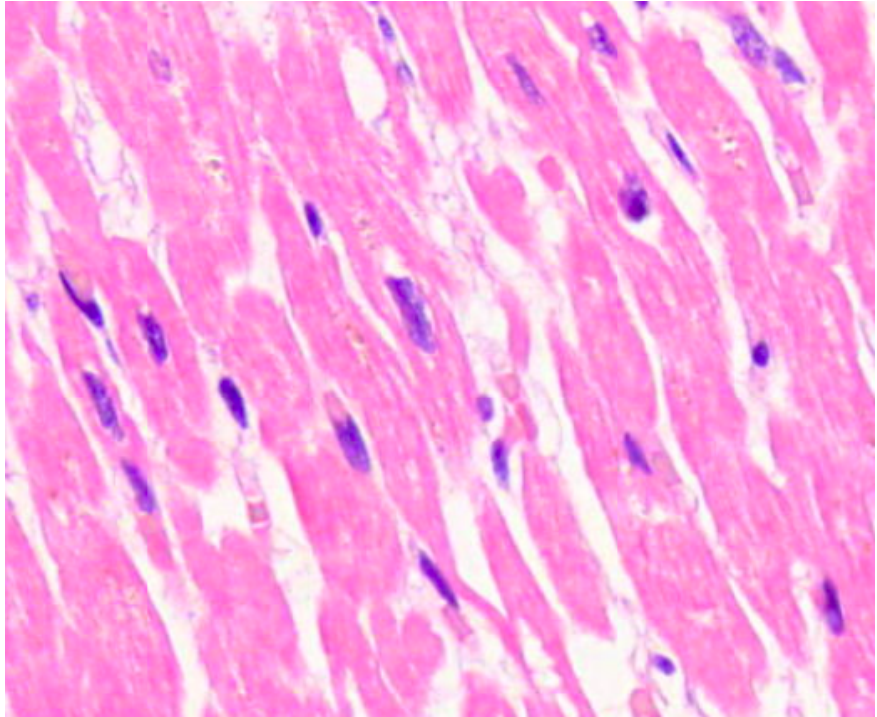
Sydäntä verhoaa perikardium, eli sydänpussi, joka voidaan jakaa seuraavasti:

- Sidekudoksesta koostuva perikardium
- Parietaalinen perikardium
- Perikardiaaliontelo, jossa liukasteena toimivaa perikardiaalinessettä
- Viskeraalinen perikardium, eli epikardium

Sydän koostuu myokardiumista, eli sydänlihaksesta ja endokardiumista.



Normaalit



sydänlihassolut

- Poikkijuovaisia, haarautuneita ja niissä on yksi tuma keskellä solua
- Solut kiinnittyvät päistään toisiinsa ja muodostavat verkkomaisen rakenteen.
- Tuhoutuneet sydänlihassolut korvautuvat sidekudoksella, sillä sydänlihas on pääosin uusiutumiskyvytöntä.
- Sydänlihaksesta otetut histologiset näytteet ovat usein obduktionäytteitä, mutta joskus biopsianäyte on esimerkiksi potilaalta jolle on tehty läppäleikkaus tai sydämensiirto.

Potilastapaukset

Tähän elinkokonaisuuteen kuuluvat myös näytteet: 1.4 ; 1.7 ja 3.1

4.1 Maksa: arterioloskleroosi

Lähetetiedot

83-vuotias sepelvaltimotautia, tyypin 2 diabetesta, verenpainetautia ja kroonista munuaisten vajaatoimintaa sairastava nainen oli sisätautiosastolla hoidossa pahentuneen sydämen vajaatoiminnan vuoksi. Hoidosta huolimatta vajaatoiminta vaikeutui ja potilas menehtyi.

Ruumiinavauksessa peruskuolinsyyksi paljastui voimakasasteinen sepelvaltimotauti ja välittömäksi kuolinsyyksi parin viikon ikäinen sydäninfarkti. Munuaiset olivat pienet ja pinnalta epätasaiset.

PAD-lausunto

Munuaisesta otetussa näytteessä glomerulukset ovat pääasiassa normaalirakenteisia, mutta osassa glomeruluksissa nähdään alkavaa arpeutumista. Osa tubuluksista on dilatoituneita. Suuret verisuonirakenteet ovat paksuuntuneet seinämiltään vain vähän, mutta keskisuurten ja pienten valtimoiden (arteriolioiden) seinämät ovat hyaliinisesti paksuuntuneet merkkinä arterioskleroosista.

PAD: Kidney: Arteriosclerosis

Check-list

- Arterioskleroosin aiheuttamat makroskooppiset muutokset
- Pienten ja keskisuurten valtimoiden seinämien hyaliininen paksuuntuminen
- Glomerulusten alkava arpeutuminen
- Dilatoituneet tubulukset

4.2 Myokardium: akuutti infarkti

Lähetetiedot

85-vuotias sepelvaltimotautia sairastava mies oli terveystieteiden vuodeosastolla sydäninfarktin jatkohoidossa. Hän vaikutti jo toipuvan infarktista, kun eräänä aamuna hänet löydettiin elottomana sängystään. Ruumiinavauksessa takalateraaliseinänsä todettiin laaja-alainen, hemorrhaginen, infarktiksi sopiva alue.

PAD-lausunto

Takalateraaliseinästä otetun näytteen oikealla laidalla nähdään säilynyttä sydänlihasta, jossa sydänlihassolut ovat suurentuneita ja tumat kulmikkaita sydänlihaksen hypertrofiaan sopien. Muualla näytteessä nähdään erikäisiä infarktialueita. Keskellä näytettä on laaja nekroosialue, jossa sydänlihassolujen tumat ovat hävinneet ja poikkijuovat kadonneet. Monin paikoin solut ovat täysin hajooneet. Sydänlihassolujen lomassa nähdään lohkotumaisia leukosyyttejä. Näytteen ylälaidassa on vanhempi infarktialue, jossa nekroottinen solujäte on korvautunut fibroblasteilla.

PAD: Myocardium: Acute infarct

Check-list

- Nekroottiset sydänlihassolut (tumat ja poikkijuovat puuttuvat, osin solut ovat täysin hajooneet)
- Lohkotumaiset leukosyytit
- Vanhemmat infarktialueen nekroosin korvautuminen fibroblasteilla
- Säilyneen sydänlihaskudoksen hypertrofia

4.3 Myokardium: arpikudos + hypertrofia

Lähetetiedot

79-vuotiaan tyypin 2 diabetesta, verenpainetautia ja hyperkolesterolemiaa sairastavan naisen muisti oli viime vuosina heikentynyt ja hän oli jäänyt vuodepotilaaksi. Hänen vointinsa hiipui vähitellen ja lopulta hän menehtyi ilman selvää välitöntä kuolinsyytä.

Ruumiinavauksessa todettiin sepelvaltimotauti ja selvä sydämen hypertrofia (600 g). Vasemman kammion takaseinämässä oli vaalea tiivis arpialue, mutta ei tuoretta infarktia.

PAD-lausunto

Sydänlihaksen arven alueelta otetussa näytteessä nähdään tiiviin sidekudoksen muodostamaa arpinkudosta. Arpialueen lomassa ja sen ympärillä olevat sydänlihassolut ovat tavallista suurikokoisempia ja niissä on suurentuneet, kulmikkaat tumat. Tuoreeseen infarktiin viittaavaa tulehdussolukkoa tai nekroosia ei tule näkyviin.

PAD: Myocardium: Scar tissue + hypertrophy

Check-list

- Epätarkkarajainen, homogeeninen arpialue
- Epänormaalien leveät sydänlihassäikeet ja suurentuneet, kulmikkaat tumat

4.4 Aorttaläppä: endokardiitti

Lähetetiedot

84-vuotias mies joutui sairaalaan kuumeilun ja heikentyneen yleisvoinnin vuoksi. Potilaalla todettiin virtsatietulehdus ja sydämen vajaatoiminta. Sydämen ultraäänitutkimuksessa havaittiin aorttaläppän endokardiitti ja vegetaatiot läppäarakenteissa. Endokardiittiin aloitettiin antibioottihoito, josta huolimatta potilas menehtyi.

PAD-lausunto

Ruumiinavauksessa sydän oli suurentunut (640 g). Aorttaläppä oli kalkkiutunut, ahtautunut ja siinä todettiin pehmeitä vegetaatioihin sopivia muutoksia. Vasemman eteiskorvakkeen seinämään oli kiinnittynyt hyytymää. Aorttaläppästä otetuissa kahdessa näytepalassa läppäarakenteiden pinnalla tulee näkyviin runsaasti fibriiniin ja lohkotumaisten leukosyyttien muodostamaa katetta. Lämpässä nähdään laajoja nekroottisia alueita, joiden reunalla on lohkotumaisia leukosyyttejä. Nekroottisten alueiden keskellä on kalkkeumia. Löydös sopii endokardiittiin.

Eteiskorvakkeen hyytymästä otetussa näytteessä nähdään ns. Zahnin juosteita elämän aikana syntyneeseen hyytymään sopien.

PAD: Aortic valve: Endocarditis + Left auricle: Thrombosis

Check-list

- Endokardiitti: fibriinikatteet, tulehdussolukko, nekroosi, kalkkeutumet
- Elämän aikana syntynyt hyytymä: punasoluista ja fibriinistä muodostuneet Zahnin juosteet

4.5 Myokardium: myokardiitti

Lähetetiedot

31-vuotiaalla perusterveellä naisella oli ollut pahenevaa yskää ja hengenahdistusta. Aluesairaalassa otetussa keuhkokuvassa todettiin sydämen vajaatoimintaan sopivat muutokset. Sydämen uä-tutkimuksessa todettiin mitraaliläppävuoto ja huonosti supistuva vasen kammio. Potilas lähetettiin myokardiittiepäilynä TYKS:iin, jossa hänet otettiin tehosastohoitoon. Tehohoidosta huolimatta potilas menehtyi kardiogeenisen shokin kuvalla.

Ruumiinavauksessa todettiin sydänpuussissa 100 ml kirkasta perikardiaalinenestettä. Sydänlihas oli normaalia pehmeämpää ja poikkileikkauspinnolla todettiin läiskäistä kirjavuutta. Sepelvaltimot olivat rakenteeltaan normaalit.

PAD-lausunto

Sydänlihaksesta otetussa näytteessä sydänlihaksessa nähdään laajoja fibroottisia alueita, joiden lomassa on lymfosyyttien muodostamia kertymiä. Fibroosialueen laidalla sydänlihassolujen tumat ja poikkijuovat ovat haalistuneet tai hävinneet sydänlihaksen nekroosiin sopien. Paikoitellen nähdään jättisoluja. Histologinen löydös sopii vaikea-asteiseen myokardiittiin.

PAD: Myocardium: Myocarditis

Check-list

- Lymfosyyttikertymät
- Sydänlihassoluvaurio
- Fibroosi

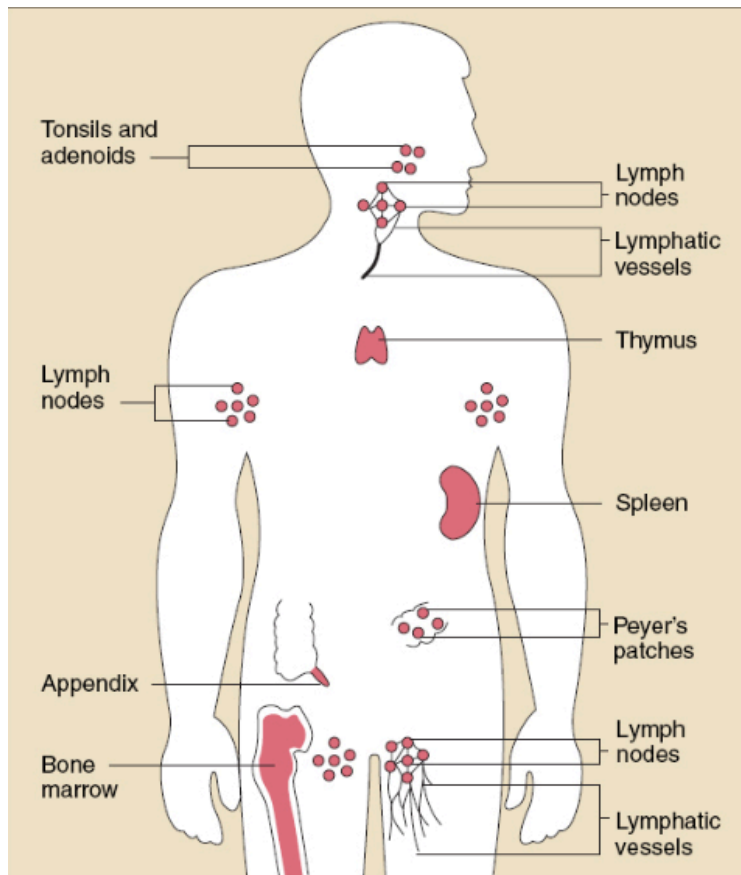
Tehtävät

Miten nekroottinen sydänlihaskudos eroaa normaalista?

Mitä ovat Zahnin juosteet ja mihin ne liittyvät?

Miten erotat arpialueen ja nekroottisen kudoksen toisistaan?

Mi 8: Imukudos ja luuydin



Normaali imukudos

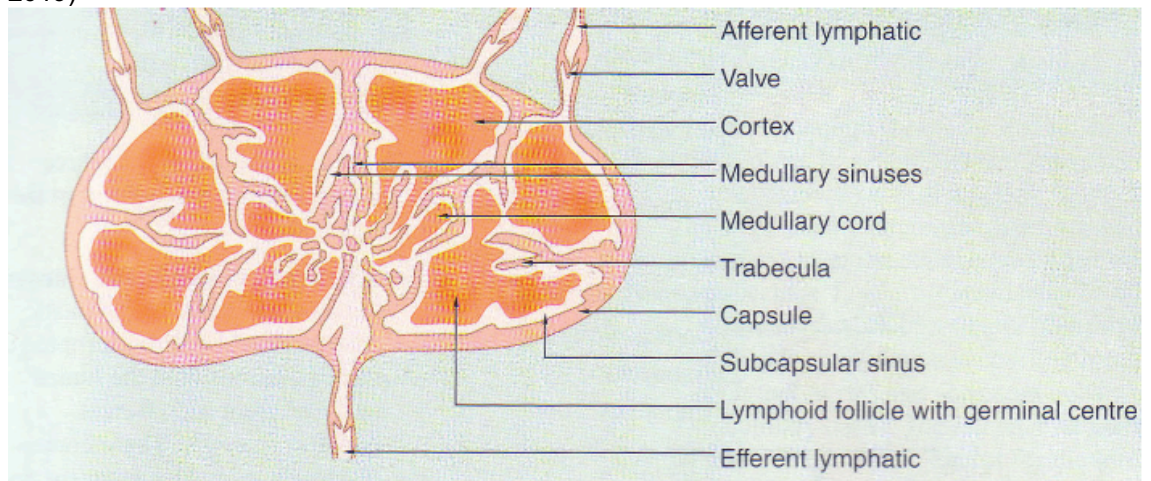
Eri puolilta elimistöä löytyvä imukudos muodostaa elinjärjestelmän, jonka tehtävänä on suojata elimistöä hankitun immuniteetin kautta.

Imujärjestelmä = imukudos + vapaat imusolut (= T- ja B-lymfosyytit)

Lymfaattisen kudoksen (=imukudos) sijainti

Imusolmukkeen normaali rakenne

Kaavakuva imusolmukkeesta (Leivo luentodiat
2019)

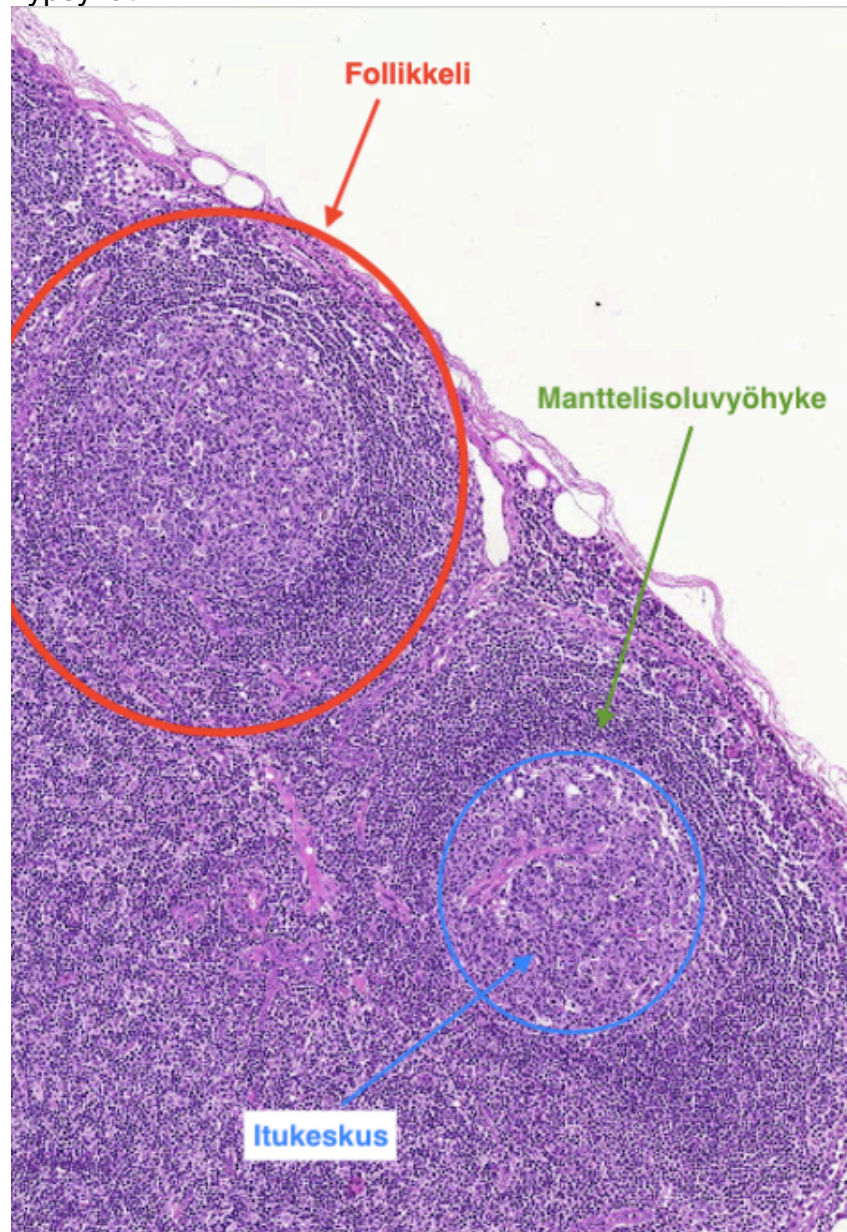


Morfologisesti jaetaan kolmeen vyöhykkeeseen:

1. Korteksi = kuorikerros

- Lymfaattiset follikkelit = manttelisoluvyöhykkeen ympäröivät itukeskukset, joissa **B-lymfosyytit**

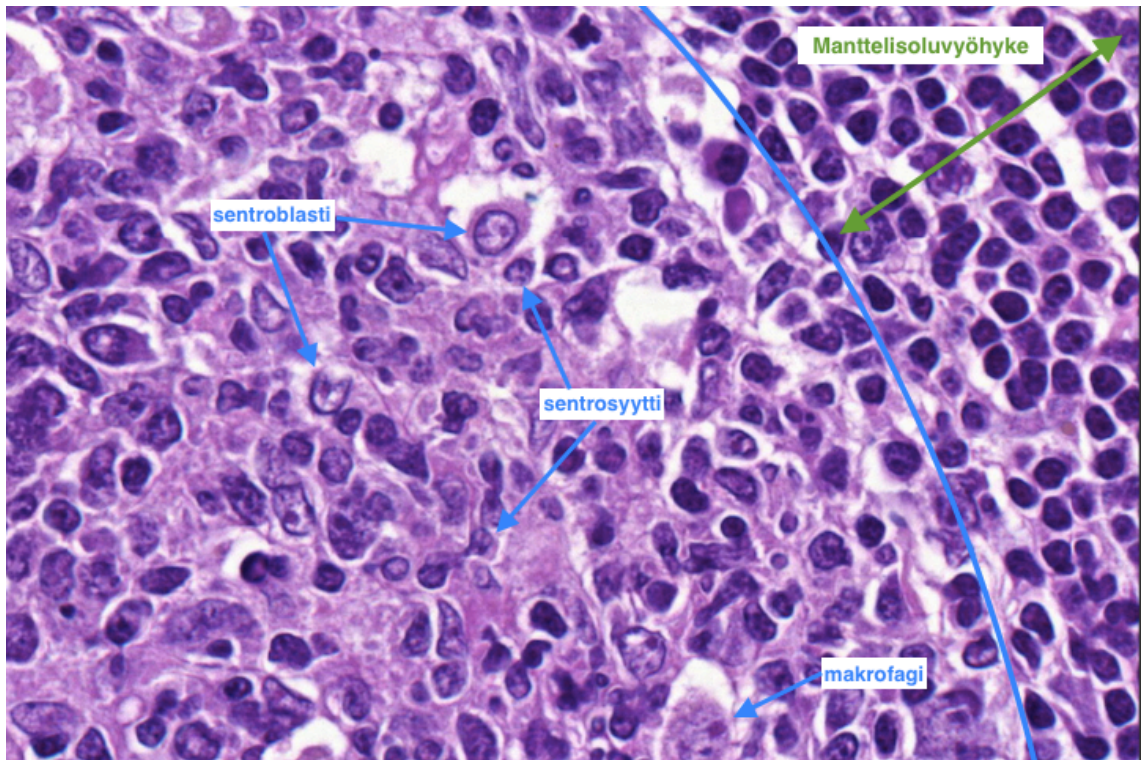
kypsyvät



2. Parakortikaalialue
 - T-lymfosyytit
3. Medulla = ydin
 - medullaariset sinukset

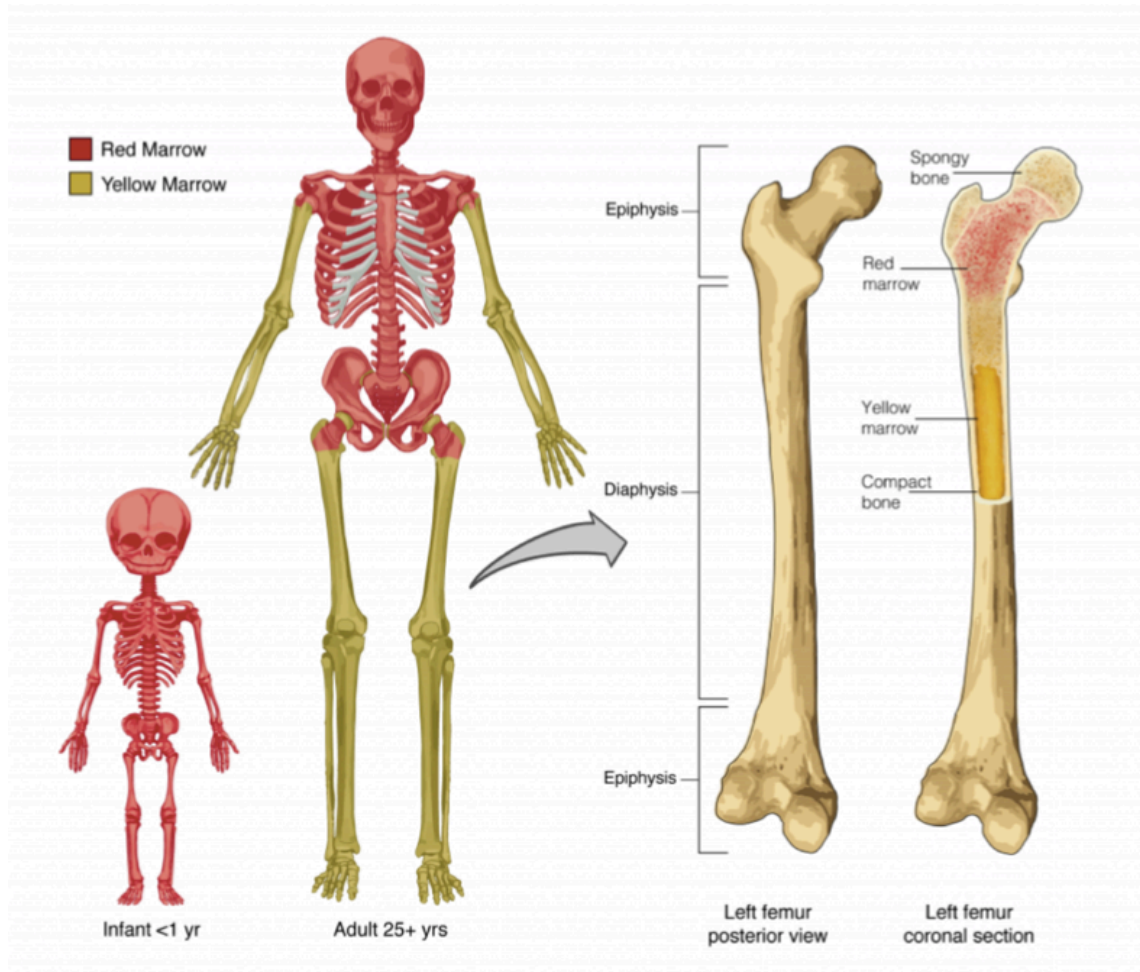
Lymfaattiset follikkelit

- **Manttelisoluvyöhyke** näkyy tummempana alueena itukeskuksen ympärillä
- **Itukeskus** koostuu pääasiassa sentrosyyteistä, sentroblasteista ja makrofageista
 - sentrosyytit kulmikkaita ja pieniä
 - sentroblastit suurempia
- Melko säännöllisen kokoisia
- Lymfaattisia follikkeleita voi esiintyä muuallakin, kuin imusolmukkeissa



Normaali luuydin

Luuydin voidaan jakaa keltaiseen ja punaiseen luuytimeen. Verisolut kypsyvät punaisessa luuytimessä, keltainen luuydin osallistuu rasvan varastointiin adiposyytteihin (=rasvasolu).



Keltaisen ja punaisen luuytimen jakautuminen (Leivo luentodiat 2019)

Punainen luuydin

- noin puolet rasvaa ja puolet hematopoieettista solukkoa

Keltainen luuydin

- pääasiassa rasvaa ja sidekudosta

Potilastapaukset Mi 8

15.1. Imusolmuke: Follikulaarinen lymfooma

Lähetetiedot

72-vuotiaalla miehellä on todettu vasemmalla kaulalla, submandibulaaritalassa, kookas tuumoripaketti, joka poistettu kokonaisuudessaan näytteeksi. Tuumori halkaistu ja se on lähetetty histologiseen tutkimukseen.

PAD-lausunto

Makroskooppisesti tarkasteltavana on n. 1,5 cm läpimittainen tuumori, josta otettu histologiset leikkeet mikroskooppitutkimukseen.

Histologisessa tarkastelussa todetaan imusolmuke, jossa yleisrakenne on häiriintynyt. Siinä on lukuisia follikelirakenteita, joiden ympäriltä puuttuu tyypillinen manttelisoluvyöhyke. Follikelit ovat keskenään kooltaan lievästi vaihtelevia ja koostuvat pieniä lymfosyyttejä kookkaammista, sentrosyyttityyppisistä soluista, joissa tumat ovat kulmikkaita ja mitooseja nähdään niukasti. Suurempia sentroblastityyppisiä soluja, joissa on usein prominentti tumajyvänen, nähdään vain niukasti tässä näytteessä. Follikelisolut ovat maligneja soluja, kun taas niiden ympärillä olevat solut ovat benignejä lymfosyyttejä. Lisäksi fagosytoivat makrofagit puuttuvat follikuleista.

Immunohistokemia: Kasvainsolut ovat CD20+, CD79+, CD10+ ja BCL2+. BCL2-positiivisuus on tärkeää, koska sen avulla pyritään erottamaan follikulaarinen lymfooma reaktiivisesta follikulaarisesta hyperplasiasta, jossa itukeskukset ovat BCL2-negatiivisia.

Yhteenveto: Kyseessä on follikulaarinen lymfooma.

PAD: Lymph node: Follicular lymphoma

Virtuaalinäytteen yhteydessä kuva BCL2 -värjäyksestä.

Check-list

- Follikulaarinen rakenne
- Follikelisolut (sentrosyytit, sentroblastit) Makrofagien puuttuminen
- CD20-, ja CD79-positiivisuus kertovat, että kyseessä on B-soluista lähtöisin oleva tauti CD10 on positiivinen itukeskustyyppisissä B-soluissa
- BCL2-värjäyksellä pyritään erottamaan reaktiiviset itukeskukset follikulaarisesta lymfoomasta

15.2. Imusolmuke: Pienisoluinen lymfosytaarinen lymfooma

Lähetetiedot

Kyseessä 78-vuotias mies, jolla krooninen flimmeri ja koronaaritauti. Potilas huomannut suurentuneita imusolmukkeita kaulalla. Kuvantamistutkimuksessa todettu lisäksi para-aortaalisesti suurentuneita imusolmukkeita. Nyt poistettu oikealta kaulalta kokonainen imusolmuke näytteeksi.

PAD-lausunto

Makroskooppisesti tarkasteltuna nähdään n. 1 cm läpimittainen imusolmuke.

Histologisessa tarkastelussa todetaan imusolmuke, jossa yleisrakenne on poikkeava. Säilyneitä reaktiokeskuksia ei todeta lainkaan. Lymfaattinen solukko on varsin homogeenista koostuen pienistä, säännöllisistä lymfosyyteistä, joissa on niukasti sytoplasmaa. Tumat värjäytyvät tummaksi ja solut muistuttavat normaaleja kypsiä lymfosyyttejä.

Immunohistokemia: Kasvainsolut ovat CD20+, CD79+, CD5+, CD23+, CD3- ja CD10-.
Yhteenveto: Kyseessä on pienisoluinen, diffuusi lymfosytaarinen lymfooma, jossa solutyyppi on sama kuin kroonisessa lymfaattisessa leukemiassa.

PAD: Lymph node: Small lymphocytic lymphoma

Virtuaalinäytteen yhteydessä kuva CD23 -värjäyksestä.

Check-list

- Homogeeninen lymfosytäärinen solukko pieniä säännöllisiä lymfosyyttejä
- Lymfaattiset follikkelit puuttuvat kokonaan CD20- ja CD79-positiivisuus kertovat, että kyseessä on B-solutauti
- CD5- ja CD23-positiivisuus on tyypillistä pienisoluiselle lymfosytaariselle lymfoomalle

15.3. Tonsilla: Diffuusi suurisoluinen B-solulymfooma

Lähetetiedot

Kyseessä on 80-vuotias mies, jolla 2 viikon kuluessa oikea tonsilla kasvanut. Poistettu oikea tonsilla histologista tutkimusta varten.

PAD-lausunto

Histologisessa tarkastelussa todetaan tonsilla, jonka pinnalla on normaalia, kerrostunutta, matalaa levyepiteeliä. Tämän alla tonsillan yleisrakenne on täysin tuhoutunut, eikä normaaleja reaktiokeskuksia nähdä. Solukko koostuu pääosin suurikokoisista lymfosytäärisistä kasvainsoluista, joissa on vahvasti atyyppiset tumat, suurentuneet tumajyväset sekä runsaasti mitooseja.

Immunohistokemiallisesti kasvainsolut ovat CD20+, CD79+, CD10+, CD30-, CD3-.
Yhteenveto: Tonsillassa tulee esille diffuusi suurisoluinen B-solulymfooma.

PAD: Tonsil: Diffuse large B cell lymphoma

Virtuaalinäytteen yhteydessä kuva CD20 -värjäyksestä.

Check-list

- Diffuusi rakenne
- Suuret atyyppiset kasvainsolut
- Mitoosit
- CD20- ja CD79-positiivisuus kertovat, että kyseessä on B-solutauti
- CD10+ kertoo kasvainsolukon olevan follikulaarista alkuperää

15.4. Aivot: Burkittin lymfooma

Lähetetiedot

80-vuotias mies, jolla todettu aivoissa, oikealla temporaalisesti tuumori. Tässä kiinteämpää ja löyhempää osaa, otettu näyte.

PAD-lausunto

Jääleikettä vastaavassa parafiininäytteessä on homogeenista kasvainsolukkoa, joka koostuu keskikokoisista, prominentin tumajyväsien omaavista kasvainsoluista. Mitooseja nähdään runsaasti. Lisäksi lymfosyyttien joukossa on fagosytoivia makrofageja, aiheuttaen ns. tähtitaivas-kuvion.

Immunohistokemia: Kasvainsolut ovat CD20+, CD79+, CD10+, BCL6+, CD30-, BCL2- ja CD3-. Näytteestä on tehty myös myc-onkogeenin translokaatiotutkimus, jossa todettiin translokaatio.

Yhteenveto: Histologinen ja immunohistokemiallinen löydös sopivat korkea-asteisesti maligniin Burkittin lymfoomaan.

PAD: Brain: Burkitt's lymphoma

Check-list

- Fagosytoivat makrofagit: tähtitaivas-kuvio
- Atyyppinen keskikokoinen kasvainsolukko
- Runsaasti mitooseja
- CD20- ja CD79-positiivisuus -> B-solutauti
- CD10+, BCL6+ ja myc-translokaatio vaaditaan diagnoosiin

15.5. Imusolmuke: Hodgkinin tauti

Lähetetiedot

Kyseessä 25-vuotias raskaana oleva nainen, jolla on epäselvää kuumeilua ja suurentuneet imusolmukkeet kaulalla. Vasemmalta kaulalta otettu näyte.

PAD-lausunto

Makroskooppisesti tarkasteltavana on n. 14 mm läpimittainen imusolmuke.

Histologisessa tarkastelussa nähdään imusolmuke, jossa yleisrakenne on täysin tuhoutunut eikä reaktiokeskuksia tule esille. Solukko on heterogeenistä koostuen reaktiivisista, benigneistä pienistä lymfosyyteistä sekä eosinofiilisistä leukosyyteistä. Näiden seassa on runsaasti suurikokoisia, runsassytoplasmaisia soluja, joissa on atyyppinen tuma ja prominentti, eosinofiilinen tumajyväsien sekä kohtalaisesti mitooseja (Hodgkinin solut). Lisäksi nähdään monitumaisia Reed-Sternbergin soluja (RS-solut). Yhdessä näitä soluja kutsutaan HRS-soluiksi.

Immunohistokemia: HRS-solut ovat CD15+, CD30+. Pienet reaktiiviset lymfosyytit ovat CD3+ ja edustavat näin T-lymfosyyttejä.

Yhteenveto: Näytteessä todetaan mixed cellularity -tyyppinen Hodgkinin tauti.

PAD: Lymph node: Hodgkin's disease

Virtuaalinäytteen yhteydessä kuva CD15-värjäyksestä.

Check-list

- Mononukleaariset Hodgkinin solut
- Monitumaiset Reed-Sternbergin solut
- Eosinofiilit
- Reaktiiviset T-lymfosyytit
- HRS-solut ovat useimmiten CD15+, CD30+

15.6. Luuydin: Multippeli myelooma

Lähetetiedot

Kyseessä 46-vuotias aiemmin terve nainen, jota tutkittu anemian vuoksi. Todettu myös munuaisten vajaatoiminta. Lasko 100. Tutkittavana luuytimen trepanaationäyte.

PAD-lausunto

Luuytimen trepanaationäytteessä on luutrabekkeleiden ja rasvasolujen välissä jonkin verran normaalia verta muodostavaa solukkoa, jossa on myeloisen ja erytroisen sarjan soluja sekä megakaryosyyttejä. Näiden solujen välissä on plasmasuinfiltraatteja. Plasmasolujen tumat sijaitsevat perifeerisesti ja niissä on usein kärrynpyörämäinen kuvio. Mitooseja ei juurikaan nähdä.

Immunohistokemia: Plasmasuinfiltraatit ovat CD138+, MUM1+.

Histologinen ja immunohistokemiallinen löydös sopivat multippeliin myeloomaan.

PAD: Bone marrow: Multiple myeloma

Ylempi näyte: myelooma. Alempi näyte: Normaali luuydin.

Check-list

- Normaali luuytimen solukko: myeloisen sarjan solut, erytroisen sarjan solut ja megakaryosyytit
- Myeloomasolukko: plasmasuinfiltraatit

Tehtävät

Mistä soluista manttelisoluvyöhyke koostuu?

Mitä sentroblastit ja sentrosyytit ovat?

Missä follikkelit sijaitsevat normaalitilassa?

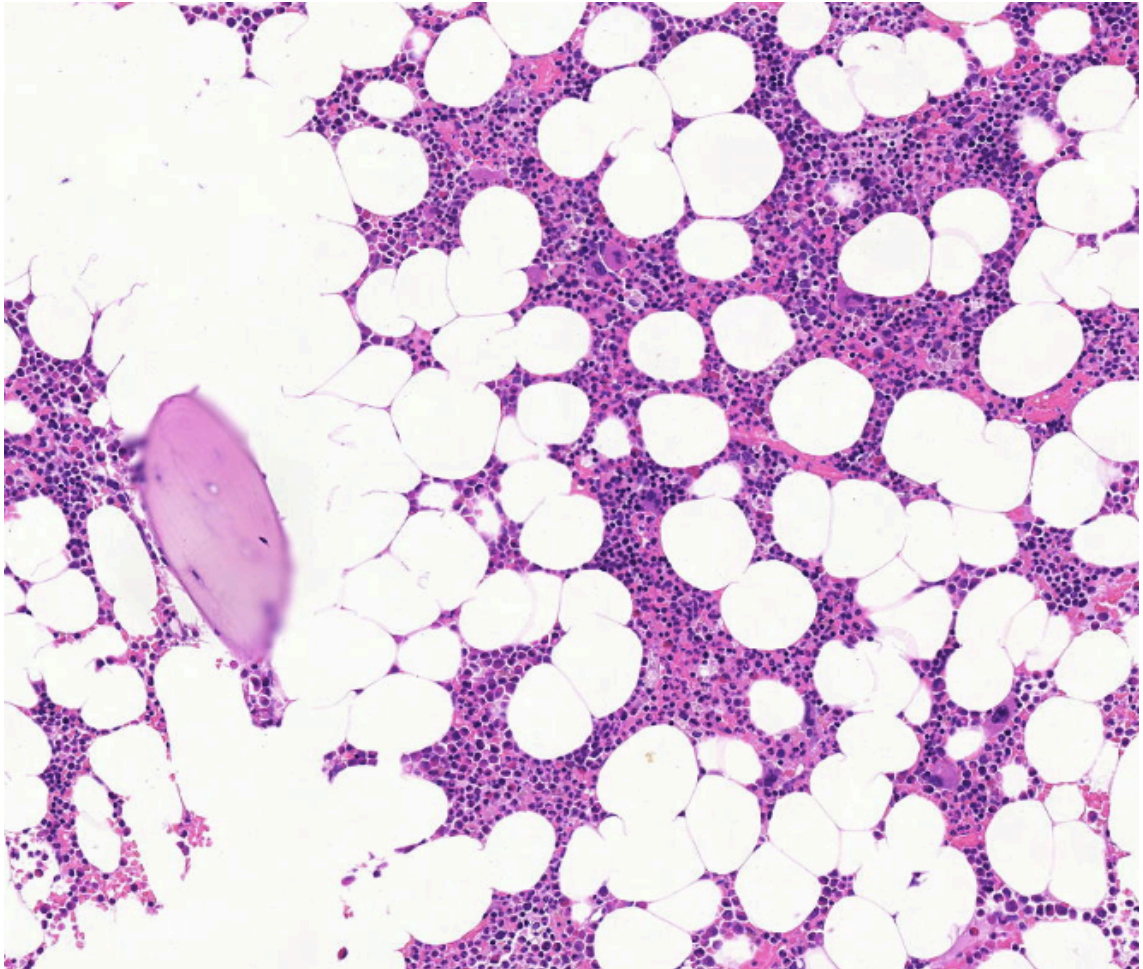
Mitkä ovat tyypillisiä piirteitä patologiselle imusolmukkeelle?

Mistä erottaa Hodgkinin ja non-Hodgkinin lymfooman toisistaan?

Mihin lymfoomaan liittyy "tähtitaivas" -kuvio?

Mistä erottaa follikulaarisen lymfooman ja lymfadeniitin (=imusolmuketulehdus) toisistaan?

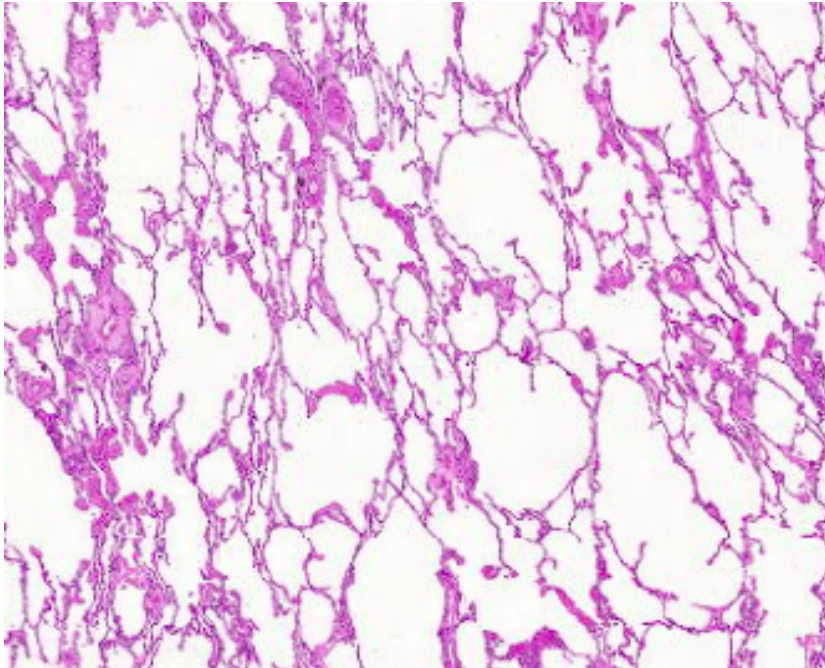
Alla olevassa kuvassa on normaali luuydin. Etsi adiposyytin tuma ja kerro, mitä soluja ja rakenteita luuytimessä normaalisti on.



Mi 9: Hengityselimet

Normaali keuhkokudos

Keuhkokudos muodostuu pääasiassa ilmatäytteisistä alveoleista ja lisäksi verisuonista. Alveoleja verhoaa epiteeli, joka muodostuu kahdesta solutyypistä: pneumosyytti I ja pneumosyytti II. Lukumäärältään tyypin I pneumosyyttejä on vähemmän, mutta ne muodostavat silti suurimman osan pinta-alasta.



Pneumosyytti I

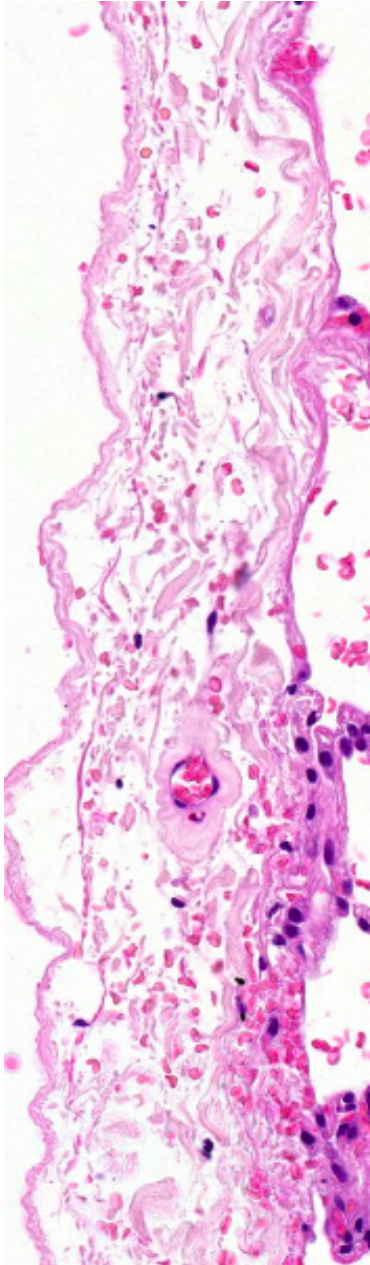
- muodoltaan litteitä
- osallistuvat kaasujen vaihtoon
- uusiutumattomia.

Pneumosyytti II

- muodoltaan kuutiomaisempia ja turpeampia
- erittävät surfaktanttia
- uusiutumiskyky ja pystyvät tarvittaessa korvaamaan vaurioituneita tyypin I pneumosyyttejä

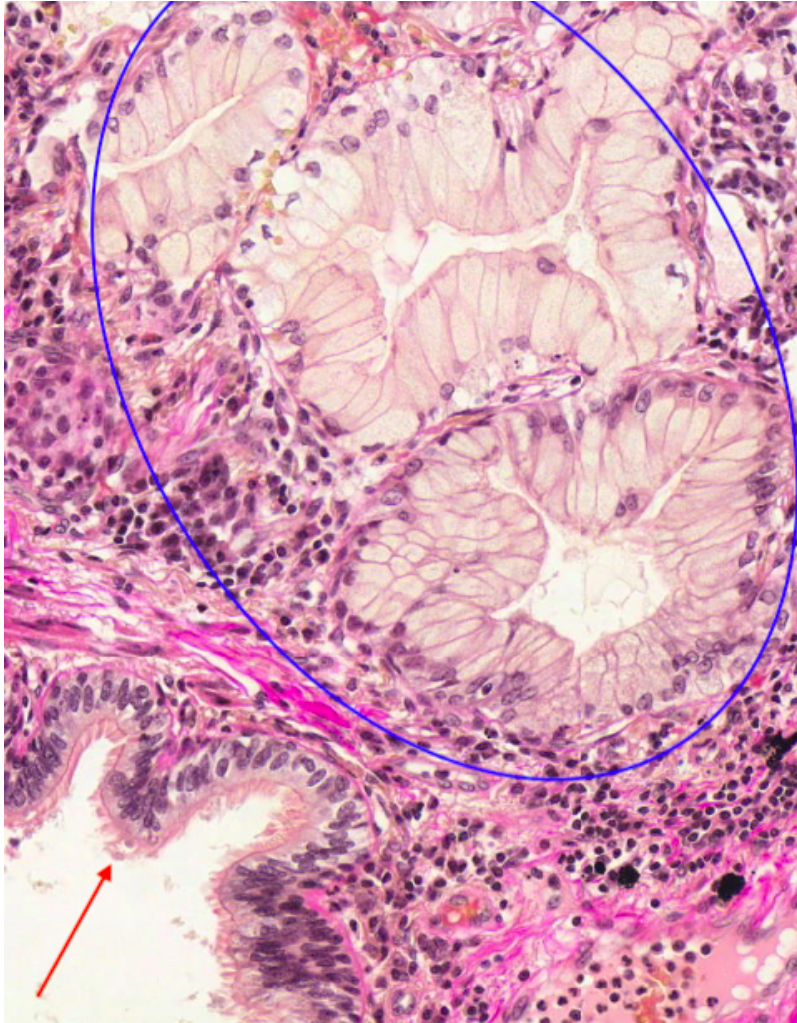
Normaali pleura

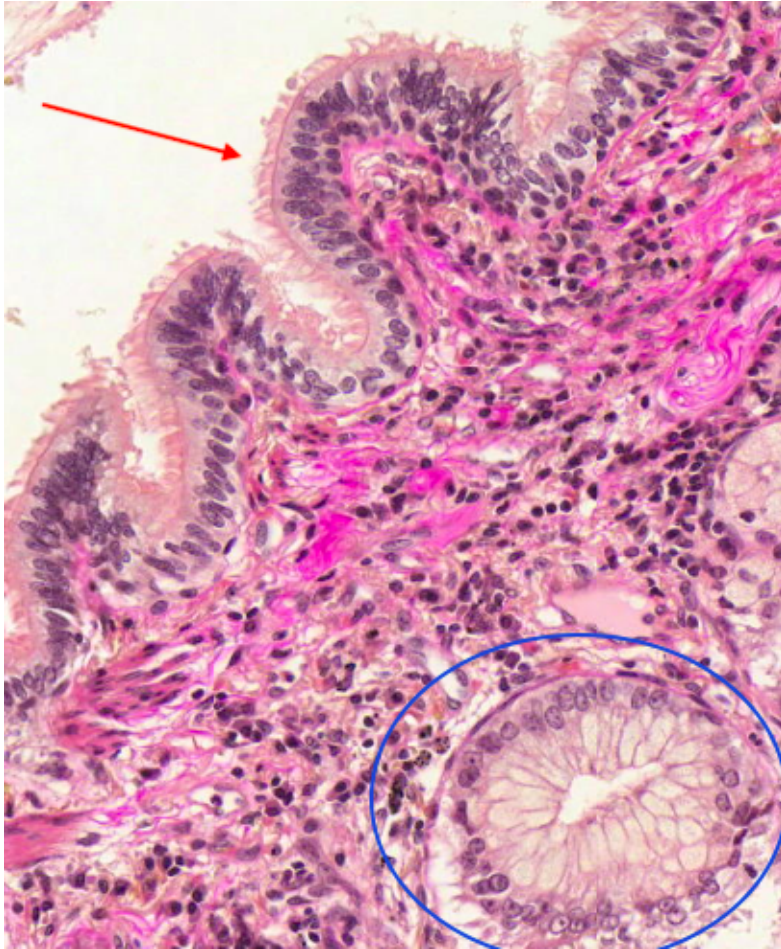
Pleura on kaksinkertainen yhtenäinen keuhkopussi, joka ympäröi keuhkoja. Sen tehtävänä on vähentää keuhkojen liikkeestä aiheutuvaa kitkaa. Pleura muodostuu litistyneestä mesoteelikerroksesta, jonka alla on fibroottista sidekudosta. Normaalitilanteessa pleura ei invasoivaa ympäröivään rasvakudokseen.



Hyvä tunnistaa

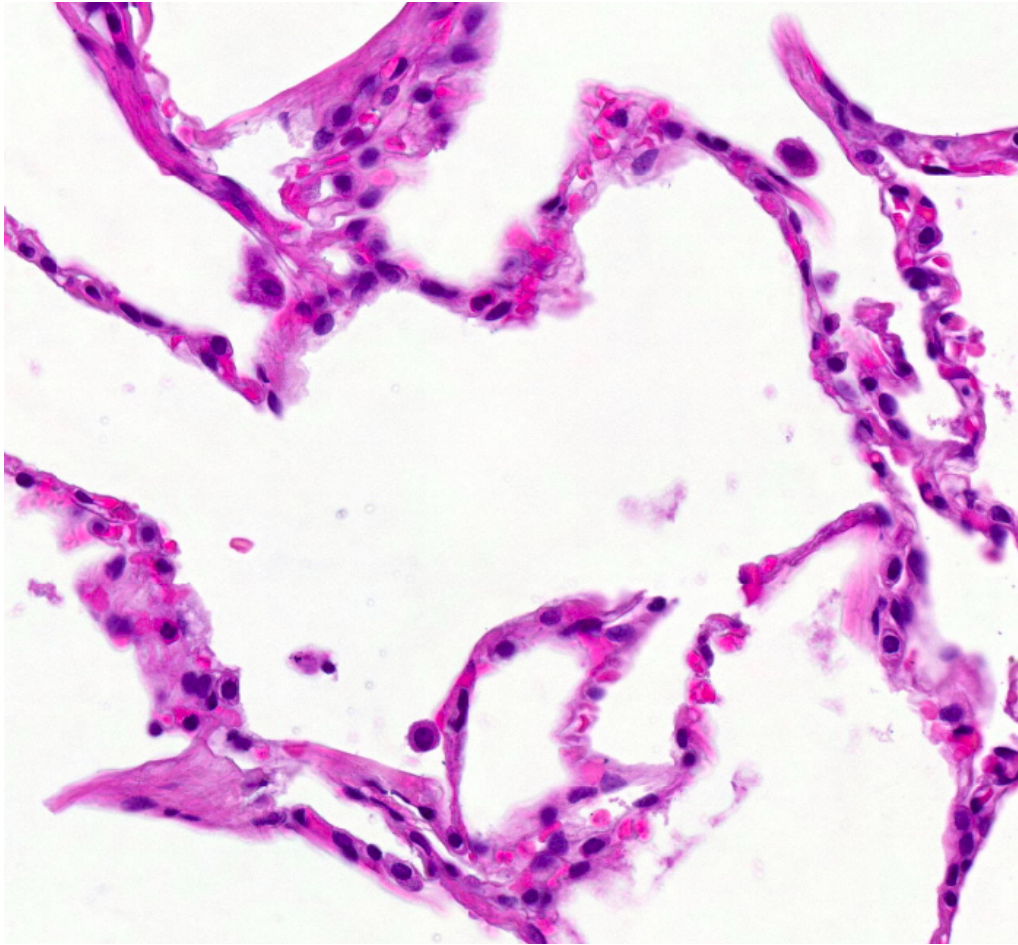
- värekarvainen lieriöepiteeli, eli respiratorinen epiteeli
 - valekerrostunutta ja nimensä mukaisesti pinnalla värekarvoja
 - bronkuksissa ja bronkioleissa
- limaa erittävä lieriöepiteeli
 - esiintyy esimerkiksi trakeassa ja bronkuksissa (?)
 - pintaepiteelin alla





Valekerrostunut värekarvallinen lieriöepiteeli (punainen nuoli), limaa erittävät rauhaset (sininen ympyrä)

Alla on suurennettu kuva keuhkojen alveoleista. Tunnista kuvasta pneumosyytti I ja II.



Potilastapaukset

Tähän elinkokonaisuuteen kuuluvat myös näytteet: 1.5. ; 1.10 ; 2.2 ; 2.4 ja 2.8

5.1 Keuhkot: pneumonia

Lähetetiedot

79v mies. Edellisenä iltana valitellut huonoa oloa, oksentanutkin kertaalleen. Nyt aamusta vointi romahtanut, hengitys raskasta. Statuksessa keuhkoista molemmin puolin voimakkaat rohinat. Seurannassa paineet romahtavat ja potilas menehtyy. Tehty lääketieteellinen ruumiinavaus.

PAD-lausunto

Keuhkokudos on molemmin puolin ödeemistä ja basaalisesti painottuen kongestiivista ja atelektaattista. Bronkukset ovat avoimet. Henkitorvessa on jonkin verran mahan sisältöä. Kurkunpää on normaali.

Histologisessa tutkimuksessa oikean keuhkon keskilohkon näytteessä nähdään monin paikoin tuhoutunutta, ilmatonta keuhkoa, jossa tulee esiin laajat neutrofiili-infiltraatit akuuttiin pneumoniaan sopien. Lisäksi näytteessä tulee esiin hiilipigmenttiä.

PAD: Lung: Pneumonia

Check-list

- Laajat akuutit tulehdusmuutokset
- Alveolitilojen neutrofiili-infiltraatio
- Makrofagit ja eksudaatti

5.2 Keuhkot: DAD

Lähetetiedot

27v miespotilas oli ollut teho-osastohoidossa laajan palovamman vuoksi. Potilaalle kehittyi sepsis, johon hän menehtyi. Obduktion yhteydessä otettiin näyte keuhkosta. Makroskooppisesti keuhkokudos oli kiinteää, ödeemaista ja siinä todettiin hemorragisia fokuksia.

PAD-lausunto

Ruumiinavausnäytteessä alveolitiloja reunustavat paksut hyaliinimembraanit, paikoin nähdään tyyppin 2 pneumosyyttien proliferaatiota. Interstitiumissa on tuoretta fibroosia ja kroonista tulehdussolukkoa. Lisäksi nähdään tavanomaiseen tapaan alveolimakrofageja. Yhteenveto: Histologisesti todetaan jo organisoitumassa oleva diffuusi alveolivaurio.

PAD: Lung: Diffuse alveolar damage

Check-list

- Alveoliseinämiä verhoavat hyaliinimembraanit
- Tyyppin 2 pneumosyyttien hyperplasia
- Kongestio ja punasolujen ekstravasaatio
- Muodostumassa oleva fibroosi

5.3 Keuhkot: musinoottinen adenokarsinooma

Lähetetiedot

Näytteenä on avobiopsia 46v naisen vasemman keuhkon ylälohkosta, jossa thoraks-rtg-kuvassa on havaittu antibiootihoidolle reagoimaton epätarkkarajainen, kookas muutos.

PAD-lausunto

Näyte muodostuu keuhkokudoksesta, jossa todetaan rauhasepiteeliä muodostava kasvain. Se leviää pitkin alveolien seinämärakenteita. Kasvain erittää limaa, jonka erottumista voitaisiin parantaa limavärjäyksellä. Kasvainsoluissa tumat sijaitsevat basaalisesti ja niiden pleomorfia on vähäistä. Mitoosikuvioita ei löydy. Mukana olevan bronkiolin sisäpinnan respiratorinen epiteeli on selvästi erilaista kuin karsinoomasolukko (värekarvat). (van Gieson -värjäys) Yhteenveto: Kyseessä on keuhkon musinoottinen karsinooma.

PAD: Lung: Mucinous adenocarcinoma

Check-list

- Lieriömäiset, limaa sisältävät kasvainsolut
- Lievä tuma-atypia
- Alveoliseinämiä myötäinen kasvu

5.4 Keuhkot: levyepiteelikarsinooma (gradus II)

Lähetetiedot

65v mies, joka on tupakoinut 50 askivuotta, asbestialtistus. 2 kk sitten todettu tuumori oikean keuhkon kärjessä. Tuumori poistettiin leikkauksessa ja sen havaittiin kasvavan kiinni thoraksin seinämään.

PAD-lausunto

Tuumori muodostuu kasvainsolusaarekkeista, jotka ovat osittain keskeltä nekrotisoituneita. Solut differentioituvat levyepiteelin suuntaan, mutta keratinisoitumista on vain vähän. Tuma- ja solu-atypia on kohtalaista. Tumajyväset näkyvät helposti ja mitooseja löytyy helposti. Näytteessä on mukana hiilipigmenttiä I. antrakoosia ja lymfosyytti-infiltraatiota. Näytteen laidalla on vain niukasti kasaan painunutta benigniä keuhkokudosta, jossa alveolillassa nähdään kookkaita makrofageja. Leikkeen toisessa reunassa on kylkiluiden välistä peräisin olevaa poikkijuovaista lihaskudosta.

PAD: Lung: Squamous cell carcinoma, grade II

Check-list

- Atyyppinen levyepiteelisolukko
- Vähäinen keratinisaatio
- Atyyppiset mitosit
- Soluvälisillat

5.5 Keuhkot: pienisoluinen karsinoma

Lähetetiedot

Näyte on 58-vuotiaan miehen obduktiossa havaitusta mediastinum ja kaulan imusolmukkeisiin metastasoineesta keuhkotuumorista. Potilas oli alun perin hakeutunut hoitoon hengenahdistuksen, yskän ja anemian vuoksi.

PAD-lausunto

Ruumiinavausnäytteessä nähdään nekroottista ja hemorragista keuhkokudosta, joka muodostuu hyperkromaattista, pienitumaisista ja niukkasytoplasmaisista soluista, joiden tumien muoto vaihtelee pyöreästä sukkulamaiseen. Osa kasvainsoluista muistuttaa jossain määrin lymfosyyttejä, mutta on niitä korkeintaan kolme kertaa kookkaampia. Mitooseja ja myös patologisia jakautumiskuvioita on helppo löytää. Kasvaimen ympärillä ja sen lomassa nähdään lymfosyyttejä, plasmajoukkoja ja hiukan neutrofiilejä. Kasvain on osittain nekroosissa.

Yhteenveto: Kasvainsolujen tyypillisen muodon, korkean mitoottisen aktiivisuuden ja nekroosin perusteella kysymyksessä on keuhkojen pienisoluinen karsinoma. Diagnoosia voidaan varmistaa immunohistokemiallisilla erikoisvärjäyksillä, jotka osoittavat kasvaimen neuroendokriinisen luonteen.

PAD: Lung: Small cell carcinoma

Check-list

- Suhteellisen pienet solut, niukka sytoplasma
- Hyperkromaattiset tumat
- Mitoosikuviot
- Nekroosi
- Vaihteleva tulehdussolureaktio
- Kasvainsolut eivät muodosta sekundaarisia rakenteita

5.6 Pleura: maligni mesotelioma

Lähetetiedot

57-vuotias mies, jolta on otettu avoin pleurabiopsia asbestialtistuksen ja perifeerisen keuhkotuumorin takia.

PAD-lausunto

Näytteenä on pleuraa, jossa tulee esiin papillaarista ja osittain rauhastiehytmäistä rakennetta muodostavaa kasvainkudosta. Tuma-atypia on vahvaa. Kasvaimen lomassa on fibroottista sidekudosta ja lymfosyytti-infiltraatiota.

PAD: Pleura: Malignant mesothelioma

Check-list

- Papillaariset ja rauhasmaiset rakenteet
- Mesoteeliperäinen maligni solukko
- Tuma-atypia, mitosisit

Tehtävät

Mitkä ovat levyepiteelikarsinoomalle tyypilliset histologiset piirteet?

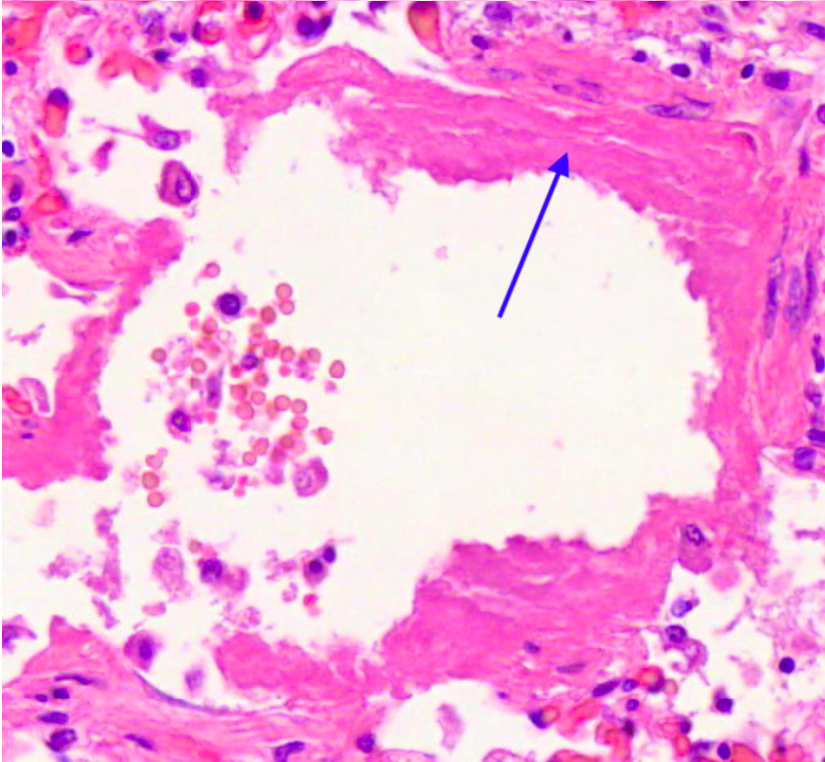
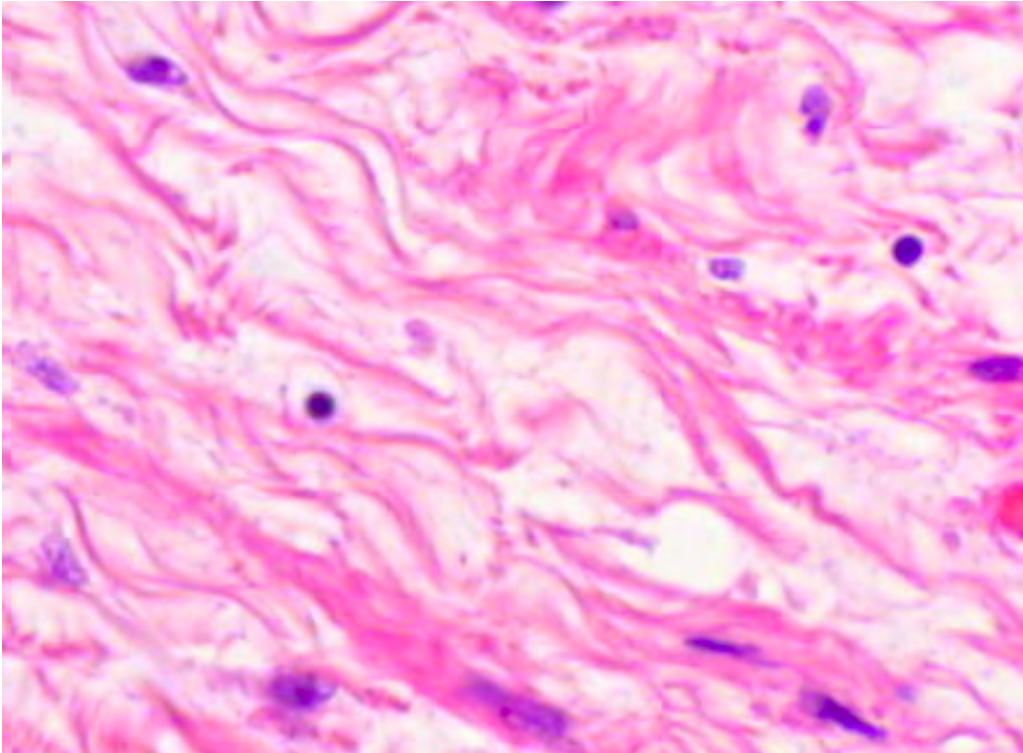
-
-
-
-

Mitä tarkoittaa jos kasvain on neuroendokriininen?

Määrittele DAD ja ARDS.

Mitä erotusdiagnostisia keinoja on erottaa tuberkuloosi pneumoniasta?

Kuvissa näet kahta erilaista vaaleanpunaiseksi värjäytyvää materiaalia. Mitä ne ovat ja miten ne eroavat toisistaan?



Mi 10: Ruuansulatuskanavan alkuosa ja haima

Normaali sylkirauhanen

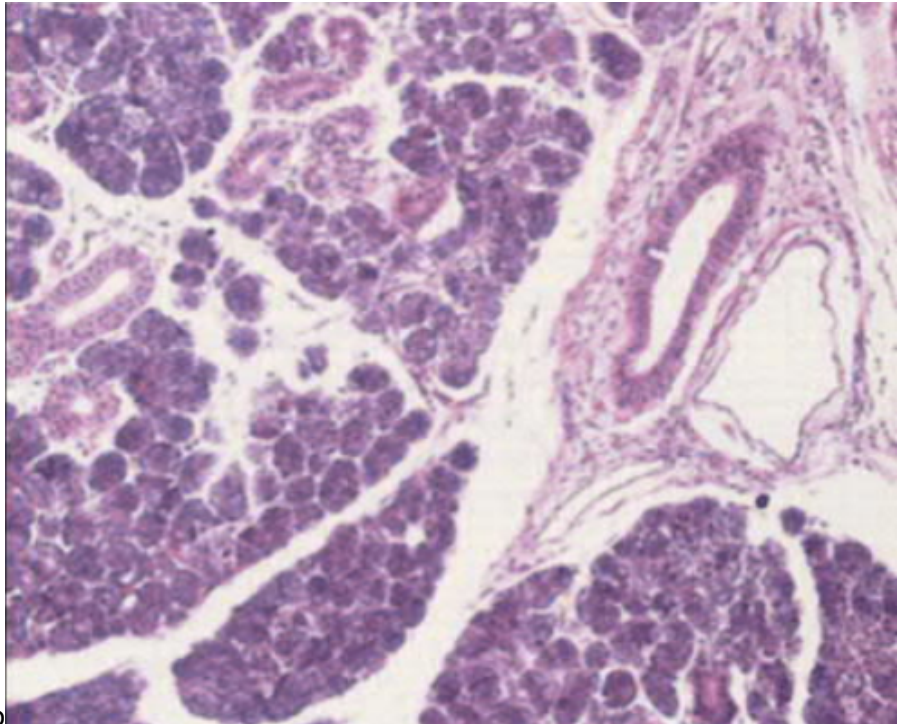
Sylkirauhaset voidaan jakaa suuriin ja pieniin sylkirauhasiin. Suuria ovat korvanalus- (=parotisrauhaset), leuanalus- ja kielenalussylkirauhaset. Pieniä löytyy suulaen, poskien ja huulten limakalvoilta, sekä kielen alueelta.

Sylkirauhaset voidaan lisäksi jakaa seroosiin (juoksevaa, vesimäistä eritettä tuottaviin) ja mukoosiin (limamaista eritettä tuottaviin) rauhasiin.

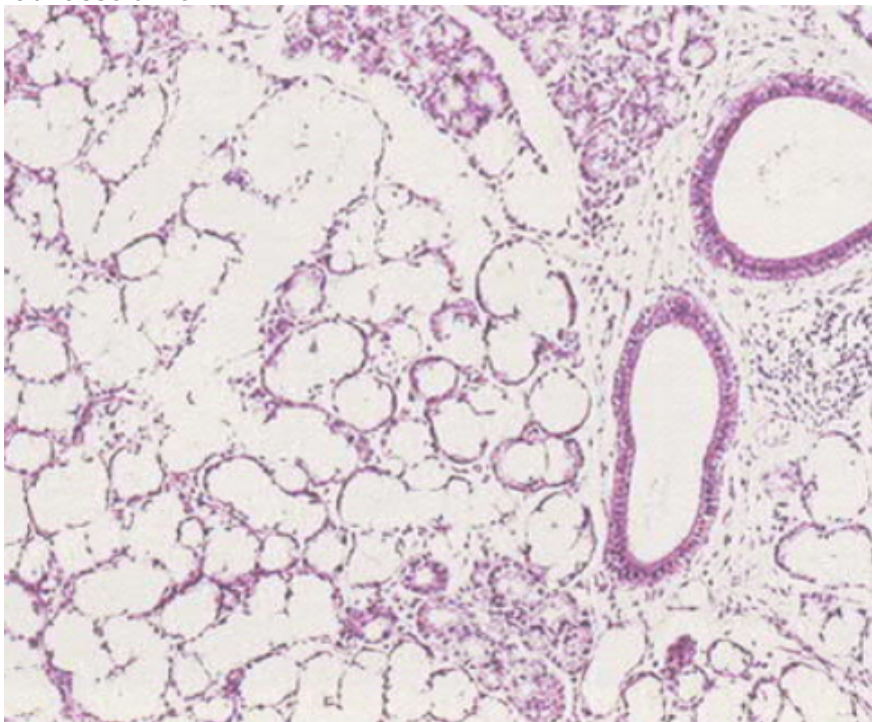
Parotisrauhanen on puhtaasti seroosi, kun taas pienet sylkirauhaset pääasiassa mukooseja.

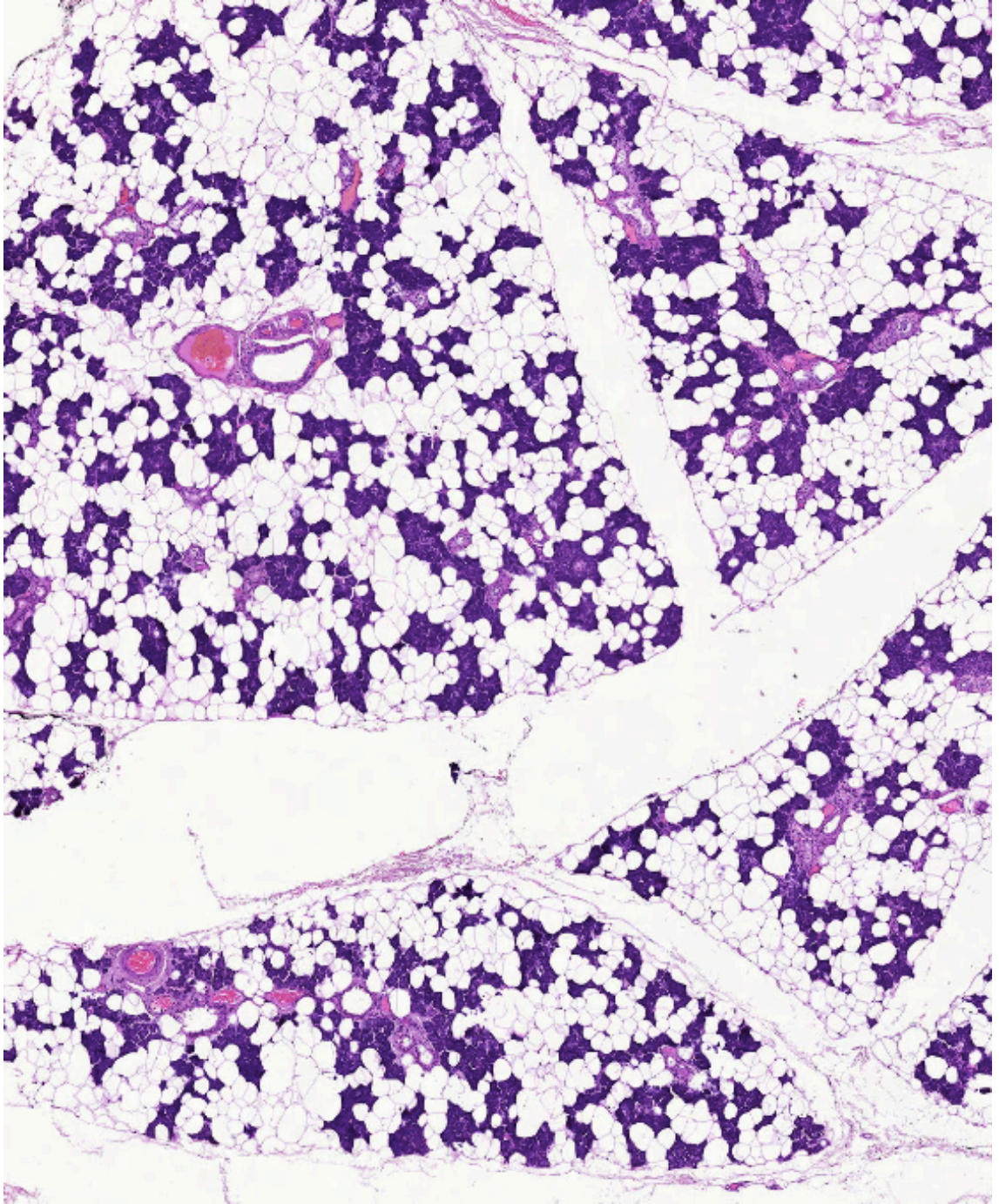
Mukoosi rauhasolukko

Seroosi

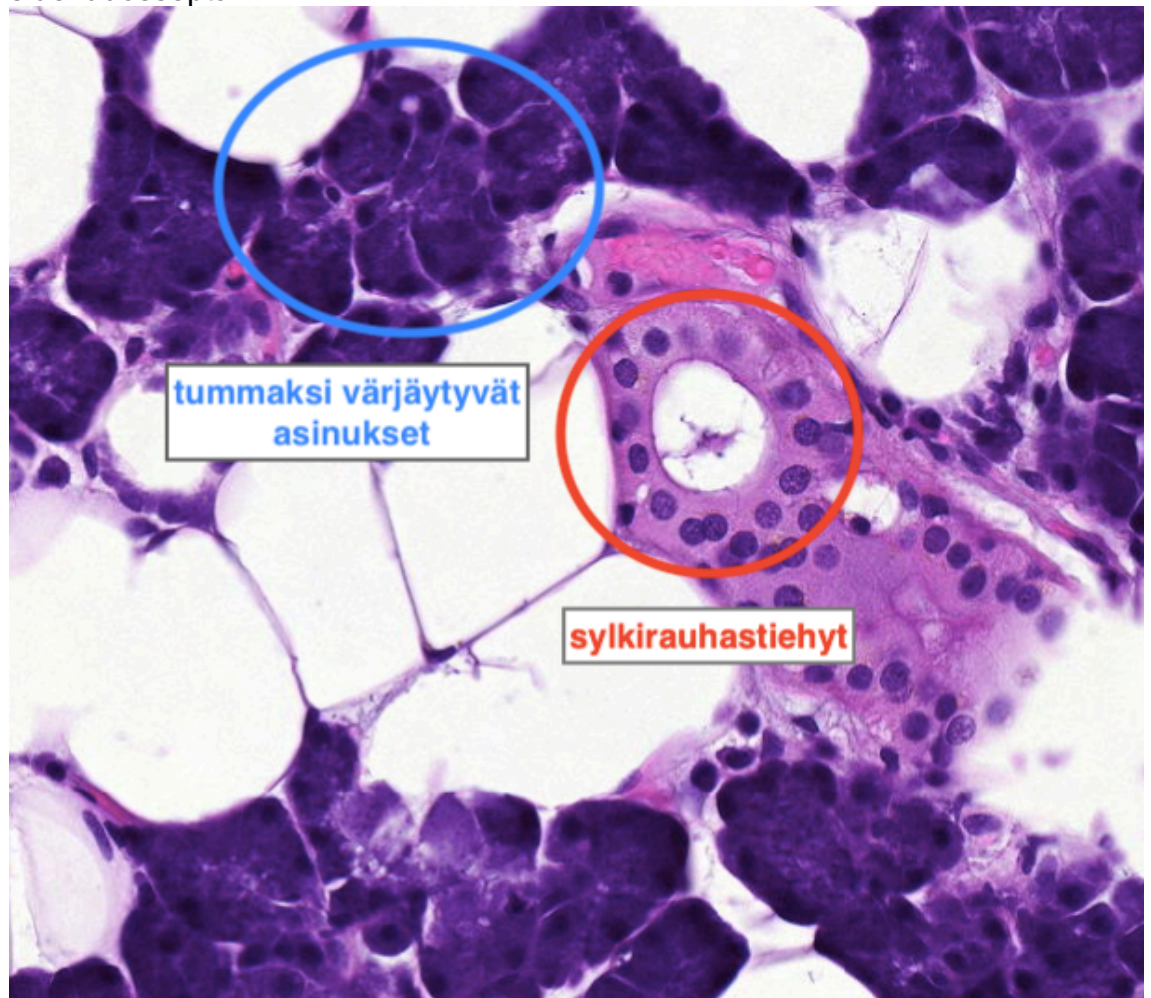


rauhassolukko





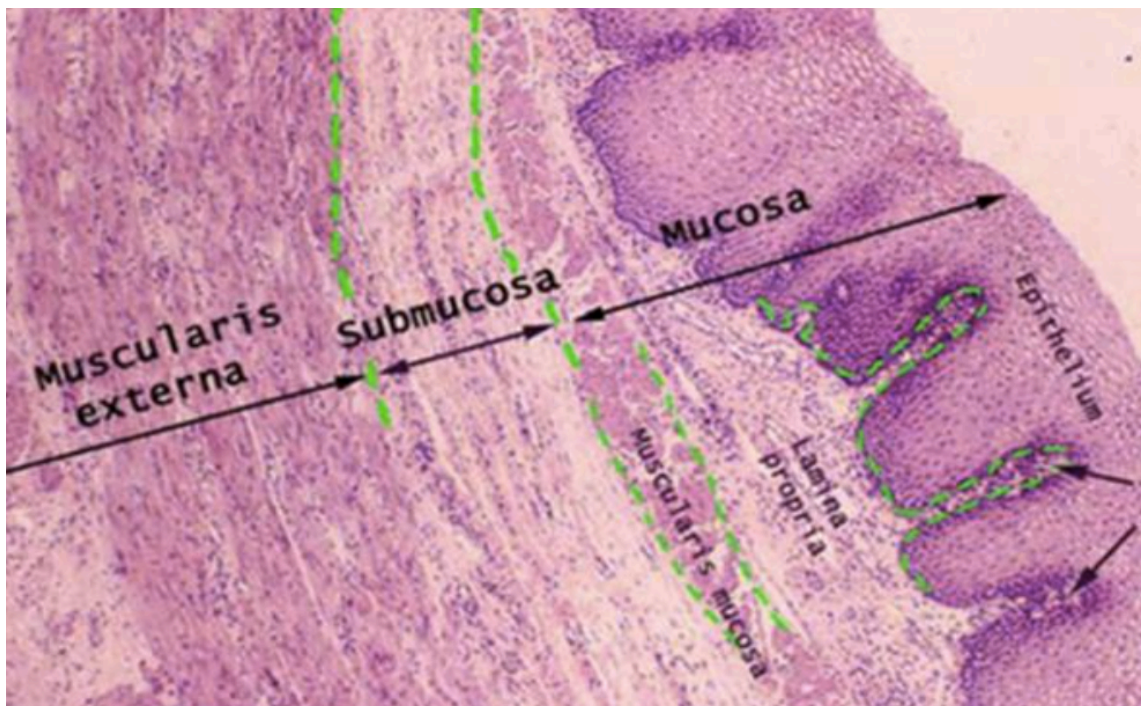
- Sylkirauhanen koostuu lobuluksista (=liuska), jotka puolestaan koostuvat:
 - sylkeä erittävät yksiköt = asinukset
 - sylkeä kuljettavat tiehyet
 - verisuonet
 - rasva- ja sidekudos
- Lobuluksia rajaavat sidekudossepta

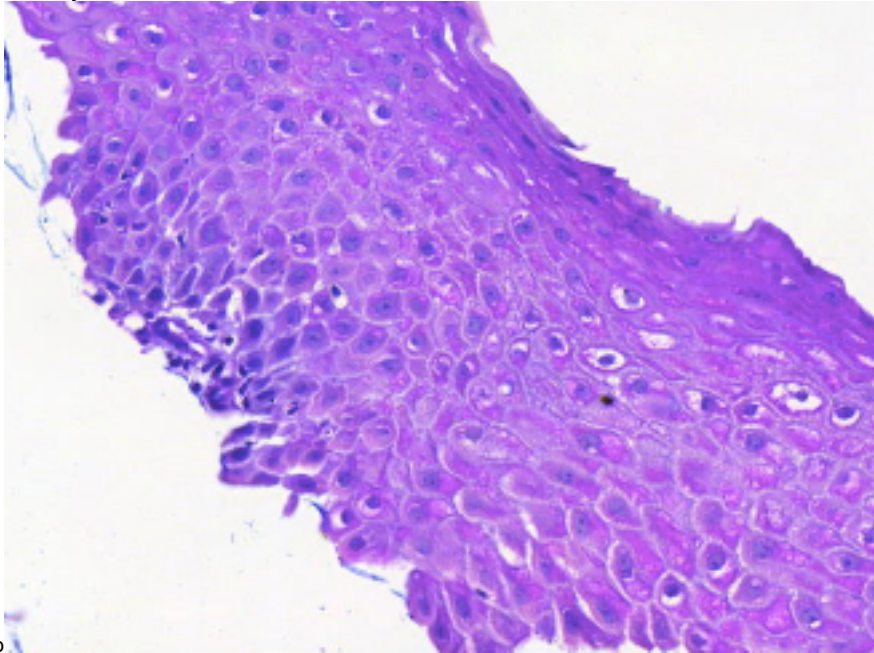


Normaali ruoansulatuskanavan seinämän rakenne

Lumenista katsottuna:

1. Mucosa = limakalvo
 - Epiteeli (tyyppi vaihtelee ruoansulatuskanavan eri osissa)
 - Lamina propria
 - Muscularis mucosa
2. Submucosa
3. Muscularis propria
4. Adventitia





luento

Normaali ruokatorvi

- Limakalvon epiteeli on keratinisoitumatonta kerrostunutta levyepiteeliä **PAITSI** pallean alapuolinen osa (eli viimeiset n. 1,5-2cm) on mahan cardian tyypistä rauhasepiteeliä
- Muuten seinämän rakenne noudattaa normaalia ruuansulatuskanavan rakennetta

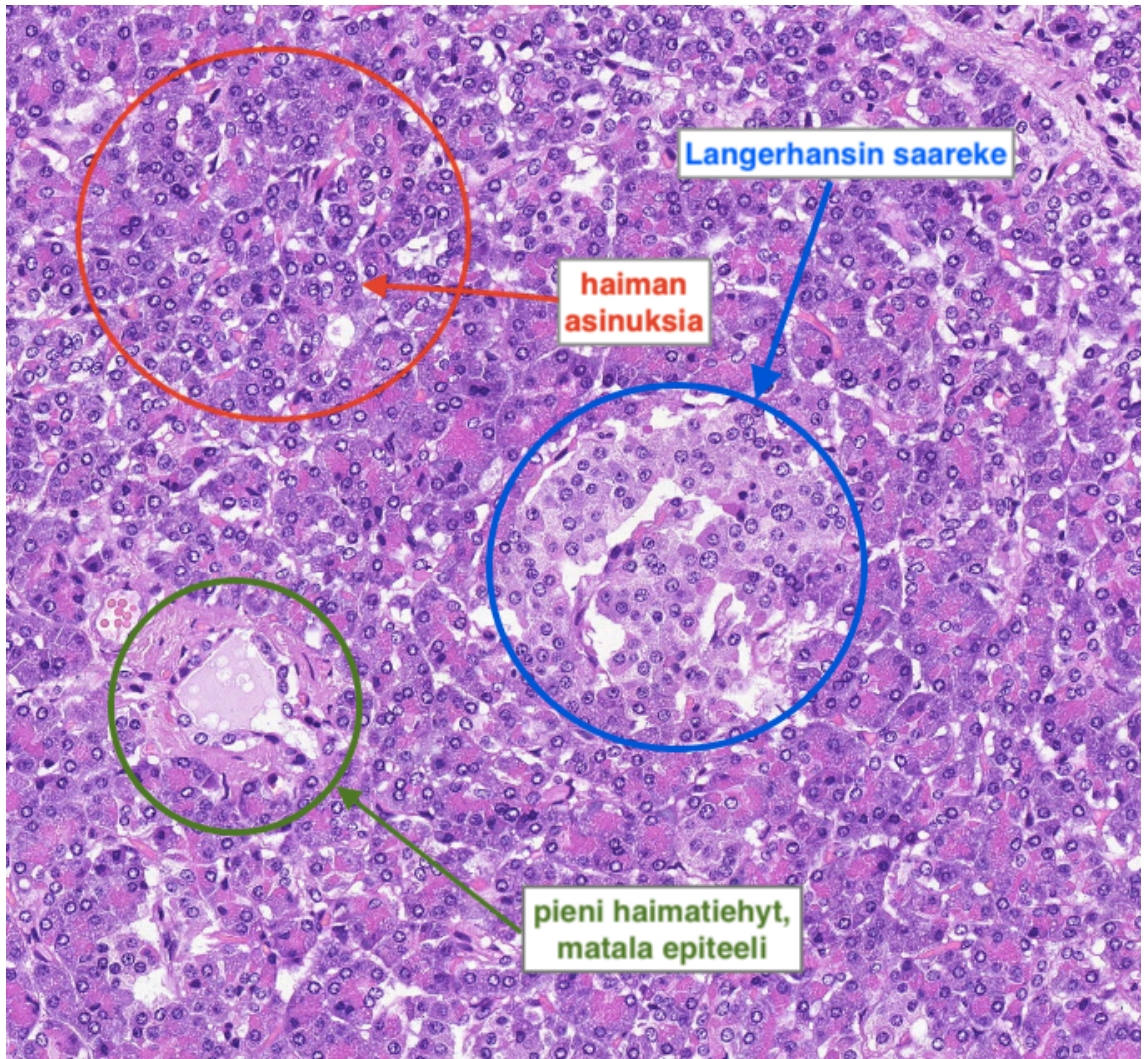
Normaali mahalaukku

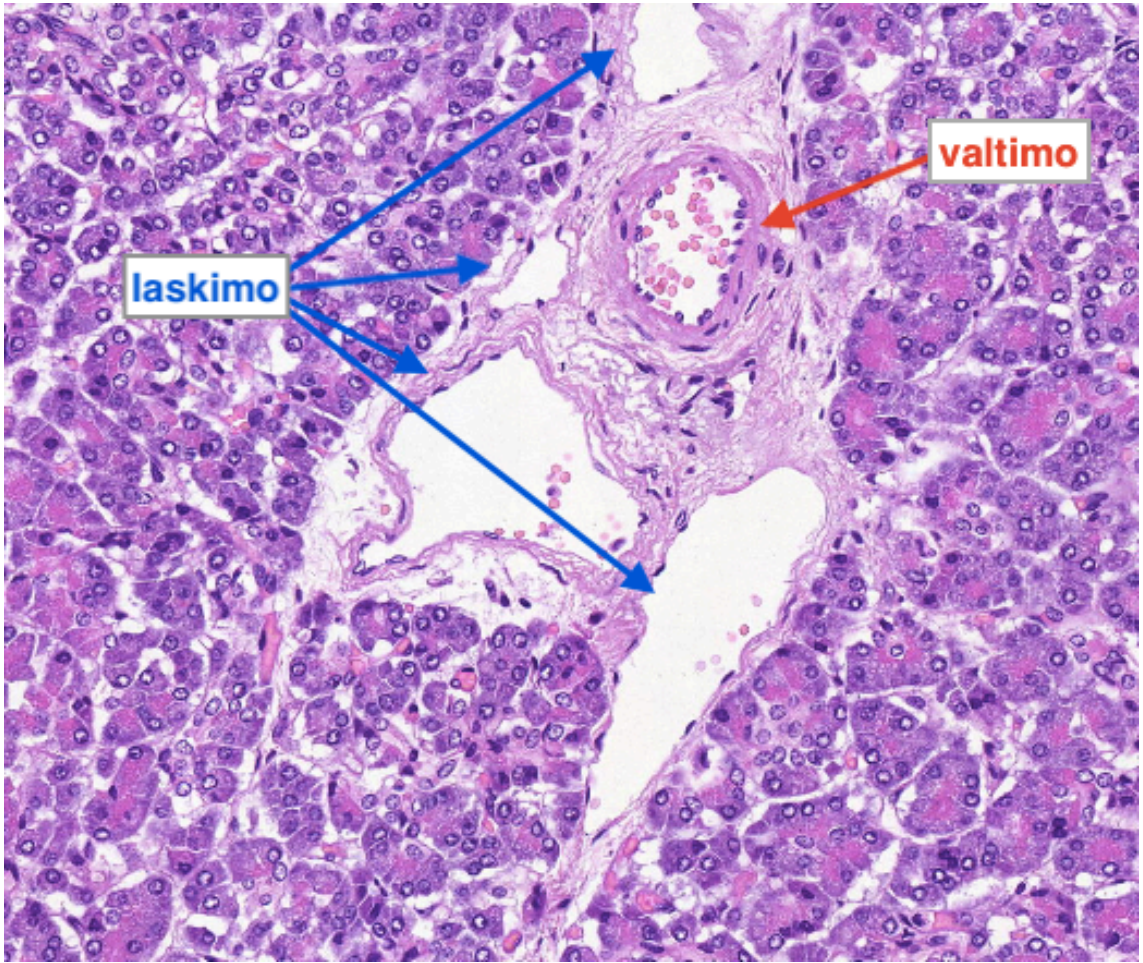
Mahalaukussa on kolme rakenteeltaan ja toiminnaltaan erilaista aluetta:

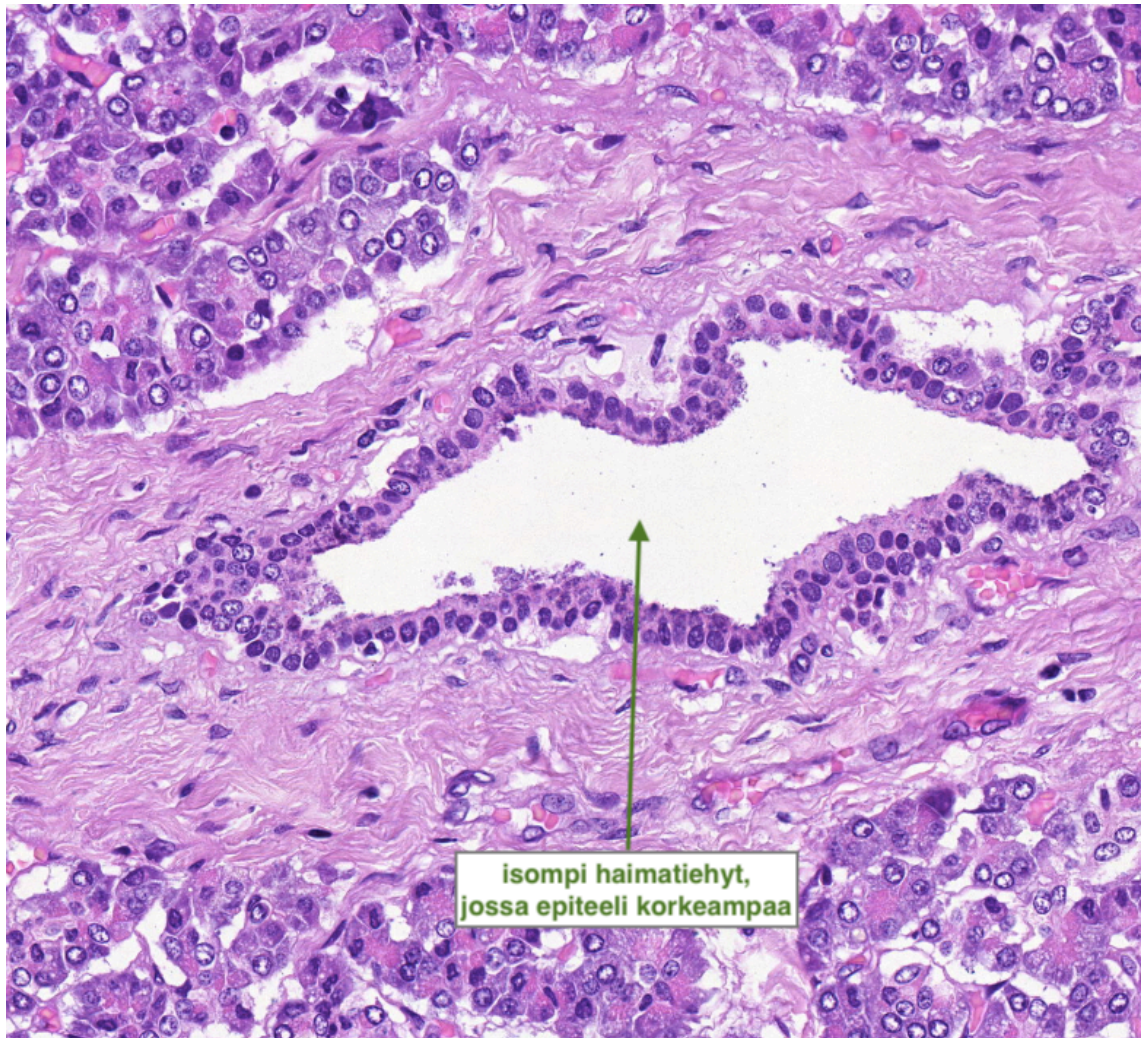
1. Kardia = mahansuu
 - limaa erittäviä rauhasia
2. Korpus = runko-osa
 - rauhasepiteelissä parietaalisoluja, pääsoluja (pepsinogeeneja erittävät solut) sekä endokriinisiä soluja
3. Antrum
 - gastriinia erittäviä G-soluja

Normaali haima

- 80-85% haimasta eksokriinisiä asinuksia ja niihin liittyviä tiehyitä
 - Asinus koostuu yksikerroksisesta rauhasepiteelistä
 - Rauhasepiteelisolujen sytoplasmassa granuloita, jotka sisältävät haimaentsyymien esiasteita
- 2% kokonaismassasta endokriinista haimaa
- Koostuu neuroendokriinisista soluista, jotka ovat järjestäytyneet Langerhansin saarekkeiksi
 - Loppuosa on rasvaa, sidekudosta ja verisuonia







Potilastapaukset Mi 10

6.1. Parotid gland: Pleomorphic adenoma

Lähetetiedot

55 v. nainen, jolta on poistettu vasemmasta parotisrauhasesta tuumori.

PAD-lausunto

Näytteessä nähdään sidekudoskapselin ympäröimää epiteelialaista tuumorisolukkoa, joka muodostaa epä-säännöllisen muotoisia saarekkeita ja juosteita sekä paikoin tiehytrakenteita. Tumat ovat säännöllisiä ja mitoseja on niukasti. Epiteelialaisen solukon välissä esiintyy myksoidia stroomaa. Kapselin ulkopuolella nähdään normaalia rasvoittunutta parotisrauhaskudosta. Parotisrauhaseen liittyvät pienet imusolmukkeet ovat säännöllisiä.

Yhteenveto: Tuumori on benigini pleomorfinen adenooma, joka on tullut kokonaisuudessaan poistetuksi.

PAD: Parotid gland: Pleomorphic adenoma

Check-list

- Epiteliaalinen solukomponentti
- Myksoidi strooma

6.2. Parotisrauhanen: Warthinin tuumori

Lähetetiedot

59 v. mies, jolla on havaittu UÄ-tutkimuksessa oikean parotisrauhanen läpimitaltaan n. 1,5 cm kokoinen kystinen tuumori. Tehty osittainen sylkirauhasen poisto.

PAD-lausunto

Näytteenä on rasvoittunutta parotisrauhasta, jossa on todettavissa ekspansiivisesti kasvava, läpimitaltaan n. 1,2 cm kokoinen tuumori. Tuumoria ympäröi ohut sidekudossepta. Tuumori on kystinen ja paikoin kystien sisällä nähdään amorfista materiaalia tai limaa. Kystamaisia tiloja verhoaa säännöllinen onkosytäärinen epiteeli. Tuumorissa on runsaasti lymfaattista solukkoa ja paikoin lymfosyytit muodostavat follikkelirakenteita. Mitoosikuvioita, tuma- atypiaa tai invaasiota ei näy.

PAD: Parotid gland: Warthin's tumor

Check-list

- Ekspansiivisesti kasvava, tarkasti ympäristöönsä rajautuva tuumori
- Kystamaisten tilojen onkosytäärinen epiteeli
- Runsas epiteelin alainen lymfaattinen kudos
- Kystamaisissa tiloissa amorfista ainetta tai joskus limaa
- Ei maligneja piirteitä

6.3. Suu: Adenokystinen karsinooma

Lähetetiedot

30-vuotiaalla naispotilaalla on todettu suulaen alueella kasvainpesäke, joka on poistettu. Näytteenä on osa kasvaimesta.

PAD-lausunto

Näytteen pintaa verhoaa säännöllinen levyepiteeli. Leikkeen toisessa reunassa nähdään suulaen normaalirakenteisia pieniä sylkirauhasia. Toisessa reunassa on pienistä epitelialaisista soluista muodostuneita, vaihtelevan kokoisia, melko säännöllisiä saarekkeita. Saarekkeiden sisällä nähdään mikrokystisiä rakenteita ja ympärillä lievää lymfosyytti-infiltraatiota. Myös näytteessä olevan hermokudoksen ympärillä esiintyy paikoin edellä kuvattuja saarekkeita. Kyseessä on perineuraalinen invaasio.

Muutos on pahanlaatuinen adenokystinen karsinooma.

PAD: Mouth: Adenoid cystic carcinoma

Check-list

- Normaalit sylkirauhaset
- Malignit epitelialaiset solusaarekkeet ja kystat
- Perineuraalinen invaasio

6.4. Ruokatorvi: Barrettin esofagus

Lähetetiedot

75-vuotias nainen, jolla on jo aikaisemmin todettu Barrettin esofagus -muutos. Seurannassa on jo kerran aikaisemmin todettu lieviä dysplastisia muutoksia. SkopiaLöydöksenä on nyt pieni punainen limakalvoläiskä ruokatorvessa.

PAD-lausunto

Gastroskopiassa otetuissa näytteissä todetaan mahalaukun kardiaan muistuttavaa matalahkoa limakalvoa, jossa on kuitenkin hyvin laaja-alaisesti pikarisoluja merkinä intestinaalisesta metaplasiaista. Epiteelissä ei ole dysplastisia muutoksia. Jonkin verran nähdään sidekudosisää sekä kroonista tulehdusta. Lisäksi todetaan pieni kappale ruokatorven levyepiteeliä. Näytteenä AB-PAS- värjäys.

PAD: Esophagus: Barrett's esophagus

Check-list

- Ruokatorven normaali levyepiteeli
- Kardia-tyyppinen epiteeli
- Suolimetaπλασία eli Barrett-muutos

6.5. Maha: Krooninen gastriitti

Lähetetiedot

25-vuotias mies, jolla on ollut närästysvaivaa. Tehty gastroskopia, jossa duodenumin limakalvo on näyttänyt normaaliilta eikä mahan limakalvollakaan nähty poikkeavaa.

PAD-lausunto

Antrum-alueella lamina propriaa nähdään lymfocyttien, plasmajen ja neutrofiilien vahva-asteista infiltraattia. Rauhasepiteelissä on kohtalaisesti neutrofiilejä (aktiivinen tulehdus). Korpuksen leikkeet ovat hieman repaleiset ja niissä tulehduksen määrä on vähäisempää. Antrumissa rauhasten pintalimassa on nähtävissä runsaasti helikobakteereita. Korpuksessa helikobakteereita on niukemmin. Atrofiaa tai intestinaalista metaplasiaa ei ole havaittavissa.

Mukana on myös näyte duodenumista, jossa ei todeta patologista löydöstä, ja gastroesofageaalista junktiosta, jossa myös nähdään tulehdusta.

PAD: Stomach: Chronic gastritis

Check-list

- Mahan limakalvon antrumiin painottuva lamina propria plasmajen, lymfocyttien ja neutrofiileistä koostuva tulehdussolukko
- Tulehdusaktiiviteetti: neutrofiilejä rauhasepiteelissä
- Helikobakteerit pintalimassa (erottuvat paremmin erillisessä helikobakteeri- värjäyksessä)

6.6. Haima: Adenokarsinoma

Lähetetiedot

50-vuotias mies, jolla on todettu haiman kaputissa tuumori, joka tukkii sappi- ja haimatiehyet. Tehty pankreatikoduodenektomia.

PAD-lausunto

Haiman kaputin alueella on todettu kova, tuumorimainen muutos, josta otettu näytteitä. Mikroskooppisesti haimakudos on erittäin vahvasti fibroottista ja fibroosiin liittyy mononukleaarista tulehdussolukkoa. Alueittain todetaan normaalin näköistä haimaa. Paikoin asinaariset rakenteet ovat atrofioituneet. Nähtävissä on poimuileviä ja dilatoituneita rauhasia, jotka paikoin litistyvät kapeiksi ja atyyppisiksi muodostumiksi. Solidia rakennetta ei kuitenkaan tule esille. Joitakin mitooseja on nähtävissä. Tuma-sytoplasmasuhde on jonkin verran suurentunut. Perineuraalista kasvua on myös todettavissa.

Yhteenveto: Haimassa todetaan kohtalaisesti erilaistunut adenokarsinoma.

PAD: Pancreas: Adenocarcinoma, grade II

Check-list

- Epämuotoiset rauhaset
- Epiteelin atypia ja kerroksellisuus
- Mitoosit
- Uudismuodostunut sidekudos
- Perineuraalinen invaasio
- Toisessa reunassa on pala normaalia haimaa

Tehtävät

Mitkä ovat adenokystisen karsinooman tyyppi-
piirteet?

Mistä Barrett-muutoksen tunnistaa?

Miten erottaa krooninen ja akuutti tulehdus?

Mi 11: Suolisto

Normaali ohutsuoli

Ohutsuoli on aikuisella tavallisesti noin 6-7m pitkä. Se jaetaan rakenteellisesti kolmeen osaan:

1. duodenum, joka on proksimaalisin osa ja noin 25cm pitkä

2. jejunum
3. ileum, joka on distaalisin osa

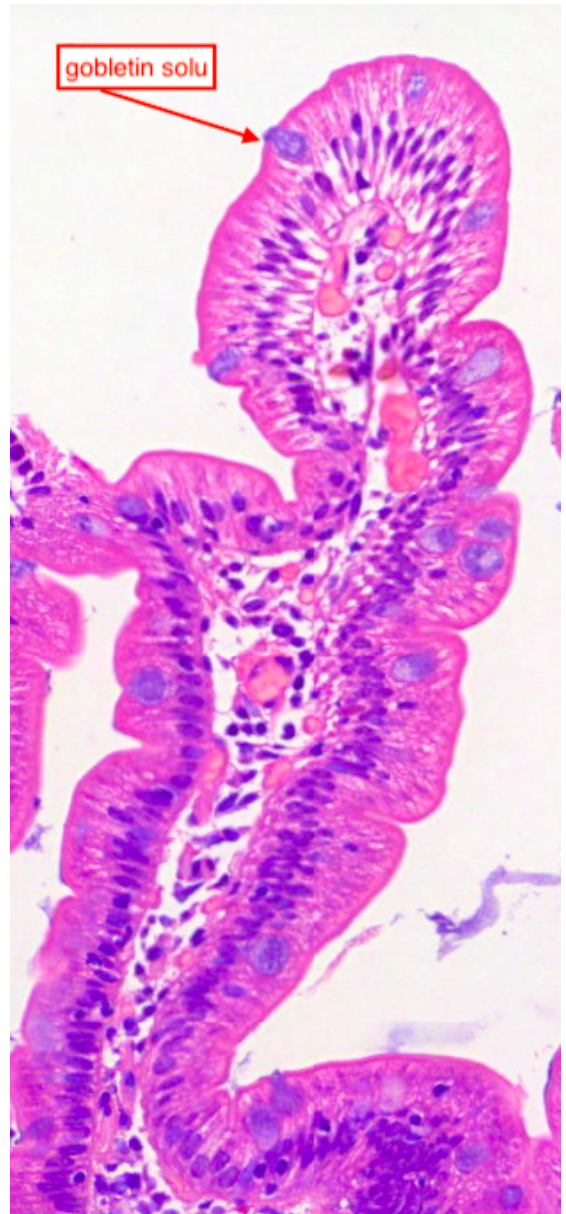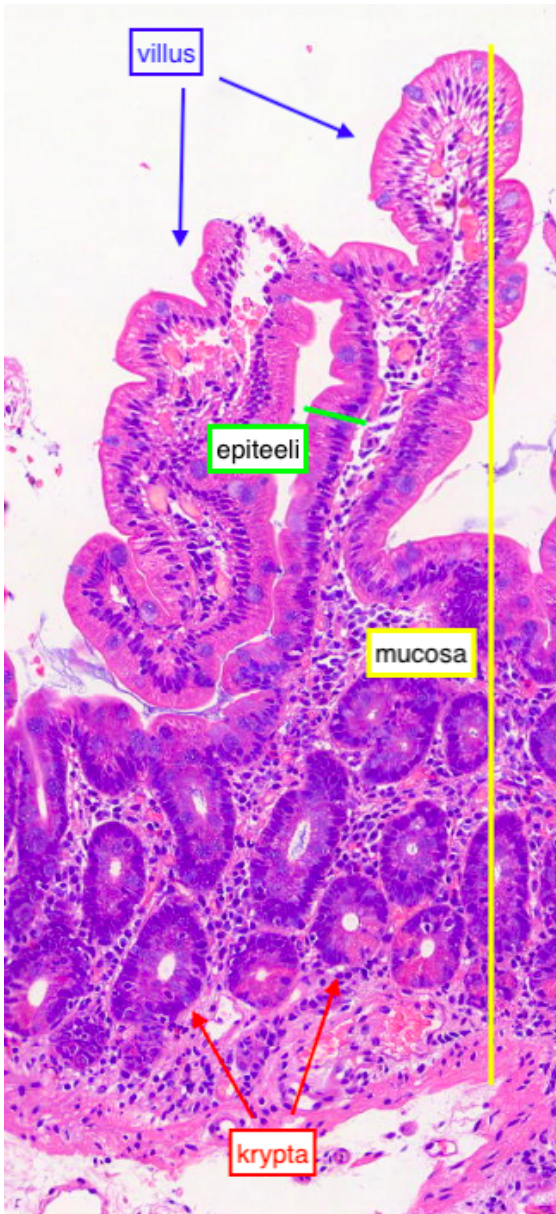
Suoliston seinämän rakenne on yhtenevä aiemmin esitellyn ruoansulatuskanavan rakenteen kanssa (ks. normaali ruoansulatuskanavan seinämän rakenne). Ohutsuoolelle tyypillisenä piirteenä mucosa koostuu kahdesta osasta:

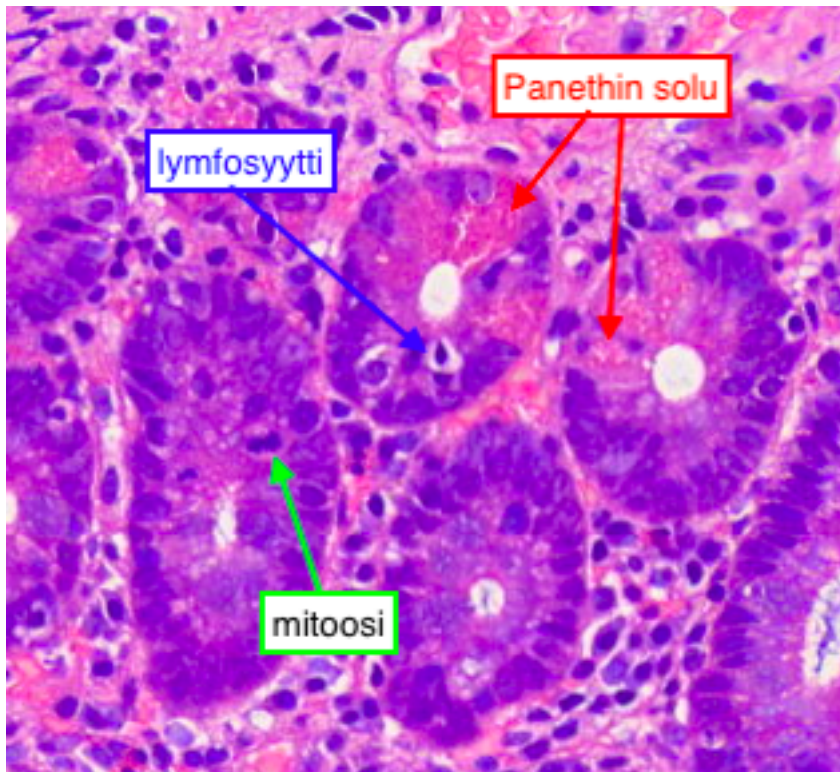
1. villukset

- pinnalla mikrovilluksia
- gobletin soluja, endokriinisiä soluja, absorptiosoluja
 - absorptiosolut ovat lieriöepiteelisoluja, joissa tuma sijoittuu basaalisesti
 - gobletin solut ovat lieriöepiteelisolujen lomassa
- satunnaisia intraepiteliaalisia lymfosyyttejä
- lamina propria muodostaa ytimen

2. kryptat (Lieberkühnin kryptat) eli suolirauhaset

- gobletin soluja, endokriinisiä soluja, absorptiosoluja, Panethin soluja
- satunnaisia intraepiteliaalisia lymfosyyttejä
- mitooseja, sillä kryptat ovat mucosan uusiutuva osa



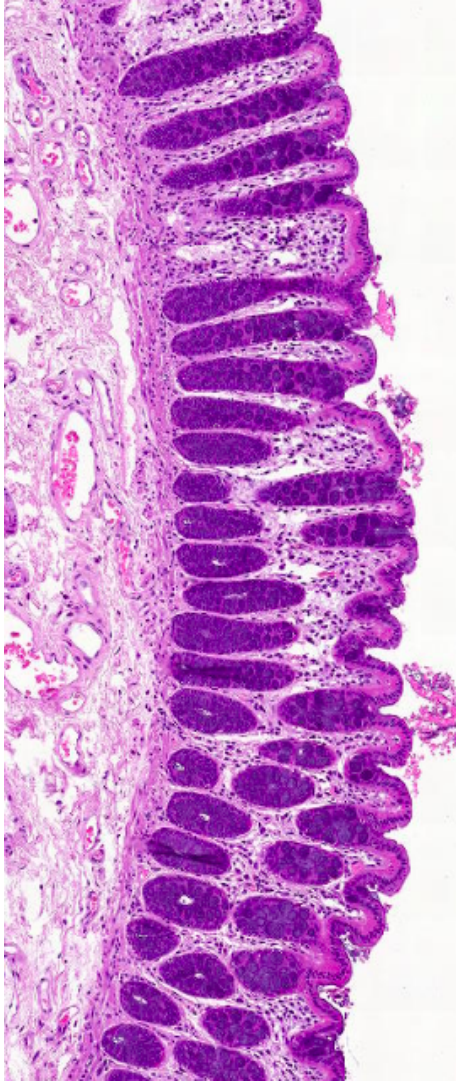


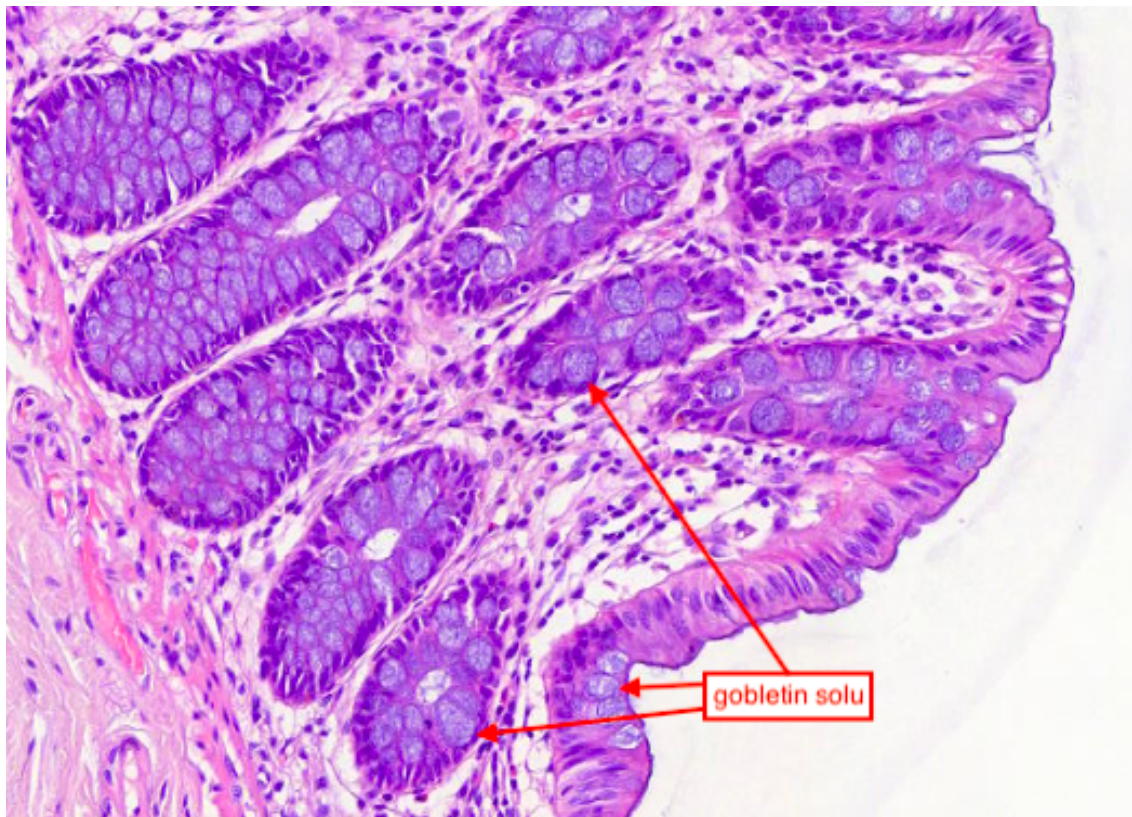
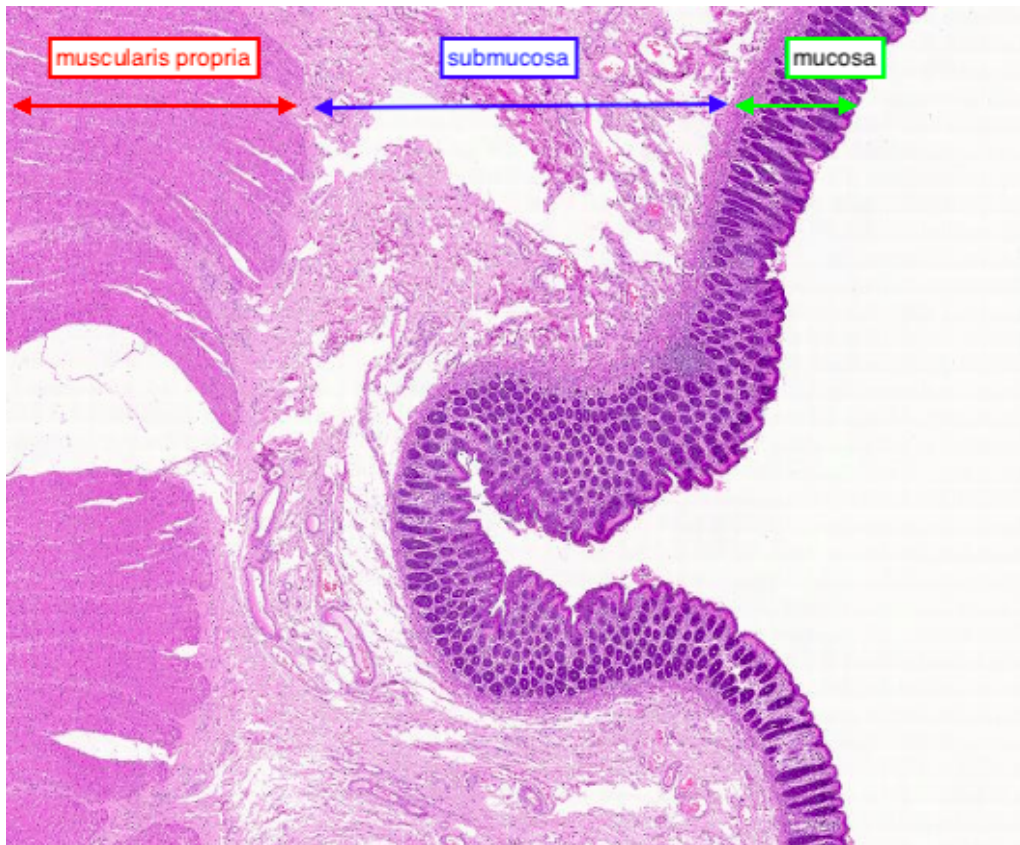
Normaali paksusuoli

Paksusuoli jaetaan anatomisesti kolmeen osaan:

1. umpisuoli
 - lopussa umpilisäke
2. colon
 - jaetaan edelleen nousevaan, poikittaiseen ja laskevaan coloniin sekä sigmasuoleen
3. peräsuoli (rectum)

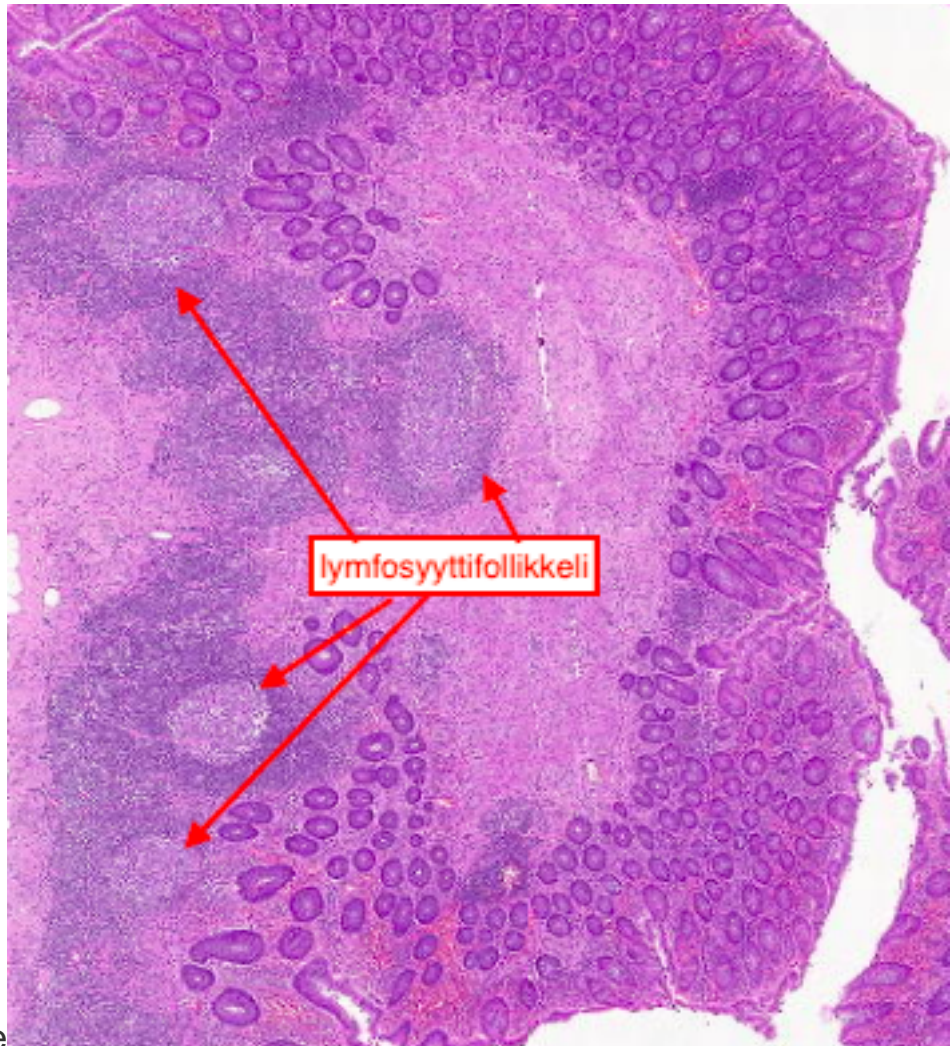
Paksusuolen mucosassa ei ole villuksia kuten ohutsuolessa, mutta kryptoja on runsaasti ja niissä on lukuisia gobletin soluja. Epiteelisolujen pinnalla on mikrovilluksia ja myös epiteelin seassa on gobletin soluja.





Huomioi kryptojen muoto riippuen näytteen leikkaussuunnasta

Normaali



umpilisäke

Umpisuolen seinämien rakenne on hyvin paksusuolen kaltainen. Erona paksusuoleen mucosan kryptat ovat vähemmän järjestäytyneinä ja umpiliskkeelle tunnusomaista lymfaattista solukkoa esiintyy mucosan alla ja se muodostaa follikkeleita.

Määrittele:
Brunnerin rauhanen

Panethin solu

gobletin solu

Potilastapaukset

Tähän elinkokonaisuuteen kuuluvat myös näytteet: 1.1 ; 2.1 ja 3.7

7.1 Duodenum: totaali villusatrofia

Lähetetiedot

8-vuotias tyttö, jolla on todettu kasvun hidastuminen. Epämääräisiä vatsavaivoja. Laboratoriotutkimuksissa todettu keliakia-vasta-aineiden olevan koholla. Tehty gastroskopia.

PAD-lausunto

Duodenumin biopsianäytteissä nähdään lamina propriassa normaalia enemmän lymfosyyttejä. Normaaleja villusrakenteita ei ole jäljellä, vaan ainoastaan poimuilevaa pintaepiteeliä todetaan. Nähdään myös rauhaskryptahyperplasiaa. Pintaepiteelissä on todettavissa runsaasti lymfosyyttejä. Löydökset sopivat hyvin keliakiaan ja käytännössä totaaliin villusatrofiaan. Toisessa reunassa on vertailua varten näyte normaalilta duodenumin limakalvolta.

PAD: Duodenum: Total villous atrophy

Check-list

- Villusten madaltuminen
- Kryptahyperplasia
- Intraepiteliaalisten lymfosyyttien lisääntyminen
- Lamina proprian lisääntyneet plasmassolut ja eosinofiilit

7.2 Koolon: tubulovilloottinen adenooma

Lähetetiedot

59-vuotias mies on tutkittavana ulosteen veren vuoksi. Näytteenä on kolonoskopian yhteydessä suolen limakalvolta poistettu pinnallinen tuumori.

PAD-lausunto

Leikkeen reunassa nähdään normaalia paksusuolen limakalvoa. Leikkeen toisessa reunassa todetaan laaja, lumeniin pullistuva kasvain. Siinä nähdään pitkulaisia, sormimaisia ulokkeita eli villuksia. Niiden lisäksi havaitaan syvemmillä jonkin verran putkimaisia rakenteita eli tubuluksia. Epiteelissä tumat ovat venyneitä ja kerrostuneita. Villusten epiteelissä esiintyy muutamia mitosisivioita. Kasvain rajoittuu limakalvoon eikä muscularis mucosae alla näy mitään invaasioon viittaavaa. Kyseessä on tubulovilloottinen adenooma, johon pintaepiteelissä liittyy low grade -tasoista dysplasiaa.

PAD: Colon: Tubulovillous adenoma

Check-list

- Villoittiset ulokkeet ja tubulaariset rakenteet
- Vaihteleva epiteelisoluatyypia
- Epiteeli kerrostunutta
- Ei invaasiota

7.3 Koolon: adenokarsinooma (gradus II)

Lähetetiedot

75-vuotias mies, jolla on kolonoskopian yhteydessä todettu sigman alueella haavautunut tuumori.

PAD-lausunto

Näytteenä on paksusuolen seinämää, jonka toisessa päässä nähdään normaalia paksusuolen limakalvoa. Suurin osa näytteestä on pinnasta haavautunutta invasoivaa adenokarsinoomaa. Se invasoi rauhasmaisia rakenteita muistuttavina kasvainsolusaarekkeina muscularis mucosaen läpi suolen seinämän lihaskerrokseen saakka. Rauhasmaisten rakenteiden sisällä nähdään nekroottista materiaalia. Karsinoomasolukon tumat ovat venytyneitä ja tumajyväset ovat helposti havaittavissa. Paikoin nähdään mitoosikuvioita. Kasvainsaarekkeiden välissä esiintyy tulehdussolukkoa. Löydös sopii kohtalaisesti erilaistuneeseen koolonin adenokarsinoomaan.

PAD: Colon: Adenocarcinoma, grade II

Check-list

- Invasiivisesti suolen seinämään kasvavat rauhasrakenteet

7.4 Jejunum: gastrointestinaalinen stroomatumori

Lähetetiedot

60 -vuotias mies, jolla havaittu ylävatsakipujen tutkimusten yhteydessä jejunumissa submukoottinen tuumori. Resekoitu jejunumia n. 8 cm matkalta.

PAD-lausunto

Kudosleikkeessä näkyy limakalvon submukoosan alueelta suoliliepeen rasvaan ulottuva kasvain, jossa sukkulamainen kasvainsolukko muodostaa pyörteisiä solukimppuja. Kasvainsolujen tumat ovat kooltaan lievästi vaihtelevia, muodoltaan pyöreitä tai sukkulamaisia ja tylppäpäisiä. Tumat ovat vaaleita tai vesikulaarisia. Paikoin erottuu pieniä tumajyväsiä. Mitooseja esiintyy niukasti. Nekroottisia alueita ei löydy. Löydös sopii gastrointestinaaliseen stroomatumoriin.

PAD: Jejunum: Gastrointestinal stromal tumor

Check-list

- Sukkulamaisista soluista muodostuva mesenkymaalinen tuumori
- CD117-positiivisuus

7.5 Koolon: colitis ulcerosa

Lähetetiedot

59-vuotias nainen, jolle on ulseratiivisen koliitin takia tehty proktokolektomia (paksu- ja peräsuolen poisto).

PAD-lausunto

Tarkasteltavana on 70 cm pitkä suoliresekaatti, jossa on todettavissa koko matkalla muhkurainen limakalvopinta. Näyte on otettu keskeltä resekaattia.

Näytteessä nähdään paksusuolen limakalvoa, jossa suolirauhaset ovat epätasaisesti jakautuneita ja muodoltaan vaihtelevia. Pintaepiteelissä todetaan monin paikoin eroosiota. Lamina propriassa on runsaasti tulehdussolukkoa. Neutrofiilisten granulosityttien todetaan tunkeutuvan monin paikoin suolirauhasten alueelle ja krypta-absesseja nähdään monin paikoin. Ei granuloomia. Tulehdusmuutokset sijaitsevat tasaisesti koko limakalvon alueella. Kyseessä on vahvasti aktiivinen tulehdus, joka sopii hyvin colitis ulcerosan aiheuttamaksi. Ei merkkejä dysplasiasta.

PAD: Colon: Ulcerative colitis

Check-list

- Neutrofiilejä rauhasepiteelissä
- Krypta-abskessit (=neutrofiilejä rauhasten lumenissa)
- Pseudopolyposi (= limakalvo muodostaa regeneroituessaan polyypimaisia pullistumia)

7.6 Umpisuoli: Crohnin tauti

Lähetetiedot

23-vuotias mies, jolta 2 vuotta sitten on poistettu puhjennut umpilisäke. Keväällä kehittynyt okluusio, jonka jälkeen radiologisissa tutkimuksissa todettu fisteli terminaalisen ileumin ja keekumin välillä. Fisteliresekaatti näytteenä.

PAD-lausunto

Resekaatissa on 10 cm mittainen ileumin kappale ja tämän vieressä 10 cm mittainen ileokekaaliresekaatti. Sondin avulla löydetään selvä fisteli ileumin ja keekumin väliltä. Siitä otettu tarkasteltavaksi kudoksenäyte läheltä fisteliä.

Näytteessä nähdään kumpuilevaa paksusuolen limakalvoa, jossa lamina propriassa on normaalia enemmän tulehdussolukkoa. Lymfosityttien lisäksi nähdään neutrofiilisiä ja eosinofiilisiä granulosityttejä. Limakalvo muodostaa keskellä näytettä syvän poimun, jonka pohjalla neutrofiilejä on runsaasti. Niiden joukossa esiintyy paikoitellen Langhans-tyyppisiä jättisoluja merkinä granulooman tapaisista muodostumista. Lihaskerros on selvästi fibrotisoitunut. Histologiset löydökset sopivat Crohnin taudin aiheuttamiksi. Ei merkkejä pahanlaatuisuudesta.

PAD: Cecum: Crohn's disease

Check-list

- Syvät haavaumat, joissa lohkotumaisia leukosyyttejä
- Granuloomat
- Suolen seinämän sidekudoksinen paksuuntuminen

Tehtävät

Miten Crohnin tauti ja colitis ulcerosa eroavat toisistaan histologisesti?

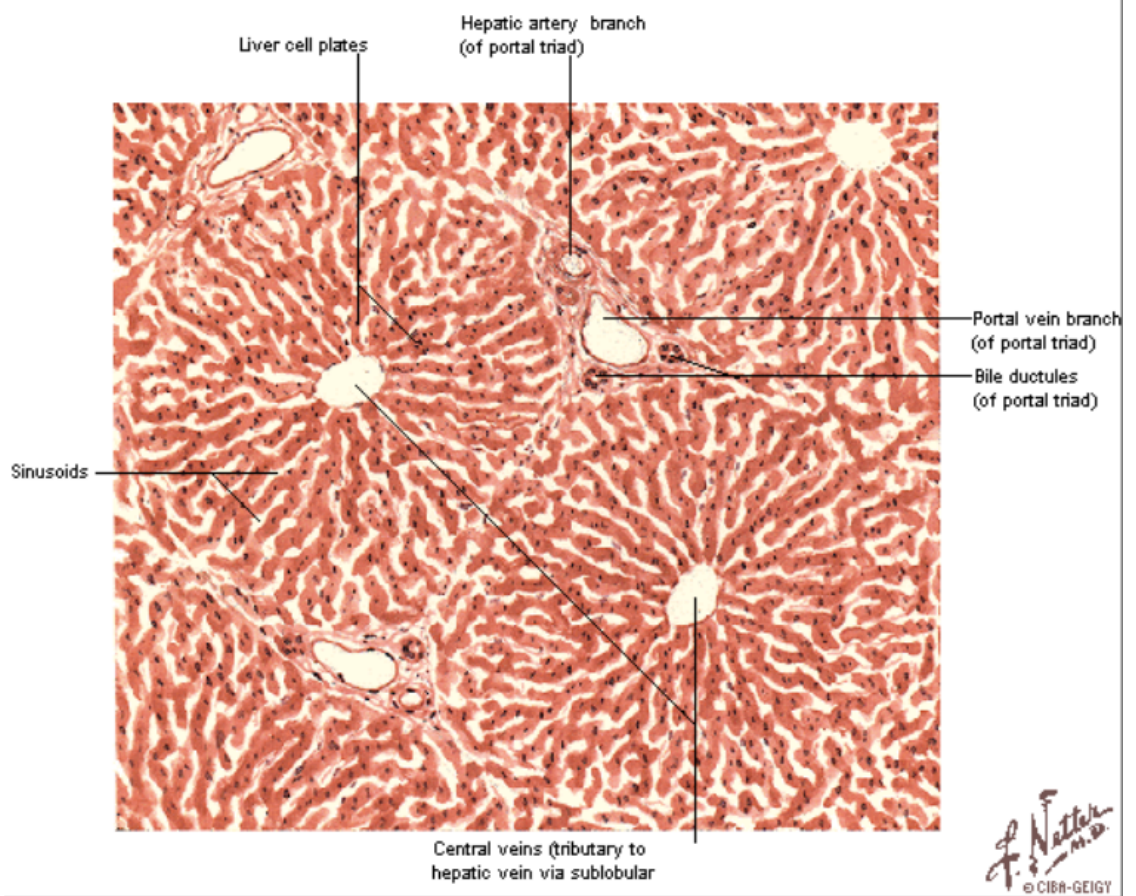
Mitä tarkoittaa tubulovilloottinen?

Luettele keliakian histologiset ja kliiniset tunnusmerkit.

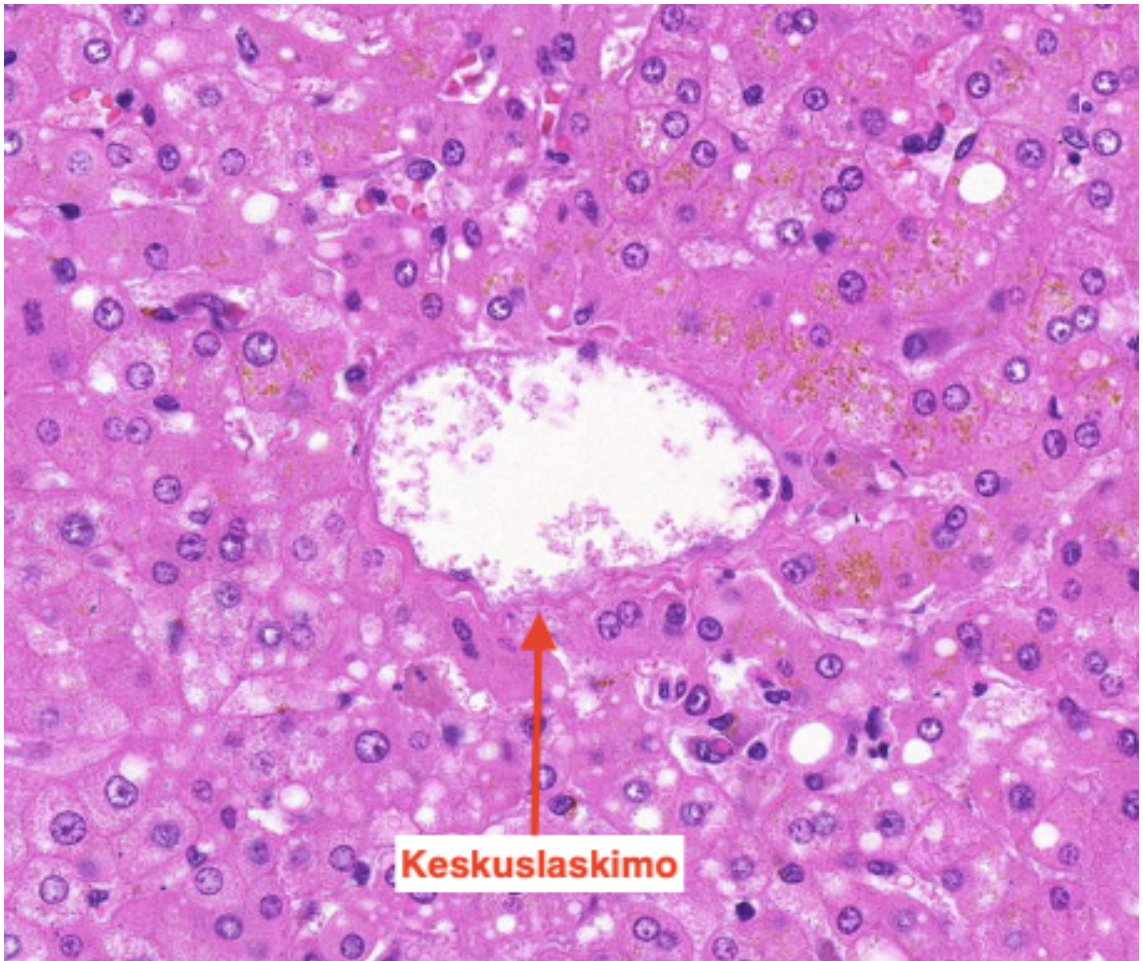
Mi 12: Maksa ja sappirakko (ei hll), itseopiskelu/parityöskentely

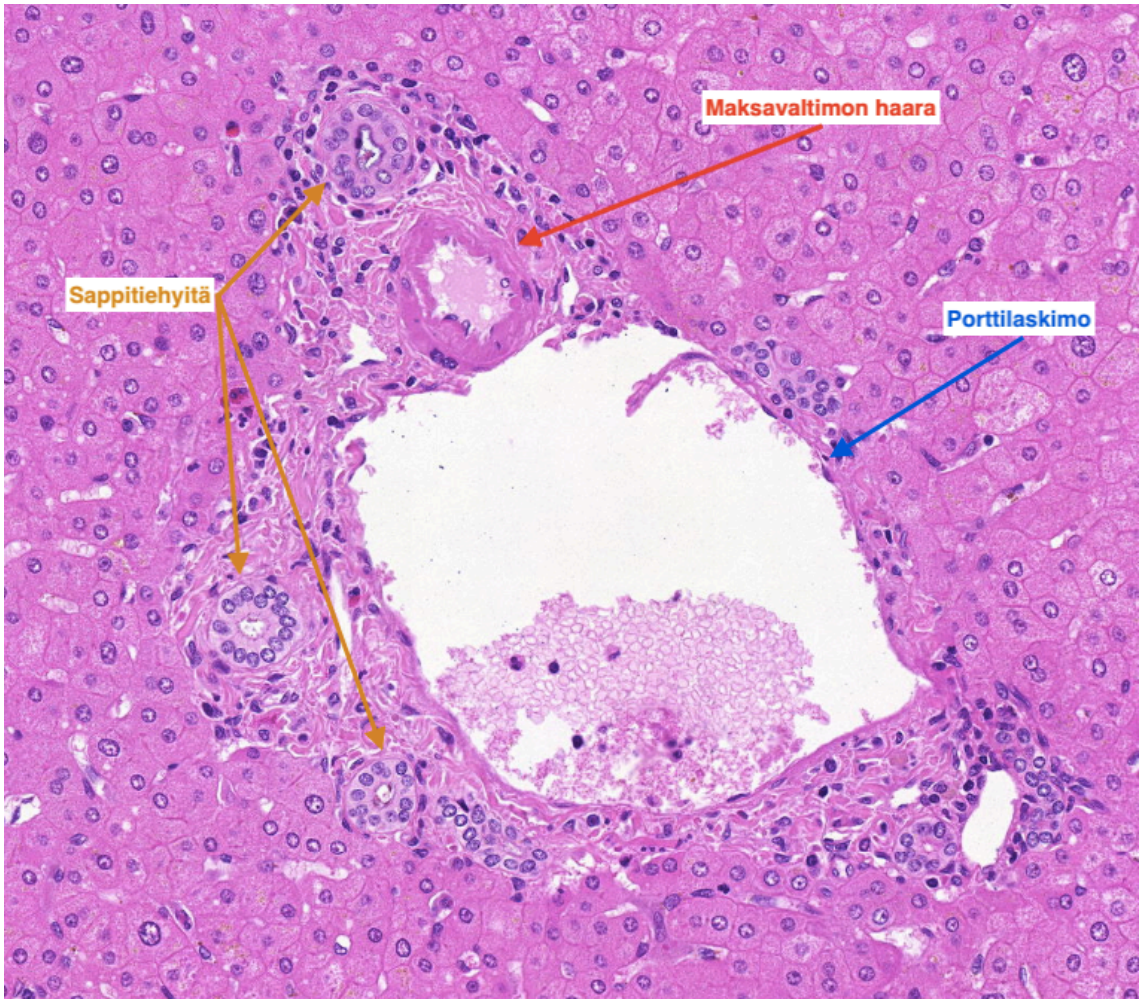
Normaali maksa

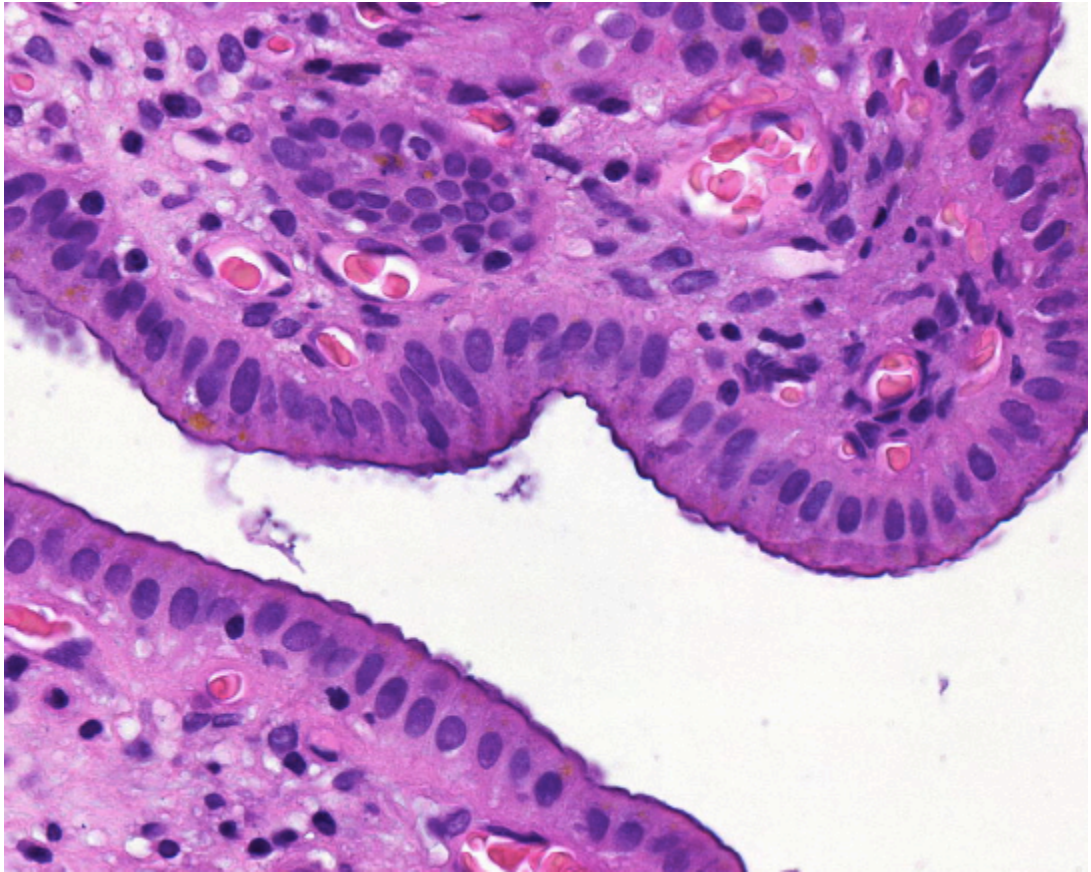
- Lobulusrakenne, jossa keskuslaskimoa ympäröi tyypillisesti 5-6 porta-
aluetta
 - Porta-alueilla a. hepatican ja v. portaen haarat sekä sappitiehyet, jotka ovat ductus hepaticuksen haaroja
- Maksasolut eli hepatosyytit ovat vaihtelevan kokoisia, 1-2 tumaisia ja pieniä lipidipisaroita sisältäviä



kuva: maksa, haima ja sappirakko luentodioista

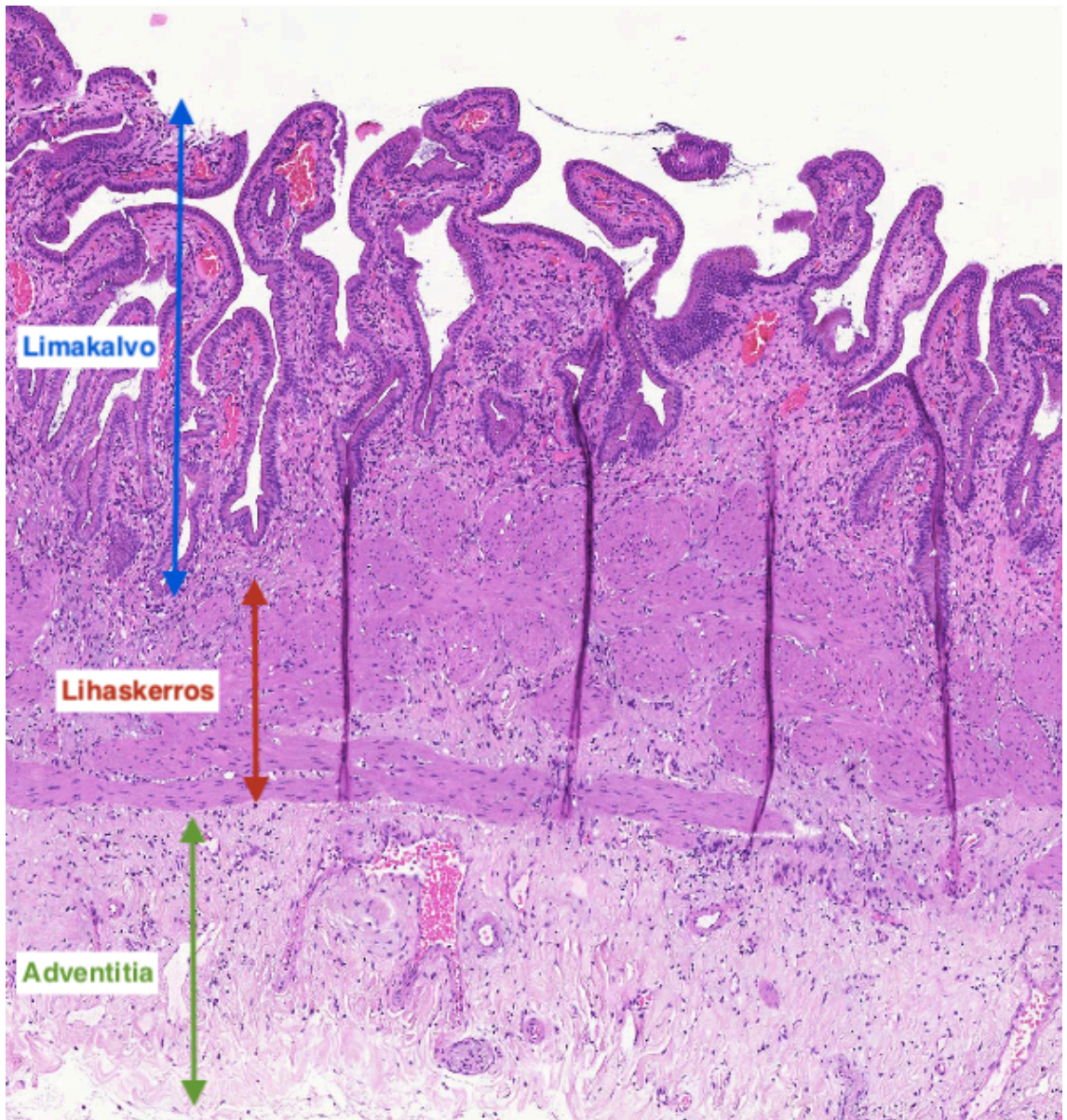






Normaali sappirakko

- Seinämä koostuu neljästä kerroksesta:
 - Limakalvo - poimuileva, yksikerroksinen lieriöepiteeli
 - Lamina propria
 - Lihaskerros - lihassolut muodostavat saarekkeita
 - Seroosakerros / adventitia



Potilastapaukset Mi 12

8.1. Sappirakko: Krooninen kolekystiitti

Lähetetiedot

75-vuotiaalta naiselta on poistettu tulehtunut sappirakko, joka näyttöinä.

PAD-lausunto

Tutkittavaksi on lähetetty 8 cm pituinen sappirakko, josta on otettu näytteet.

Näytteessä todetaan paksuuntunut sappirakon seinämä. Limakalvon pintaepiteeli on melko korkea ja proliferatiivista. Villusmaiset rakenteet ovat melko epäsäännöllisiä. Seinämässä nähdään runsaasti tulehdussolukkoa mm. lymfaattista solukkoa, histiosyyttejä ja eosinofiilisiä granulosityttejä. Lymfaattinen solukko muodostaa follikkelirakenteita. Muutamien paikoin pintaepiteeli muodostaa sappirakon seinämän sisään työntyviä melko syviäkin poimuja (Rokitansky-Aschoffin sinukset).

PAD: Gallbladder: Chronic cholecystitis

Check-list

- Paksuuntunut sappirakon seinämä
- Seinämän vahva tulehdussoluinfiltraatio
- Syvälle seinämään työntyvät rauhassinukset

8.2. Maksa: Kolestaasi kirroosi

Lähetetiedot

40-vuotias mies, jolla krooninen C-hepatiitti johtanut maksakirroosiin. Jouduttu maksansiirtoon. Näyte otettu poistetusta, makroskooppisesti ryynimäisestä, 1130 g painaneesta maksasta, jossa ei nähty tumoria.

PAD-lausunto

Maksan yleisrakenne on poikkeava vastaten mikronodulaarista kirroosia. Sidekudosseptat jakavat maksaparenkymää pieniin, kooltaan vaihteleviin regeneraatiokyhmyihin. Portaali alueilla nähdään säilyneitä sappiteitä. Duktulaarista reaktiota nähdään portaali alueilla ja sidekudosseptoissa. Fibroottisilla alueilla on lymfosyyttillisää, mutta aktiivista tulehdusta ei ole enää todettavissa. Regeneraatiokyhmyjen alueella nähdään hydrooppisesti degeneroituneita hepatosyyttejä ja sappistaasia.

PAD: Liver: Cirrhosis Cholestasis

Check-list

- Nodulaarinen, kirroottinen yleisrakenne
- Reaktiivisten pienten sappiteiden lisääntynyt määrä (duktulaarinen reaktio)
- Sappistaasi

8.3. Maksa: Krooninen hepatiitti

Lähetetiedot

39-vuotias naispotilas on tulossa tutkimuksiin koholla olevien maksa-arvojen vuoksi, etiologisissa selvittelyissä ei autoimmunihepatiittiin tai virushepatiittiin viittaavaa. Potilas on normaalipainoinen, ei alkoholin käyttöä. ALAT 359, GT 141 ja AFOS 373. Bilirubiini on ollut normaali. Pyydetään maksabiopsiasta PAD, onko tulehdusta tai fibroosia? Jos tulehdusta esiintyy, onko aktiivista tulehdusta?

PAD-lausunto

Maksan karkeaneulabiopsianäytteessä portaalialueilla nähdään tulehdussoluinfiltraattia, joka koostuu pääosin lymfosyyteistä, mutta mukana on myös plasmakomponentteja ja eosinofiilisiä granulosyyttejä. Portaalialueiden reunalla tulehdussolukko työntyy myös maksalobuluksen puolelle (periportaalin eli ns. interfaasitulehdus). Myös keskemällä maksalobuloksissa nähdään pieniä tulehdussolukertymiä (ns. lobulaarinen tulehdus). Fibroosia ei ole kehittynyt. Hepatosyyteissä on lievää steatoosia eli rasvapisarvoja hepatosyyttien sytoplasmassa.

Kysymyksessä on krooninen, aktiivinen hepatiitti.

PAD: Liver: Chronic hepatitis

Check-list

- Portaalialueiden tulehdussoluinfiltraatit
- Tulehduksen epätarkkarajainen rajoittuminen ja työntymisen maksalobulukseen (interfaasitulehdus)
- Tulehdussolukertymät keskemällä lobulusta (lobulaarinen tulehdus)
- Tulehduksen aktiivisuus = interfaasitulehduksen ja lobulaarisen tulehduksen esiintyminen
- Lievä steatoosi kuuluu usein C-hepatiittiin

8.4. Maksa: Hepatosellulaarinen karsinooma, gradus II

Lähetetiedot

75-vuotiaalta potilaalta on aikaisemmin leikattu keuhkosta hamartooma. Potilas on nyt tutkimuksissa harvakseltaan esiintyvien ripulikohtausten takia. Maksan vasemmasta lohkoista on löydetty 7 cm läpimittainen tuumori. Maksaentsyymit sekä CEA ja AFP ovat normaalitasoa. Potilas on tuumorin suhteen oireeton ja ensivaikutelma kliinisesti on, että kysymyksessä olisi benigni maksatuumori. Tuumorista on otettu ensin paksuneulabiopsianäytteet ja tämän jälkeen tuumori on resekoitu. Leikkauksessa todetaan myös erillinen, maksan pallean puoleisella pinnalla ollut, alle 1 cm läpimittainen metastaasipesäke.

PAD-lausunto

Maksaresekaatti oli kooltaan 10 x 9 x 6 cm, jossa oli 8 cm läpimittainen, osin nekroottinen, vaaleankellertävä tuumori.

Näytteen pinnalla nähdään fibroottista kapselia ja tämän alla todetaan tuumoria, jossa tuumorisolut muistuttavat kovasti maksasoluja. Yleisrakenne tuumorissa kuitenkin on häiriintynyt eikä portaalialueita nähdä. Solut ovat varsin kookkaita ja niissä on runsaasti vaaleaksi värjäytyvää sytoplasmia. Tumissa nähdään kohtalaisen vahva koon ja muodon vaihtelu. Apoptoottisia ja mitoottisia soluja todetaan. Solut muodostavat toisinaan juosterakenteita ja näiden väliin jää veritiloja, joiden reunoissa nähdään säännölliset CD34-värjäyksessä positiiviset endoteelisolut. Toisinaan soluissa nähdään eosinofiilisiä pallosia. Kysymyksessä on hepatosellulaarinen karsinooma, joka on kohtalaisesti erilaistunut.

PAD: Liver: Hepatocellular carcinoma, grade II

Check-list

- Hepatosyyttiä muistuttavat kasvainsolut
- Atypia ja mitoosit
- Kudoksesta puuttuvat portaali alueet
- Sinusoidaaliset endoteelin verhoamat tilat, jotka ovat CD34-positiivisia (normaalit sinusten endoteelisolut ovat CD34-)

8.5. Maksa: Metastaattinen adenokarsinoma

Lähetetiedot

74-vuotias nainen, joka 4 vuotta sitten hakeutunut tutkimuksiin verensekaisen ulosteen takia. Kolonoskopiassa todettiin rektumtuumori, joka histologisesti vahvistui kohtalaisesti erilaistuneeksi rektumin adenokarsinoomaksi. Tehtiin rektumamputaatio. Preparaatissa todettiin histologisesti kasvua seinämän läpi rektumia ympäröivään rasvaan sekä paikallisia imusolmukemetastaaseja. Potilas sai onkologisia liitännäishoitoja. Nyt todettu radiologisesti yksittäinen maksametastaasi, joka on poistettu kirurgisesti.

PAD-lausunto

Näytteenä on kolmiomainen, 6 cm läpimittainen maksakappale. Keskiosassa on 4 cm kokoinen metastaasiksi sopiva vaalea tuumori.

Histologisesti nähdään morfologisesti rektumin adenokarsinooman metastaasiksi sopiva kasvain. Metastaasissa on kasvainnekroosia. Metastaasin läheisyydessä nähdään maksakudoksessa hydrooppista degeneraatiota ja lymfosyyttillisää. Etäämpänä nähdään normaalia maksakudosta.

PAD: Liver: Metastatic adenocarcinoma

Check-list

- Rauhasrakenteita muodostava metastaasi

Tehtävät

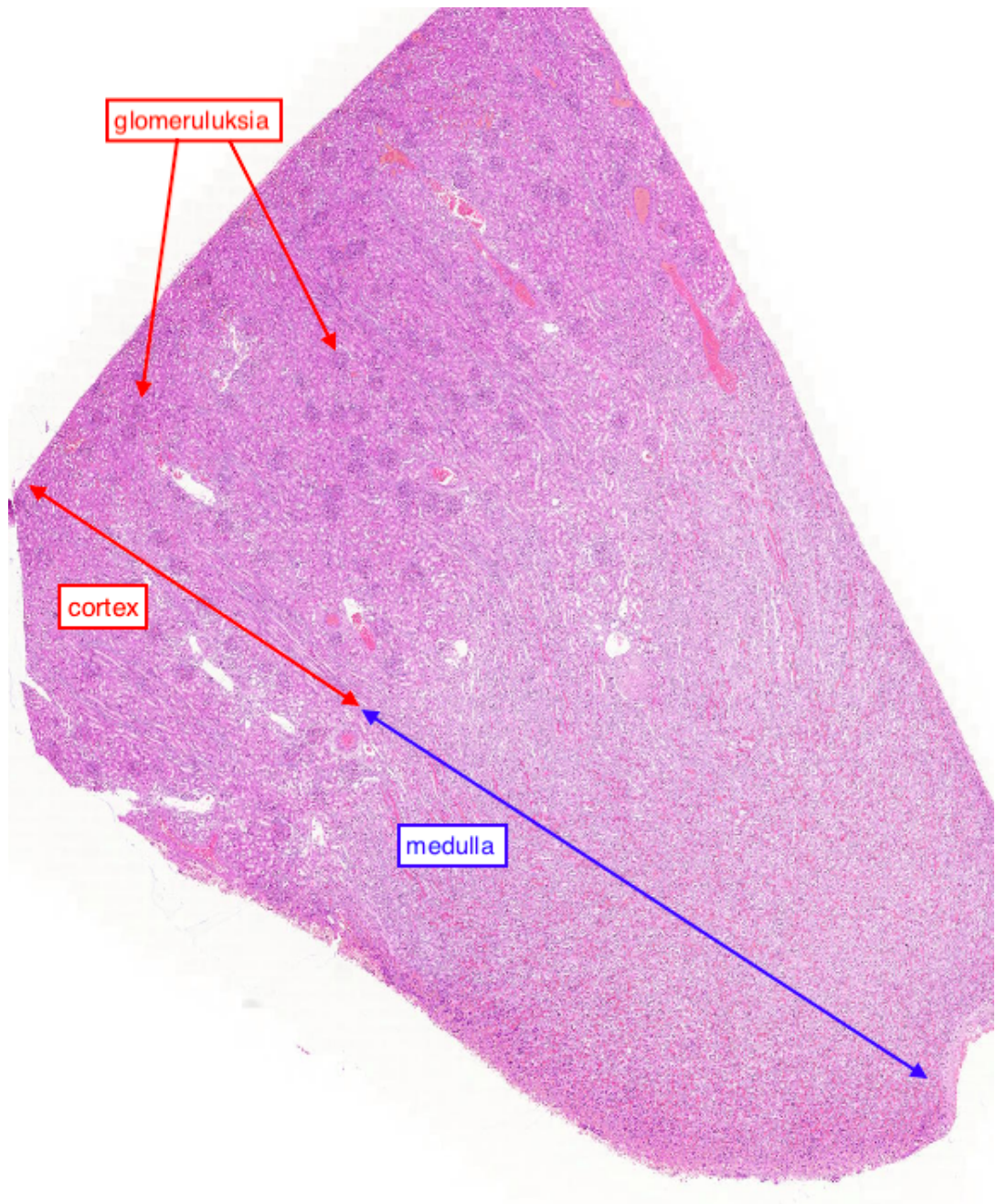
Mitkä ovat tyypillisiä histologisia löydöksiä maksakirroosissa?

Näytteessä 44 on krooninen kolekystiitti. Miten voidaan tietää, ettei kyseessä ole neoplasia?

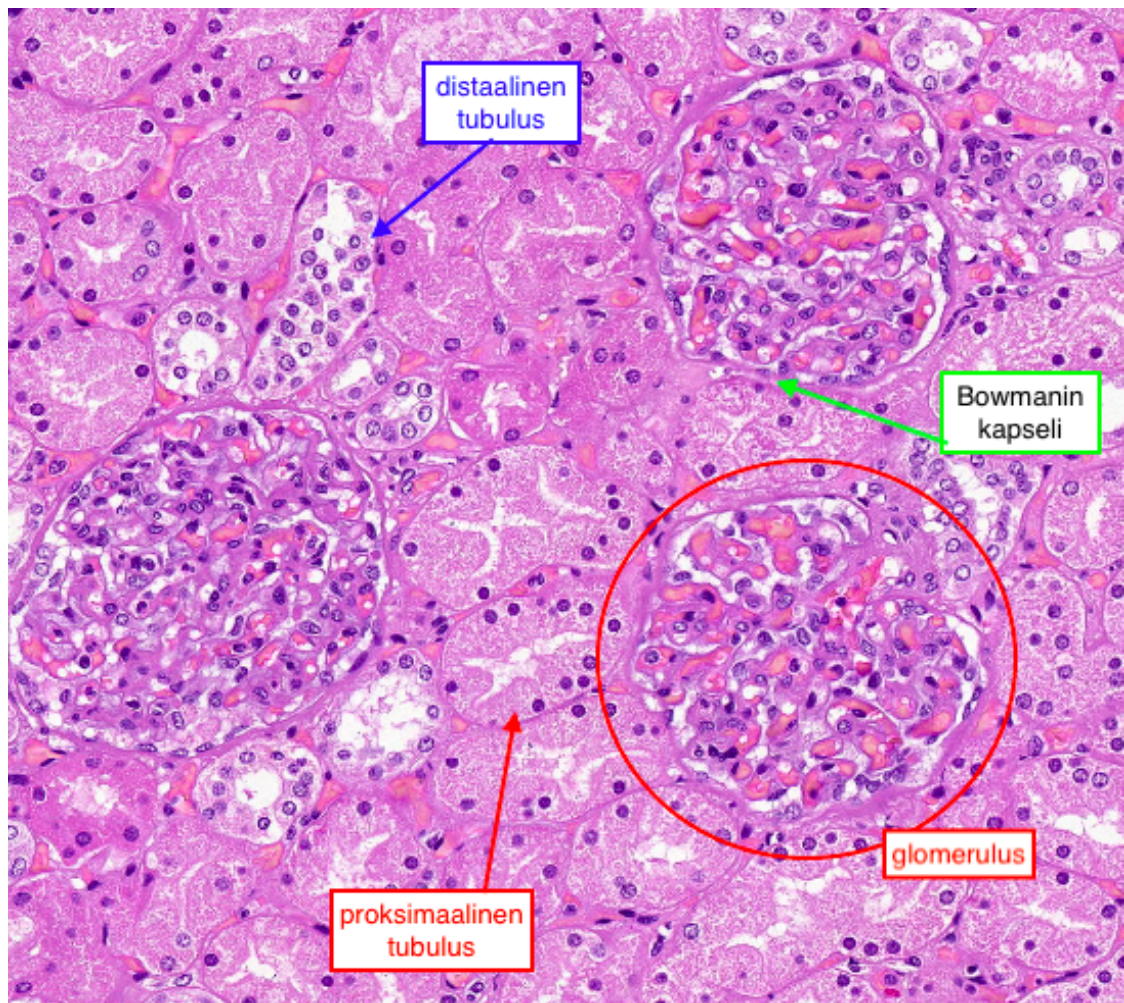
Mi 13: Munuainen (ei hll)

Normaali munuainen

Munuainen voidaan jakaa makroskooppisesti kuoreen eli cortexiin ja ytimeen eli medullaan. Medulla koostuu munuaispyramideista, joiden kärjet ovat yhteydessä munuaispikareihin, eli munuaisaltaan haaroihin.

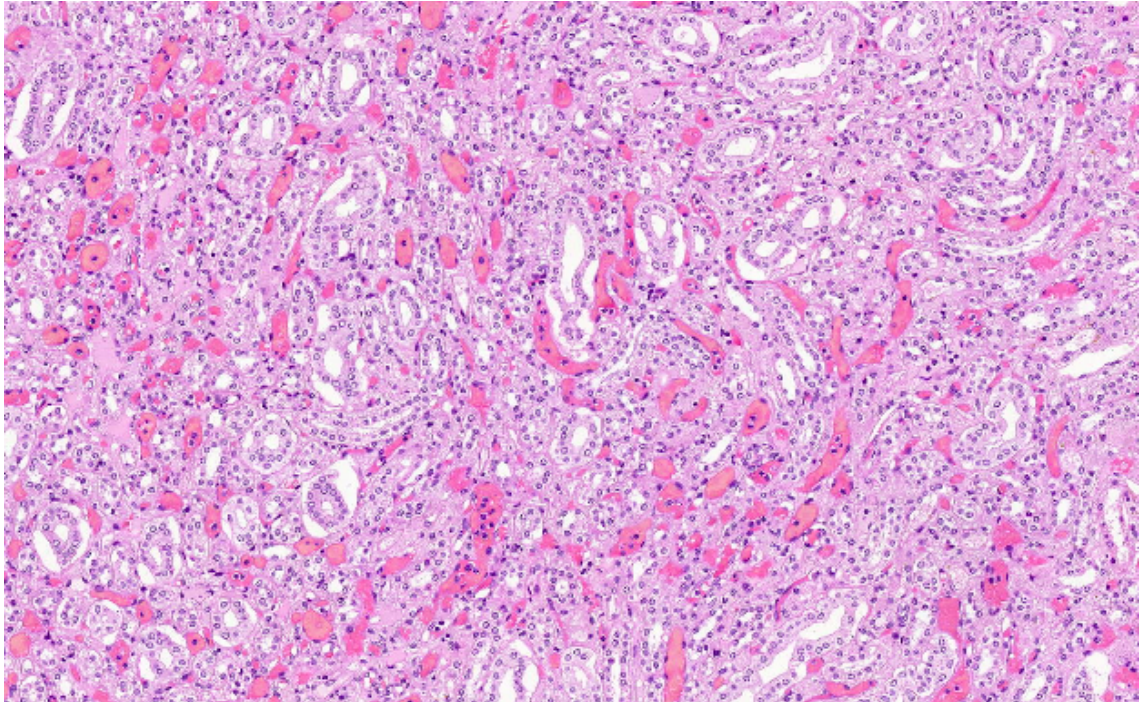


Munuaisten toiminnalliset yksiköt, nefronit, jaetaan munaiskeräseen eli glomerulukseen, munuaistiehyeseen eli tubulukseen ja kokoojaputkeen. Tubulus voidaan jakaa vielä tarkemmin proksimaaliseen tubulukseen, Henlen linkoon ja distaaliseen tubulukseen. Glomeruluksia esiintyy vain munuaisen cortexilla samoin proksimaalisia tubuluksia kun taas Henlen linko ja kokoojaputki ovat medullan alueella. Distaalisia tubuluksia esiintyy sekä cortexin että medullan alueella, cortexilla kuitenkin määrällisesti vähemmän suhteessa proksimaalisiin tubuluksiin.



Glomerulusta ympäröi Bowmanin kapseli. Proksimaalisen tubuluksen sytoplasma on eosinofiilista ja sen epiteelisolut ovat isompia ja niitä on vähemmän verrattuna proksimaaliseen tubulukseen, jossa epiteelisoluja on huomattavasti enemmän.

Medullan alueella tubuluksia sekä kokoojaputkia.



Määrittele:
mesangium
interstitium
pyelonefriitti

Potilastapaukset

Tähän elinkokonaisuuteen kuuluvat myös näytteet 1.9 ja 4.1

13.1 Munuainen: akuutti pyelonefriitti

Lähetetiedot

Kyseessä on 38-vuotias mies, jolla on tukkiva ureterkivi. Tämän seurauksena kehittynyt munuaisen vaikea tulehdus, ja munuainen joudutaan poistamaan. Resekaatti näytteenä.

PAD-lausunto

Näytteeksi on tullut 13 cm korkea ja 7 cm leveä, 5 cm paksu munuainen. Munuainen on hajoavaa ja pinnaltaan jonkin verran epätasaista.

Tarkasteltavana on munuaisesta otettu näyte. Siinä tulee esille munuaisen korteksia ja myös medullan aluetta. Aivan pinnallinen korteks hieman paremmin säilynyt. Syvemmillä korteksin alueella, kuten myös medullassa nähdään runsaasti neutrofiilejä sekä interstitiumin että myös munuaistubulusten alueella. Glomerulukset ovat kyseiseltä alueelta lähes täysin hävinneet. Munuaisparenkyyymi on mennyt rajun akuutin tulehduksen vuoksi laajalti nekroosiin. Myös hemorragiaa nähdään. Löydökset sopivat akuuttiin pyelonefriittiin. Ei maligniin viittaavaa.

PAD: Kidney: Acute pyelonephritis

Check-list

- Runsaasti neutrofilejä sekä interstitiumin että tubulusten alueella
- Nekroosiin mennyt kudos

13.2 Munuainen: diabeettinen glomeruloskleroosi

Lähetetiedot

Kyseessä on 71-vuotias mies, jolla on kakkostyyppin diabetes. Siinä komplikaatioina nefro-, neuro- sekä makroangiopatia. Ohitusleikkaukset vuonna -92 ja -93. Nyt uudelleen äkillinen rintakipu. Sekä EKG-löydöksen että infarktientsyymien perusteella uusi infarkti, johon potilas menehtyi. Tehty lääketieteellinen ruumiinavaus.

PAD-lausunto

Histologisissa näytteissä akuutti sydäninfarkti varmistuu.

Tässä on tarkasteltavana potilaan munuaisesta otettu näyte PAS -värjäyksenä (Periodic Acid Sciff). Siinä todetaan glomeruluksissa runsaasti Kimmelstiehl-Wilson -tyyppisiä pyöreitä noduksia. Löydös sopii diabeettiseen glomeruloskleroosiin. Interstitiumissa melko runsas autolyysi, mikä selittää tumien häviämistä.

PAD: Kidney: Diabetic glomerulosclerosis

Check-list

- Glomerulusten mesangiumissa pyöreät hyaliiniset rakenteet, ns. Kimmelstiehl-Wilson – nodukset
- Glomerulusten tyvikalvon paksuuntuminen
- Pitkälle vaurioituneet, arpeutuneet glomerulukset
- Arteriolien seinämien hyalinisaatio
- Interstitiumin fibroosi

13.3 Munuainen: onkosytooma

Lähetetiedot

65-vuotiaalla miehellä todettiin kuvantamistutkimuksissa vasemman munuaisen yläpoolin tuumori ja alempana kysta. Tehtiin ekstrapaskiaalinen nefrektomia.

PAD-lausunto

Tutkittavana on noin 12 cm:n pituinen munuainen, jonka yläpoolissa yli 4 cm:n läpimittainen, pallomainen, keltainen kasvain. Kasvain ei ulottunut munuaisaltaaseen tai läpäissyt kapselia. Kasvaimesta erillään todetaan 6 cm:n läpimittainen, yksilokeroinen kysta.

Histologisesti todetaan löyhässä sidekudoksessa ohuehkon tyvikalvon ympäröimiä kasvainsolusaarekkeita, joiden solut ovat yleensä kuutiomaisia. Tumat ovat pyöreitä, ja sytoplasmaa on kohtalaisesti. Joitakin putkimaisia rakenteita nähdään. Mitooseja on vain vähän. Löydös sopii hyvänlaatuisen munuaisen onkosytoomaan.

PAD: Kidney: Oncocytoma

Check-list

- Kuutiomaiset solut, pyöreät tumat
- Sytoplasma onkosytaanista (pinkkiä, paljon mitokondrioita)
- Epiteelisolusaarekkeet ovat pyöreäreunaisia ja sijaitsevat löyhässä sidekudoksessa.
- Näytteen toisessa reunassa on säilynyttä munuaiskudosta, jonka naapurina on usein dilatoituneita, kasvaimen liittyviä tiehyitä

13.4 Munuainen: nefroblastooma (Wilmsin tuumori)

Lähetetiedot

3-vuotias poika. Virtsaan tullut verta. Palpoimalla ja kuvantamalla on todettu muutos vasemmassa munuaisessa. Suoritettiin leikkaus, jonka alussa otettu munuaisen kasvaimesta jääleike (pikaleike), joka antoi diagnoosiksi Wilmsin tuumori. Päätettiin poistaa munuainen kasvaimineen.

PAD-lausunto

Makroskooppisessa tarkastelussa todetaan n. 6 x 8 cm kokoinen munuainen, jossa n. 4 cm:n läpimittainen kasvain. Kasvain ei työntynyt munuaisaltaaseen.

Mikroskooppinäytteessä nähdään normaalia munuaiskudosta ja sen tuntumassa kasvainkudosta, jossa on havaittavissa kolmenlaisia kudoserakenteita (trifaasinen nefroblastooma). Ensinnäkin nähdään selviä tiehytmäisiä rakenteita, jotka muistuttavat munuaisessa tavattavia rakenteita varhaisen organogeneesin aikana. Tiehyiden lähellä tai ympäristössä ns. blasteema-kudosta, jossa kuutiomaisia tai sukkulamaisia soluja, joissa niukasti sytoplasmaa. Tuma/sytoplasma-suhde on suuri. Blasteema värjäytyy vahvasti sinertäväksi. Mitooseja ja apoptooseja on paljon ja paikoin on laajoja nekrooseja. Solujen tumat ovat kuitenkin yleensä samankokoisia. Jättitumia tai poikkeavia (atyyppisiä) mitooseja ei nähdä. Kolmas komponentti koostuu stroomakudoksesta, jossa sukkulamaisia myofibroblastin kaltaisia soluja ja solunväliainetta.

PAD: Kidney: Nephroblastoma (Wilms' tumor)

Check-list

- Kolme kudokomponenttia (triphasic): blasteemasolukko, tiehytmäiset rakenteet, stroomakudos
- Säilynyttä munuaiskudosta näytteen toisella reunalla
- Lymfosyyttikertymiä

13.5 Munuainen: kirkassoluinen adenokarsinooma

Lähetetiedot

54-vuotias mies, jolla on keuhkoihin metastasoinut munuaiskarsinoma. Palliatiivisena leikkauksena tehty oikean puolen munuaisen poisto. Resekaatti näytteenä.

PAD-lausunto

Tutkittavaksi on lähetetty munuaisresekaatti, jossa on 6 x 5 x 5 cm läpimittainen, ympäristöönsä epätarkasti rajoittuva, munuaisaltaaseen työntyvä tuumori.

Tarkasteltavana on näyte tuumorialueelta. Näytteessä nähdään sekä säilynyttä munuaiskorteksia että useita kirkassytoplasmaisia kasvainsolunoduksia. Kasvainsolujen tumat ovat munuaistubulussolujen tumien kokoisia. Pieniä tumajyväsiä erottuu. Mitooseja 1-2/10 HPF. Kyseessä on munuaisen adenokarsinoma, joka ISUP/WHO 2016 -luokituksen mukaan vastaa gradusta II/IV. Se näyttää leviävän myös suonirakenteiden alueelle.

PAD: Kidney: Renal cell carcinoma

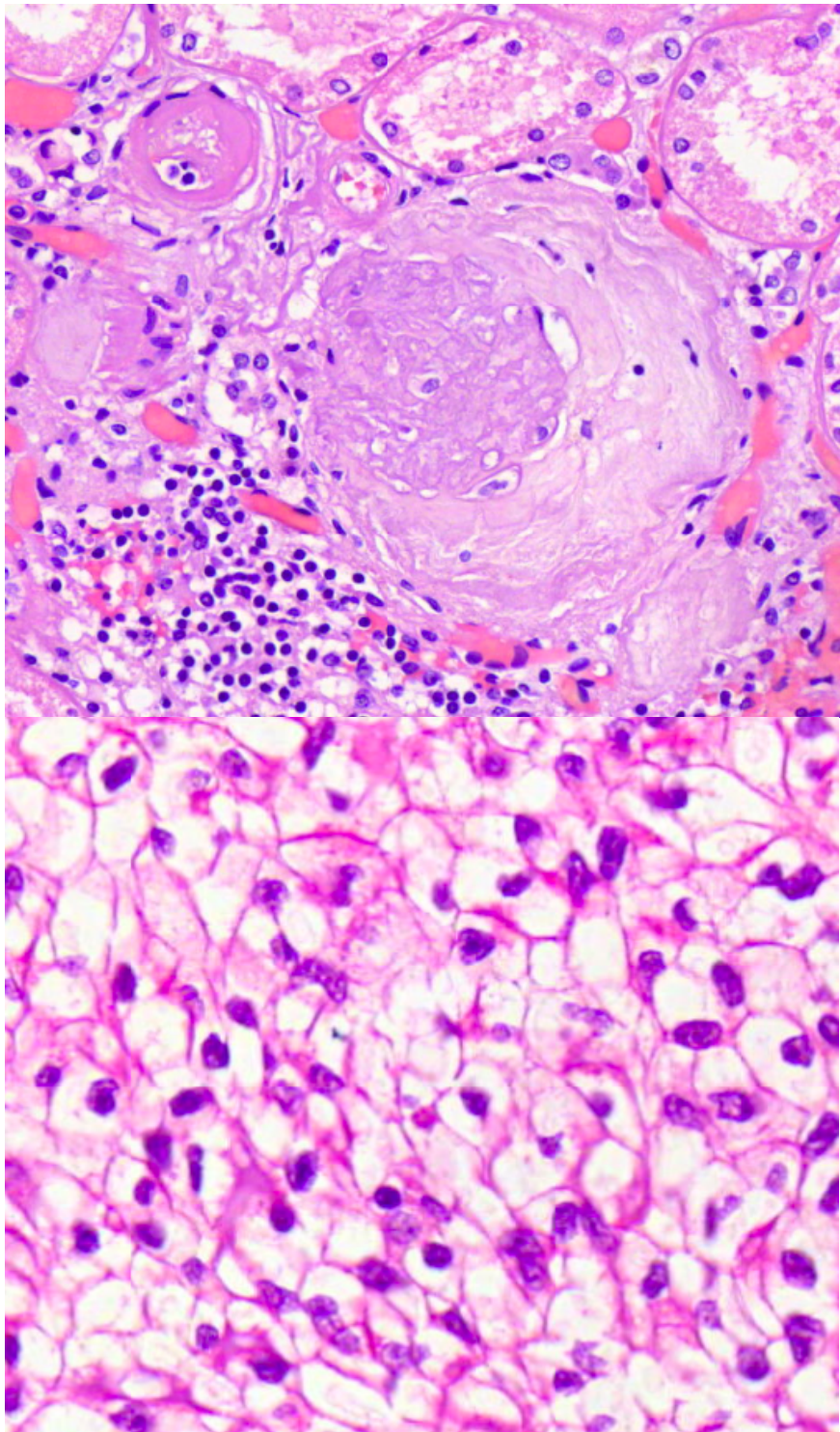
Check-list

- Säilynyt munuaiskudos
- Kirkassytoplasmainen kasvainsolukko
- Suoni-invaasio

Tehtävät

Mitä ovat Kimmelstiehl-Wilson-nodukset ja mihin löydökseen ne viittaavat?

Mitä löydöksiä näet kuvissa ja mihin ne voisivat viitata?

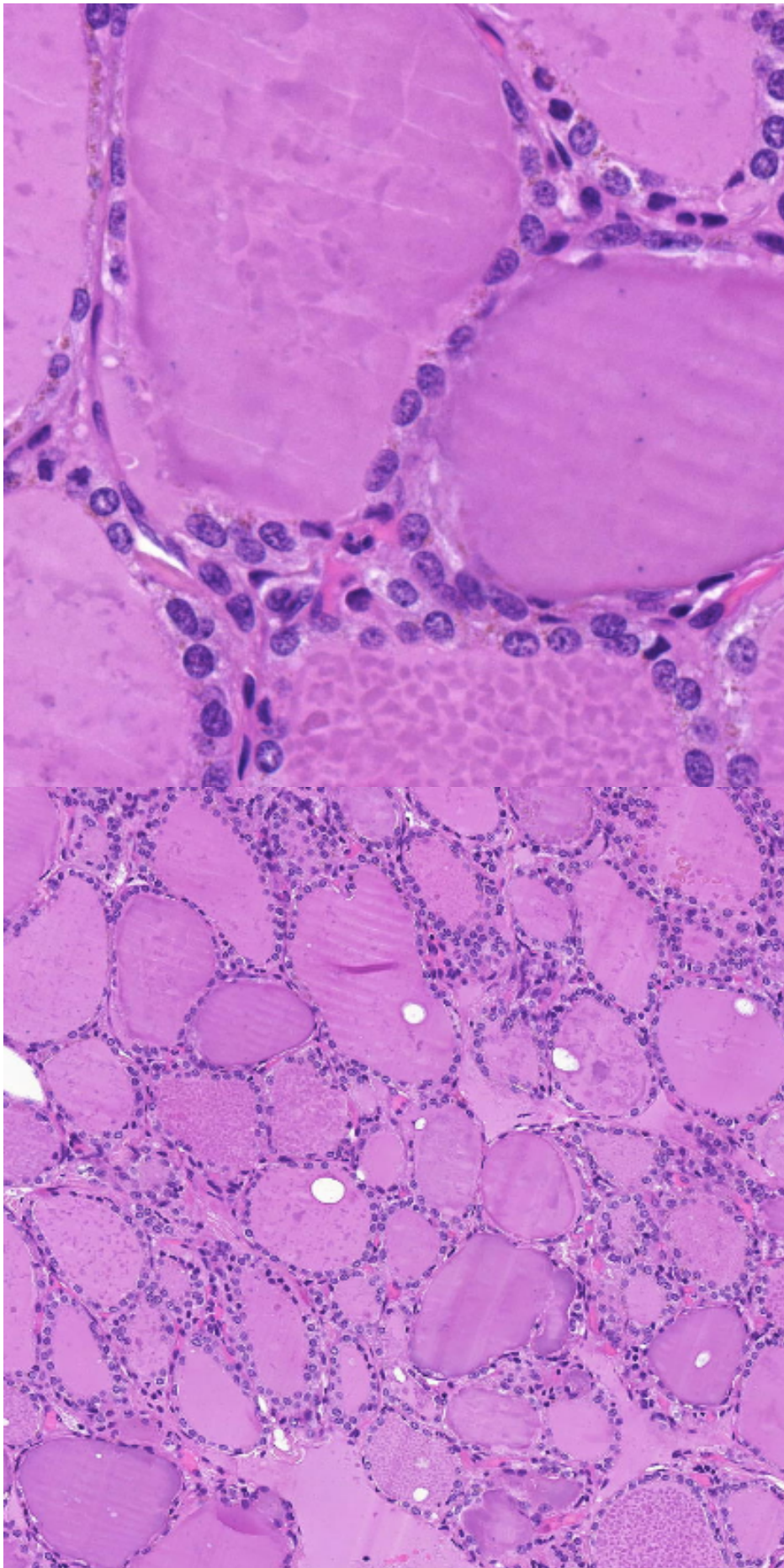


Mi 14: Sisäeritysrauhaset (ei hll)

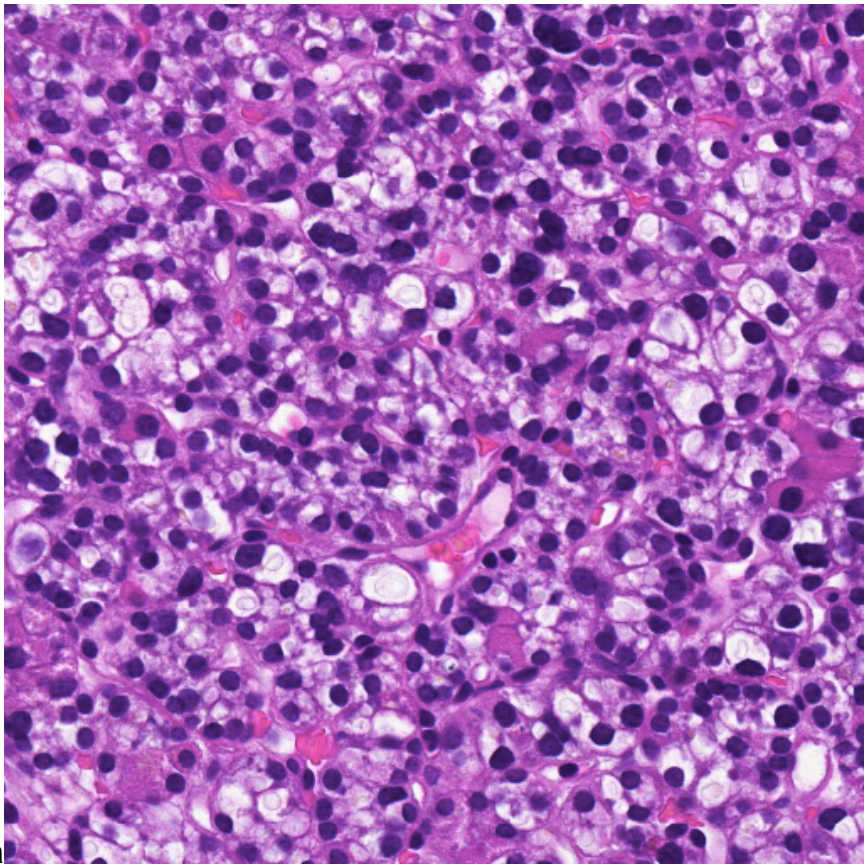
Normaali kilpirauhanen

- koostuu hieman eri kokoisista follikkeleista, joiden sisällä tyroglobuliinia (=kilpirauhashormonien varasto ja lähtöaine) sisältävää kolloidia
- follikkelit muodostuvat epiteelisoluista

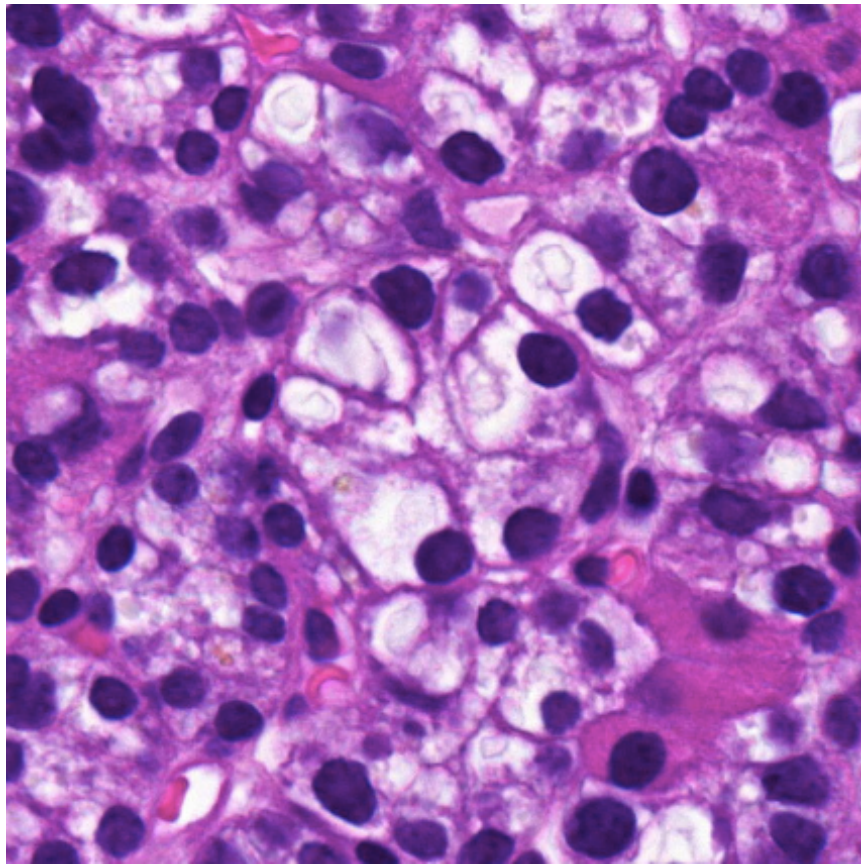
Normaali lisäkilpirauhanen



- Neljä kappaletta, usein osittain kilpirauhasen sisällä
- Suurinosa soluista lisäkilpirauhasen pääsoluja (älä sekoita / ei tule sekoittaa mahalaukun limakalvon pääsoluihin, jotka erittävät pepsinogeenejä)
 - solulimassa rasvapisaroita, jotka toimivat lisäkilpirauhashormonin varastona
- Noin puolet rasvaa
- Solukko suht tasaista, ei muodosta follikkeli-/rauhasrakenteita, pääsolujen välissä rasvasoluja ja



verisuonia



Potilastapaukset Mi 14

9.1 Kilpirauhanen: Kyhmystruuma

Lähetetiedot

70-vuotiaan naisen multinodulaarinen kilpirauhanen on operoitu ja lähetetty tutkittavaksi.

PAD-lausunto

Näytteenä on leike kyhmyisestä kilpirauhasesta. Muusta kilpirauhasesta erottuu ekspansiivisesti kasvaneita, pseudokapselin ympäröimiä alueita. Niiden sisällä on vaihtelevan kokoisia, kolloidin täyttämiä kilpirauhasfollikkeleja. Follikkelien sisäpintaa verhoavat epiteelisolut ovat pienemmissä follikkeleissa kuutiomaisia. Suuremmissaneovatinaktiivisennäköisiäjälitistyneitä. Atypiaaeinäyjaepiteelionsäännöllistä. Siellä täällä kolloidissa esiintyy resorptiovakuoleja.

Kyseessä on benigni kyhmystruuma.

PAD:Thyroid gland: Adenomatous goiter

Check-list

- Vaihtelevan kokoiset kilpirauhasen follikkelit
- Kyhmyiset rakenteet
- Kuutiomainen epiteeli
- Matala, atrofinen epiteeli
- Resorptiovakuolit

9.2 Kilpirauhanen: Gravesin tauti

Lähetetiedot

39 v. nainen, jolla on suurentunut kilpirauhanen, laihtumista, epäsäännöllinen syke, hikoilua ja hermostuneisuutta sekä silmäoireita. Laboratoriotutkimuksissa on havaittu T3v- ja T4v-hormonien nousu yli viitearvojen. Poistettu suurentunut kilpirauhanen lähes kokonaan.

PAD-lausunto

Kilpirauhanen on kooltaan 7 x 4 x 4 cm. Histologisesti nähdään vaihtelevan kokoisia, joskin useimmiten varsin pieniä follikkeleita. Kolloidin määrä follikkeleissa vaihtelee. Follikkeliepiteelisoluissa nähdään hyperplasiaa ja solujen follikkelin puoleisessa kärjessä usein resorptiovakuoleja.

PAD: Thyroid gland: Graves' disease (Basedow's disease)

Check-list

- Follikkeliepiteelin hyperplasia
- Resorptiovakuolit follikkeleissa
- Fokaaliset lymfosyyttikeräytymät

9.3 Kilpirauhanen: Hashimoton tyreoidiitti

Lähetetiedot

44-vuotiaan hypotyreoottisen naispotilaan oikean kilpirauhaslohkon palpoitava kyhmy on poistettu tutkimusta varten.

PAD-lausunto

Näytteenä on yleisrakenteeltaan normaalin näköistä kilpirauhaskudosta, jossa on runsaasti lymfosyyttien muodostamia follikkelirakenteita ja niiden keskellä itukeskuksia. Hajanaista, lymfosyyteistä koostuvaa tulehdussolukkoa nähdään myös kilpirauhasen follikkelirakenteiden lomassa. Näytteessä nähdään onkosyyttimetaplasiaa.

PAD: Thyroid gland: Hashimoto's thyroiditis

Check-list

- Kilpirauhasen follikkelirakenteet
- Lymfosyyttikertymät, kookkaat itukeskukset
- Onkosyytit

9.4 Kilpirauhanen: Papillaarinen karsinooma

Lähetetiedot

28 v. naiselle on tehty kilpirauhasen oikeassa lohossa todetun malignisuuspektin tuumorin takia täydellinen tyreoidektomia. Oikea lohko on kookas ja kyhmyinen.

PAD-lausunto

Näytteessä esiintyy papillaarisia rakenteita muodostavaa kasvainta. Papilloja verhoaa yksikerroksinen, melko tasakokoisista soluista muodostunut matalahko epiteeli. Osassa tumista on tumauurre. Soluissa nähdään mattalasisitumia ja tumavakuoleja. Paikoin nähdään psammoomakappaleita. Perineuraalista invaasiota ei esiinny.

Yhteenveto: Kyseessä on hyvin erilaistunut kilpirauhasen papillaarinen karsinooma

PAD: Thyroid gland: Papillary carcinoma, grade I

Check-list

- Papillaariset rakenteet
- Mattalasisitumat (tumien kromatiini hienojakoista, tuma vaikuttaa kirkkaalta tai mattalasisimaiselta)
- Tumauurteet (tumakalvon poimuilusta johtuvia uurteita)
- Tumavakuolit (tumakalvon poimuilusta johtuva sytoplasman työntyminen tuman puolelle)
- Psammoomakappaleet (kalkkiumia)

9.5 Lisäkilpirauhanen: adenooma

Lähetetiedot

30-vuotiaalta naiselta on poistettu suurentunut lisäkilpirauhanen hyperparatyreoosin takia.

PAD-lausunto

Näytteessä nähdään tarkkareunainen, ohuen kapselin ympäröimä, pienistä säännöllisistä soluista muodostunut kasvain. Suurin osa soluista on kirkassytoplasmisia pääsoluja, mutta mukana on myös oksyfiilisiä soluja. Solukon joukossa ei nähdä rasvaa. Kudoksen joukossa on pieniä ohuita kapillaareja. Rasvaa ei näy lainkaan. Kapselin ulkopuolella nähdään normaalia lisäkilpirauhaskudosta.

PAD: Parathyroid gland: Adenoma

Check-list

- Sidekuduskapseli
- Pääsolut ovat lisäkilpirauhasadenooman mesenkymaalaisia soluja. Ne ovat pieniä ja niissä on sentraalinen, hieman vesikulaarinen tuma ja vaalea sytoplasma
- Oksyfiiliset solut ovat pääsoluja kookkaampia. Niiden sytoplasma on runsaampi ja eosinofiilisempi.
- Rasvan puuttuminen adenooman sisältä. Normaalissa lisäkilpirauhasessa on yleensä rasvaa, jonka määrä lisääntyy iän mukana.
- Mitoosikuvioita voi esiintyä, mutta niukasti

Tehtävät

Miten erottaa histologisesti kilpirauhasen liikatoiminta ja vajaatoiminta toisistaan?

Mistä tunnistaa Hashimoton tyreodiitin?

Mi 15: Luu, nivel ja pehmytkudos

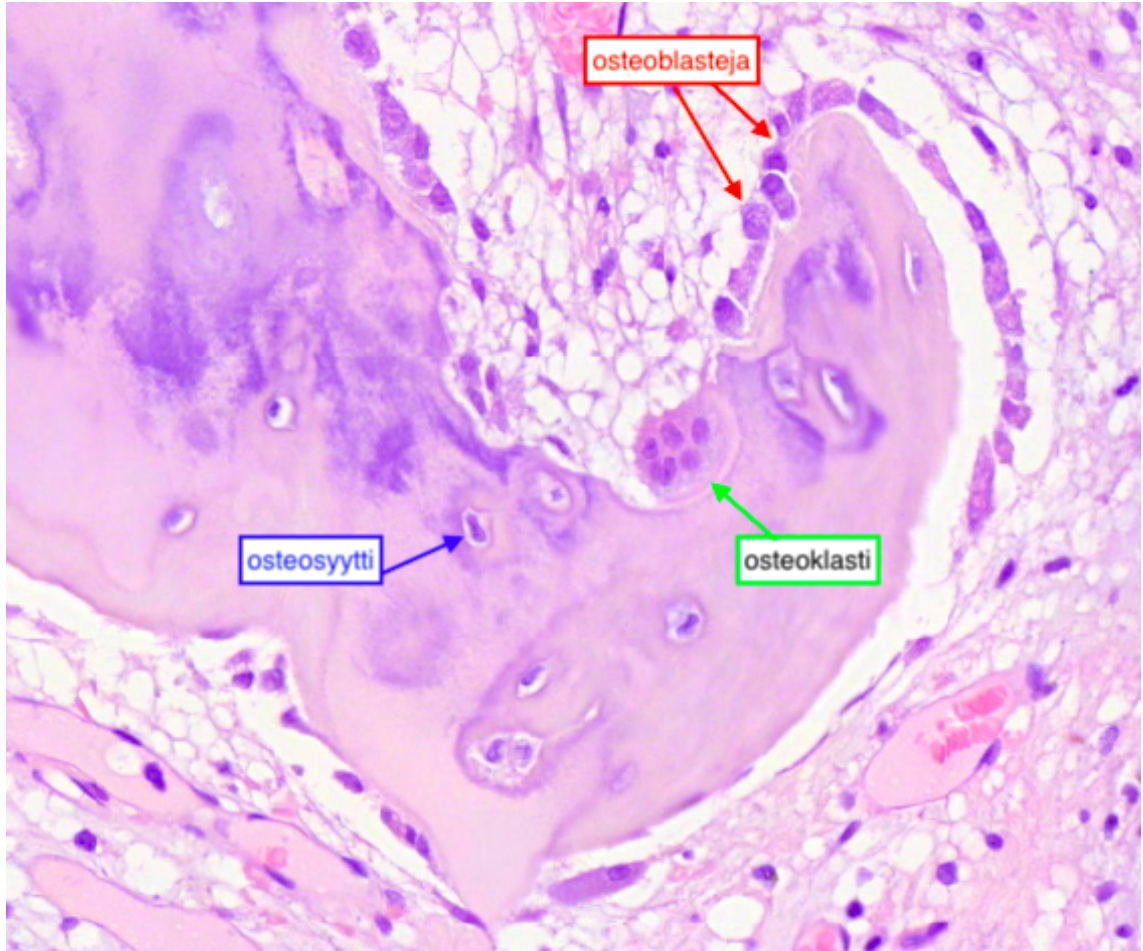
Normaali luu

Osteoblastit sijaitsevat luupalkkien pinnalla ja ne muodostavat luumatriksia sekä huolehtivat sen mineralisaatiosta. Osteoblastit kuolevat apoptoottisesti tai jäävät muodostamansa matriksin sisään, jolloin niitä kutsutaan osteosyyteiksi. (mm. solunetissä maininta, että voivat myös muuttua pintasoluiksi, mutta luentojen opetusmateriaalissa ei ole mainittu luukudoksen pintasoluja lainkaan)

Osteosyytit ovat kypsiä luusoluja ja niiden välillä on aukkoliitoksia, jotka mahdollistavat hapen ja ravinteiden kulun solujen välillä. Osteosyytit ovat määrältään yleisimpiä soluja luussa.

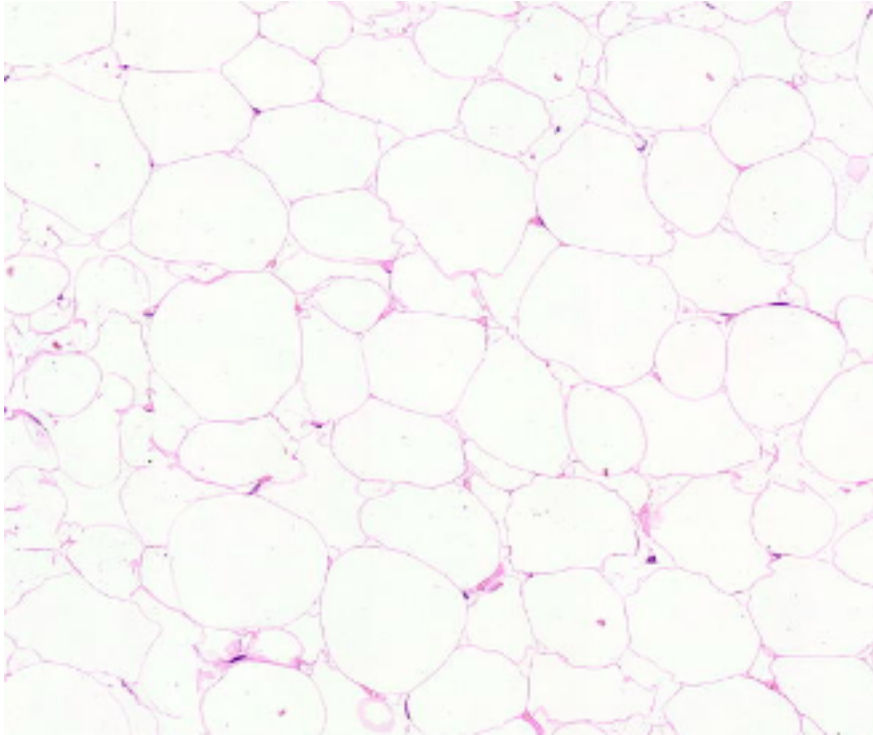
Osteoklastit ovat monitumaisia jättilöyjiä ja siksi helposti erotettavissa osteoblasteista. Osteoklastit hajottavat luuta, eli huolehtivat luun resorptiosta.

Pintasolut?

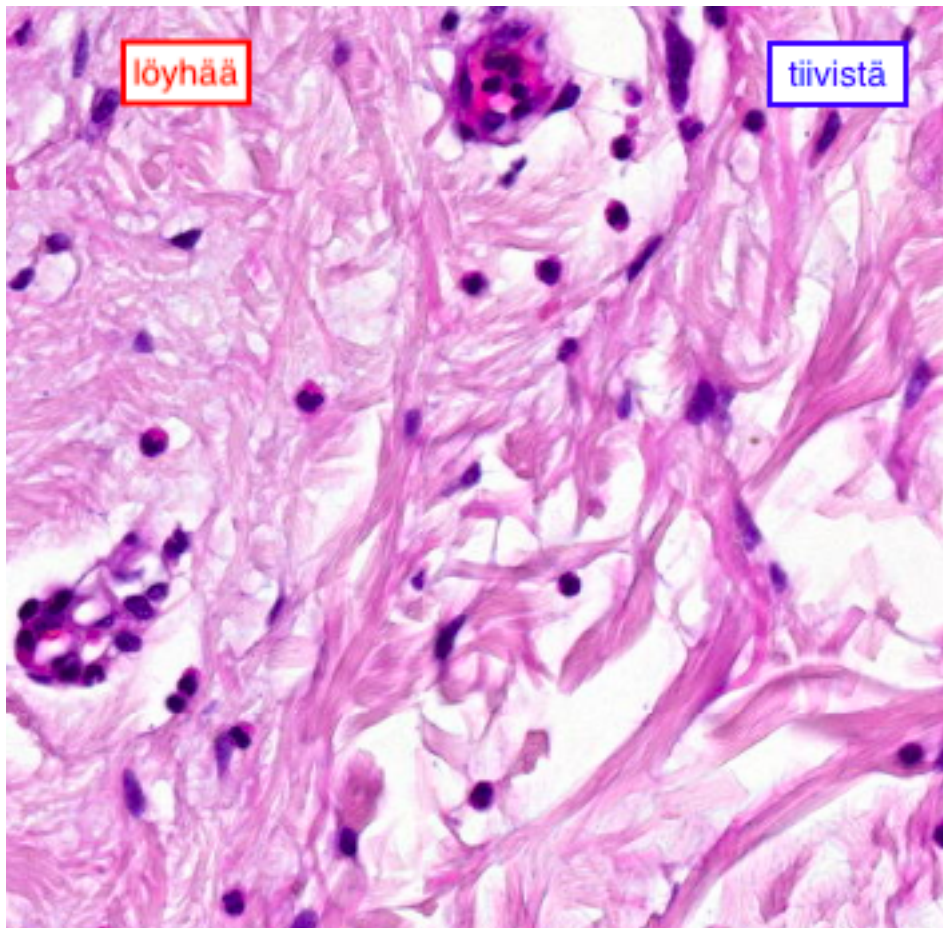


Normaali pehmytkudos

Normaalin keltaisen rasvakudoksen solut ovat pyöreitä ja tumat ovat painautuneet solujen reunoille. Sidekudosjuosteet mahdollistavat rasvakudoksen verisuonituksen ja hermotuksen. Juosteet jakavat rasvakudoksen eri kokosiin lohkoihin.



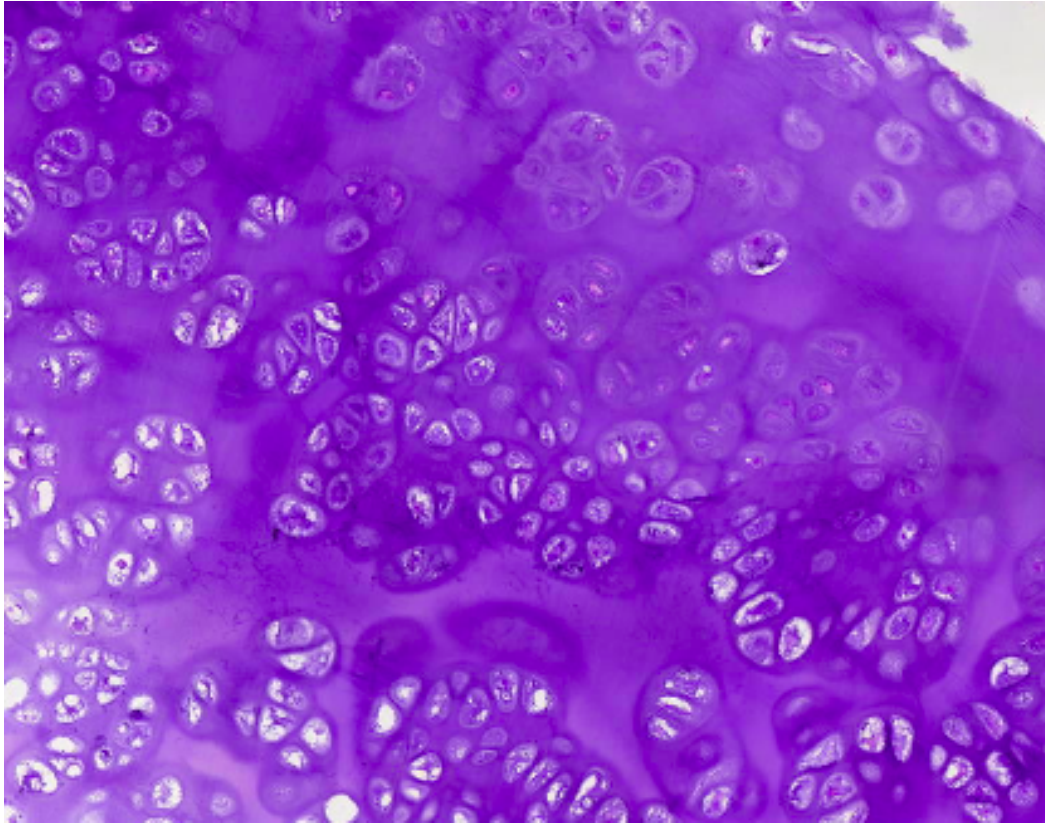
Sidekudos voidaan jakaa **löyhään** ja **tiiviseen** kudokseen. Molemmat muodostuvat fibroblasteista, jotka tuottavat soluväliainetta. Löyhässä sidekudoksessa ei juurikaan ole kollageeni- tai elastisia syitä, kun taas tiivis sidekudos koostuu pääasiassa kollageenisyistä, jotka voivat olla järjestäytyneinä tai järjestäytymättöminä. Löyhää sidekudosta on kaikkialla elimistössä esim. ihon ja epiteelin alla. Tiivistä järjestäytymätöntä sidekudosta on venymistä kestettävien rakenteiden, kuten ruoansulatuskanavan, seinämissä ja tiivistä järjestynyttä sidekudosta esim. jänteissä.



Normaali rusto

[aattelin et pitäskö täs kohtaa tosi lyhyesti kertoo myös rustosta jotain?](#)

Rustoa on kolmea tyyppiä riippuen siihen kohdistuvasta puristusvoimasta: lasi- eli hyaliinirustoa, elastista rustoa ja syyrustoa. Lasirustoa on esim. kasvulevyissä ja nivelrustossa, elastista rustoa on mm. kurkunkannessa ja korvatorvessa, sillä niiden pitää kestää venytystä. Syyrusto on lasiruston ja tiiviin sidekudoksen välimuoto ja sillä on hyvä vetolujuus, joten sitä on esimerkiksi välilevyjen ulkokehällä. Ruston soluväliaine koostuu kollageenista ja aggregaanista, joten se on ominaisuudeltaan puolijäykkä ja vaimentaa luuhun kohdistuvaa rasitusta.



Miten ruskea rasva eroaa keltaisesta?

Mitä erityisiä piirteitä piirteitä rustossa on verrattuna muihin kudoksiin?

Potilastapaukset

Tähän elinkokonaisuuteen kuuluvat myös näytteet 3.6 ja 3.12

16.1 Iho: hemangioma

Lähetetiedot

72-vuotiaalla naisella on ollut useita vuosia selän iholla vajaan 1 cm läpimittainen pallomainen, violetinsinertävä ihomuutos. Tämän ympärille on tullut punoitusta, jonka vuoksi se on poistettu n. 5 cm marginaalilla.

PAD-lausunto

Ihoresekaatti on värjätty hopealiuoksessa ja jaettu 5 poikittaiseen osaan. Yhdessä poikkileikkauksista nähdään polyypimainen muutos, jota peittävä epidermis on matala mutta muuten säännöllinen. Sen alla on pieniä lähekkäin olevia vaihtelevan kokoisia dilatoituneita kapillaareja, joiden endoteeli on säännöllistä. Leesion liittyy pieni lymfosyyttisiä. Kysymyksessä on hyvänlaatuinen kapillaarinen hemangioma.

PAD: Skin: Hemangioma

Check-list

- Kapillariproliferaatio
- Säännöllinen endoteeli

16.2 Pehmytkudos: pleomorfinen liposarkooma

Lähetetiedot

Tutkittavana on 79-vuotiaan miehen selän subkutaaninen tuumori.

PAD-lausunto

Näytteenä on pala tuumoria eikä mukana ole lainkaan ympäröiviä terveitä kudoksia. Tuumorisolut ovat varsin suuria ja niissä on runsaasti värjäytymätöntä sytoplasmaa. Tumissa on kohtalaista koon ja muodon vaihtelua sekä varsin yleisesti mitooseja. Muutama ns. lipoblasti tulee esiin ja näille soluille on tyypillistä sytoplasman vakuolit, jotka tekevät tumun reunan painumia. Tuumorissa on lisäksi nekroottisia alueita sekä laajentuneita verisuonia, joissa on paikoin trombimuodostusta. Kysymyksessä on korkea-asteisesti maligni pleomorfinen liposarkooma.

PAD: Soft tissue: Pleomorphic liposarcoma

Check-list

- Kirkassytoplasmaiset suuret solut
- Lipoblastit
- Rungas mitosiaktiiviteetti ja nekroosialueet

16.3 Ranne: luun jättiläsolutuumori

Lähetetiedot

40-vuotiaalla potilaalla on oikean ranteen distaalipäässä luutuumori, joka magneettitutkimuksessa tehostuu voimakkaasti keskustaa kohti. Tuumori on kertaalleen jo leikattu paikallisesti ja nyt residiviin jälkeen on resekoitu distaalinen radius. Tehty allograftirekonstruktio.

PAD-lausunto

Makroskooppisessa tarkastelussa todetaan distaalinen radius, joka sahataan halki. Sen päästä löytyy 30 x 22 mm kooltaan oleva vaaleanvihreä muovikappale, joka irtoaa herkästi luun sisältä. Luun reunan sidekudoksessa on tuumorimaista kasvua. Resektioreunat värjätään vihreällä värillä.

(Dekalsifioitu näyte) Mikroskooppinäyte on alueelta, jossa on kompaktaa kortikaalista luuta, tuumoria, sidekudosta ja rasvaa luun ulkopuolelta. Resektioreunassa on vihreä tussiväri. Tuumori on penetroinut luun korteksiin ja työntyy pehmytosiin. Tuumorin reunoilla on metaplastista luunmuodostusta. Varsinainen tuumori koostuu monitumaisista jättisolusta sekä sukkulamaisesta stroomasolukosta. Merkittävää atypiaa ei nähdä. Stroomasolukossa on jonkin verran mitosiaktiiviteettia ja paikoin hemosideriinipigmenttiä. Kysymyksessä on luun jättisolutuumorin residivi ja tuumorin työntyminen pehmytosiin. Tuumori ei näiden leiketason perusteella ulotu resektioreunaan.

PAD: Wrist: Giant cell tumor of bone

Check-list

- Luun tuumori
- Varsinainen neoplastinen solukko eli sukkulamainen stroomasolukko, joka mitoottisesti aktiivista
- Tuumorisolukon paikalle houkuttelemat lukuisat ei-neoplastiset osteoklastityyppiset jättisolut
- Ei pleomorfiaa tai nekroosia
- Metaplastinen luunmuodostus

16.4 Luu: osteosarkooma

Lähetetiedot

Näytteenä on 19-vuotiaan miehen femurin distaalipään tuumori. Biopsian perusteella epäilty osteosarkoomaa.

PAD-lausunto

Leikkauksessa on poistettu resekaatti, jossa on tuumorin sisältävä distaalinen femur sekä ympäröivää pehmytkudosta.

Histologisessa tarkastelussa on pala, joka edustaa tuumorin pehmytosiin työntynyttä osaa. Nähdään vahvasti atyyppista, osin sukkulamaisista kasvainsolukkoa. Monin paikoin kasvainsolukko tekee ns. malignia osteoidia, joka koostuu suurimmaksi osaksi kollageenista. Nähdään myös uudismuodostunutta luuta.

Histologinen löydös sopii luusta lähtöisin olevaan korkea-asteisesti maligniin osteosarkoomaan.

PAD: Bone: Osteosarcoma

Check-list

- Vahvasti atyyppinen, sarkomatoottinen kasvain
- Runsas mitosiaktiiviteetti
- Luunmuodostus ja maligni osteoidi

16.5 Femur: osteokondroma

Lähetetiedot

10-vuotiaalla tytöllä on resistenssi vasemman reiden alaosassa. Poistettu luuhun liittyvä kapeakantainen eksostoosi-tyyppinen muutos, joka on näytteenä.

PAD-lausunto

Resistenssi on kooltaan 2,7 x 1,5 x 1,5 cm. Mikroskooppinäytteessä muutosalueen pinnalla on kapea periostikerros ja sen alla hyaliinirustoa, joka kypsyy enkondraalisen luutumisen kautta kypsiksi luupalkeiksi. Syvemmällä on kypsiä luupalkeja ja luuytimen säännöllistä rasvaa. Kysymyksessä on hyvänlaatuinen osteokondroma.

PAD: Femur: Osteochondroma

Check-list

- Luusta ulospäin työntyvä muutos
- Rustohattu, joka säännöllistä hyaliinirustoa
- Luutuminen säännöllisiksi luupalkeiksi

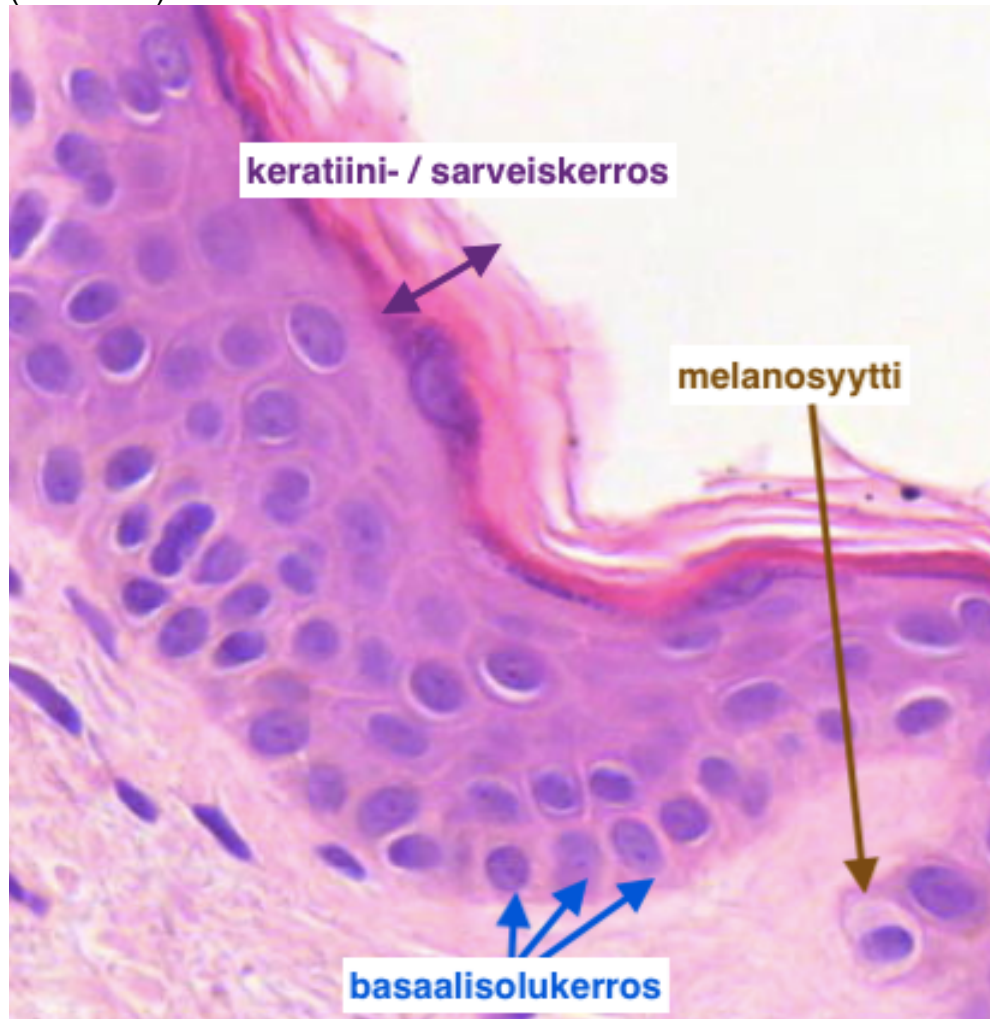
Tehtävät

Tää harkka must vähä vaikee kokonaisuus, nii en keksi tähän edes oikein kysymyksiä...

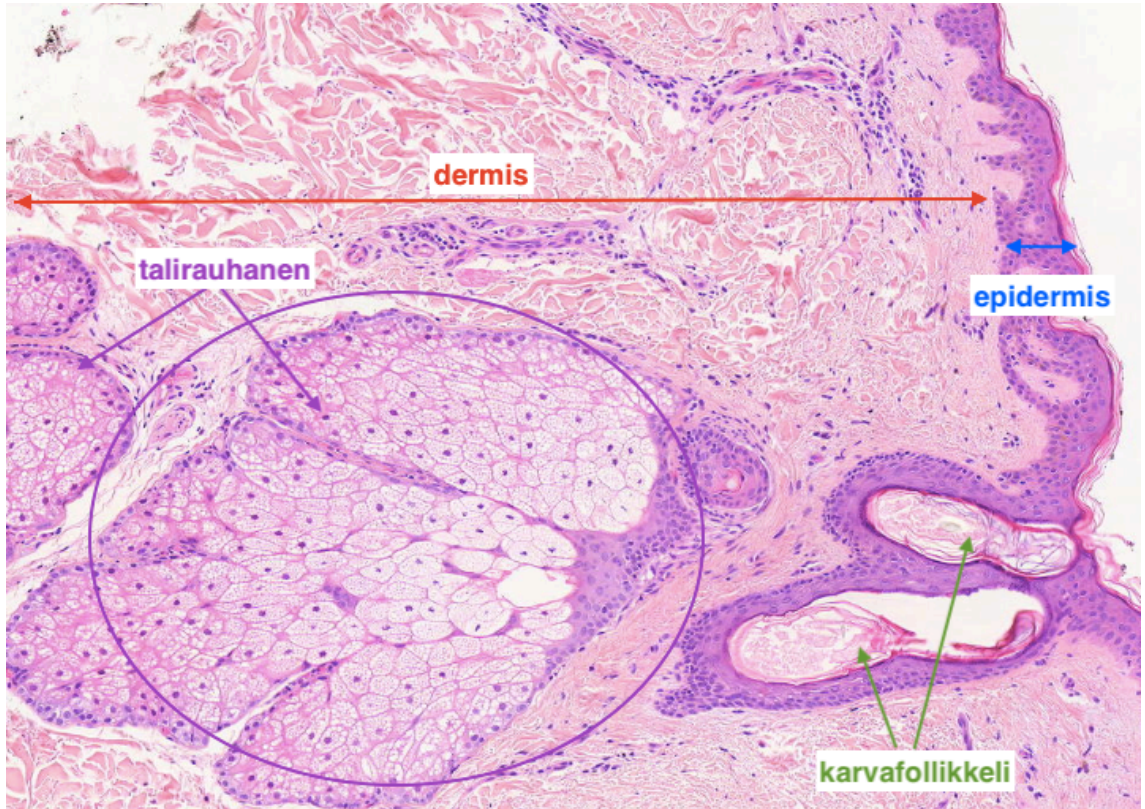
Normaali iho

Koostuu kahdesta kerroksesta (uloimmasta sisimpään):

- Epidermis (orvaskesi)



- Uloimpana **sarveiskerros**, jonka muodostavat sarveistuneet keratinosyytit
 - solut ovat kuolleita, joten tumia ei näy
- sen alla **keratinosyyttien** muodostama **kerrostunut levyepiteeli**
 - keratinosyytit ovat sarveistumiskykyisiä levyepiteelisoluja
 - keratinosyytit litistyvät/kypsyvät ihon pintaa kohti ja lopulta
- alimpana säännöllinen **basaali-/tyvisolukerros**
 - voidaan nähdä mitoosikuvioita, sillä epidermis uusiutuu jatkuvasti
 - **melanosyytit** ovat pääasiassa basaalisolukerrossa ja ne siirtävät melaniinijyväsiä ympäröiville keratinosyyteille
- Dermis (verinahka)
 - sidekudosta (kollageeni, elastiini), runsaasti verisuonia, hermopäätteitä ja ihon apuelimiä
- Subcutis (ihonalaiskudos) lasketaan joissain lähteissä myös osaksi ihoa
 - pääasiassa löyhää sidekudosta ja rasvaa



Potilastapaukset Mi 16

11.1 Seborroinen keratoosi

Lähetetiedot

48-vuotiaan naisen vasemmalta yläselästä on poistettu koholla oleva, pehmeä ja ruskea ihomuutos.

PAD-lausunto

Näytteenä on ihopala, jonka reunoja verhoaa normaali epidermis. Keskellä epidermis paksunee ja muuttuu poimuilevaksi. Sen sisään jäävissä pseudokystissä on keratiinia. Basaalirivissä keratinosyyteissä nähdään normaalia enemmän melaniinia. Epidermis rajoittuu tarkasti alla olevaan dermikseen, eikä siinä näy kypsymishäiriöitä tai atypiaa. Dermis ja ihon adneksaaliset apuelimet ovat normaalin näköisiä.

PAD: Skin: Seborrheic keratosis

Check-list

- Epidermoksen paksuuntuminen
- Keratiinientelot (pseudokystat)
- Basaalirivin pigmentoituminen
- Ei epidermoksen kypsymishäiriöitä

11.2 Basalioma

Lähetetiedot

75-vuotiaalta mieheltä on poistettu vasemmalta ohimosta pitkään ollut, rupeutunut ihomuutos.

PAD-lausunto

Näytteen pintaa verhoaa normaalin näköinen epidermis. Keskellä näytettä on retikulaariseen dermikseen saakka ulottuvaa, saarekkeita muodostavaa karsinoomakudosta. Kasvainsolusaarekkeiden reunimmaisat solut ovat palisadimaisesti asettautuneita. Saarekkeiden sisällä nähdään paikoin mitoosikuvioita. Tuma-atypia on vähäistä.

Yhteenveto: Muutos on nodulaarinen basaalisolukarsinooma, joka on tullut kokonaisuudessaan poistetuksi.

PAD: Skin: Basal cell carcinoma

Check-list

- Normaali epidermis pinnalla
- Dermiksessä kasvainsolusaarekkeita, joissa uloimmat solut ovat järjestäytyneet palisadimaisesti. Saarekkeiden sisällä solujärjestys on sekava

11.3 Yhdistelmätyyppinen neevus

Lähetetiedot

51-vuotiaan naisen yläselästä on poistettu väriä vaihtanut luomi.

PAD-lausunto

Tutkittavaksi on tullut symmetrinen, hieman kupolimainen ihomuutos. Sen pintaa verhoava epidermis on normaalia. Epidermoksen tyvirivissä on hiukan normaalia enemmän pigmenttisoluja. Dermiksen ja epidermoksen junktioalueella, sekä ylädermiksessä esiintyy benignejä neevussoluja. Niiden lomassa näkyy vähän pigmenttiä sisäänsä ottaneita makrofageja eli melanofageja. Neevussolut kypsyvät syvyyssuunnassa, eikä näytteessä esiinny tulehdusta, haavaumia, mitoosikuvioita tai atypiaa.

Yhteenveto: Muutos on kokonaan poistettu, hyvänlaatuinen, yhdistelmätyyppinen nevus.

PAD: Skin: Nevocellular compound nevus

Check-list

- Benignit neevussolut juktiossa ja ylädermiksessä
- Neevussolukon kypsyminen eli tumakoon pienentyminen syvyyssuunnassa
- Ei atypiaa

11.4 Maligni melanooma

Lähetetiedot

30-vuotiaalta naiselta on poistettu oikean olkavarren tumma, kiiltävä luomi.

PAD-lausunto

Näytteessä nähdään ihon epidermiksessä ja papillaarisessa dermiksessä normaalia melanosyyttiä kookkaampia, atyyppisiä kasvainsoluja n. 6 mm leveydeltä. Näissä soluissa tumat ovat pulleita, kooltaan ja muodoltaan hieman vaihtelevia. Soluissa ja niiden lomassa olevissa makrofageissa nähdään ruskeaa melaniinipigmenttiä. Dermiksen ja muutoksen rajalla on lymfosyytti-infiltraatiota.

Yhteenveto: Muutos on maligni melanooma, jonka Breslow-mitta on 0,8 mm.

PAD: Skin: Malignant melanoma

Check-list

- Normaaileja melanosyyttejä kookkaammat atyyppiset solut
- Breslow-mitta eli melanooman paksuus

11.5 Psoriasis

Lähetetiedot

26v. mies, jolla muutama kk sitten ilmestyi punottavia, kutisevia, tarkkarajaisia, plakkimaisia ihottumaläiskiä taivealueille ja ylävartalolle. Otettu koepala käsivarren hilseilevästä läiskästä.

PAD-lausunto

Epidermoksen päällä on parakeratoosia ja sen retekielekkeet ovat pidentyneet eli akantoottiset. Papillat nousevat epidermoksen pinnan lähelle ja niissä esiintyy niukkaa ödeemaa. Ylädermiksessä esiintyy lähinnä perikapillaarisilla alueilla lievää plasmassolu- ja lymfosyytti-infiltraatiota.

Yhteenveto: Kyseessä on psoriasis, vaikkakaan tässä leikkeessä ei näy pienten neutrofiilikeräytymien muodostamia Munron mikroabsesseja epidermoksen sarveiskerroksen sisällä.

PAD: Skin: Psoriasis

Check-list

- Epidermoksen retekielekkeet pidentyvät symmetrisesti
- Dermiksen papillojen kohdalla epidermis on ohentunut
- Epidermoksen pinnalla esiintyy parakeratoosia
- Dermiksessä esiintyy plasmassoluja ja lymfosyytti-infiltraatiota, lähinnä pienten kapillaarien ympärillä
- Usein Munron mikroabsesseja, vaikka tässä leikkeessä niitä ei nähdä

11.6 Dermatofibroma

Lähetetiedot

Näytteenä on 28-vuotiaan miehen vasemman reiden iholta poistettu luomi.

PAD-lausunto

Näytteessä nähdään pinnalla akantoottinen, hyperkeratoottinen epidermis, jossa on basaalista hyperpigmentaatiota. Varsinainen muutos on dermiksen puolella, jossa todetaan sukkulamaisten solujen proliferaatiota ja kollageeniasäikeitä. Histiosyytti-tyyppisissä soluissa ei todeta merkittävää atypiaa tai mitoosiaktiiviteettia. Leesion liittyy vähäistä lymfosyyttilisää. Kudospala on värjätty fiksaation jälkeen hopealiuoksessa, joka näkyy tummana värinä leikkeen reunoilla. Voidaan todeta, että tuumori ulottuu resektioreunoihin eli poisto on jäänyt epätäydelliseksi. Kysymyksessä on hyvänlaatuinen dermatofibroma.

PAD: Skin: Dermatofibroma

Check-list

- Dermiksen sukkulasoluproliferaatio
- Epidermoksen akantoosi ja hyperpigmentaatio

Tehtävät

Menkää pelaamaan ihopeliä :-)

Mi 17: Maitorauhanen (ei hll)

[epäselvyyksiä termeissä...ja kaikessa, joten en ole varma onko teoria ollenkaan oikein](#)
Normaali rinta

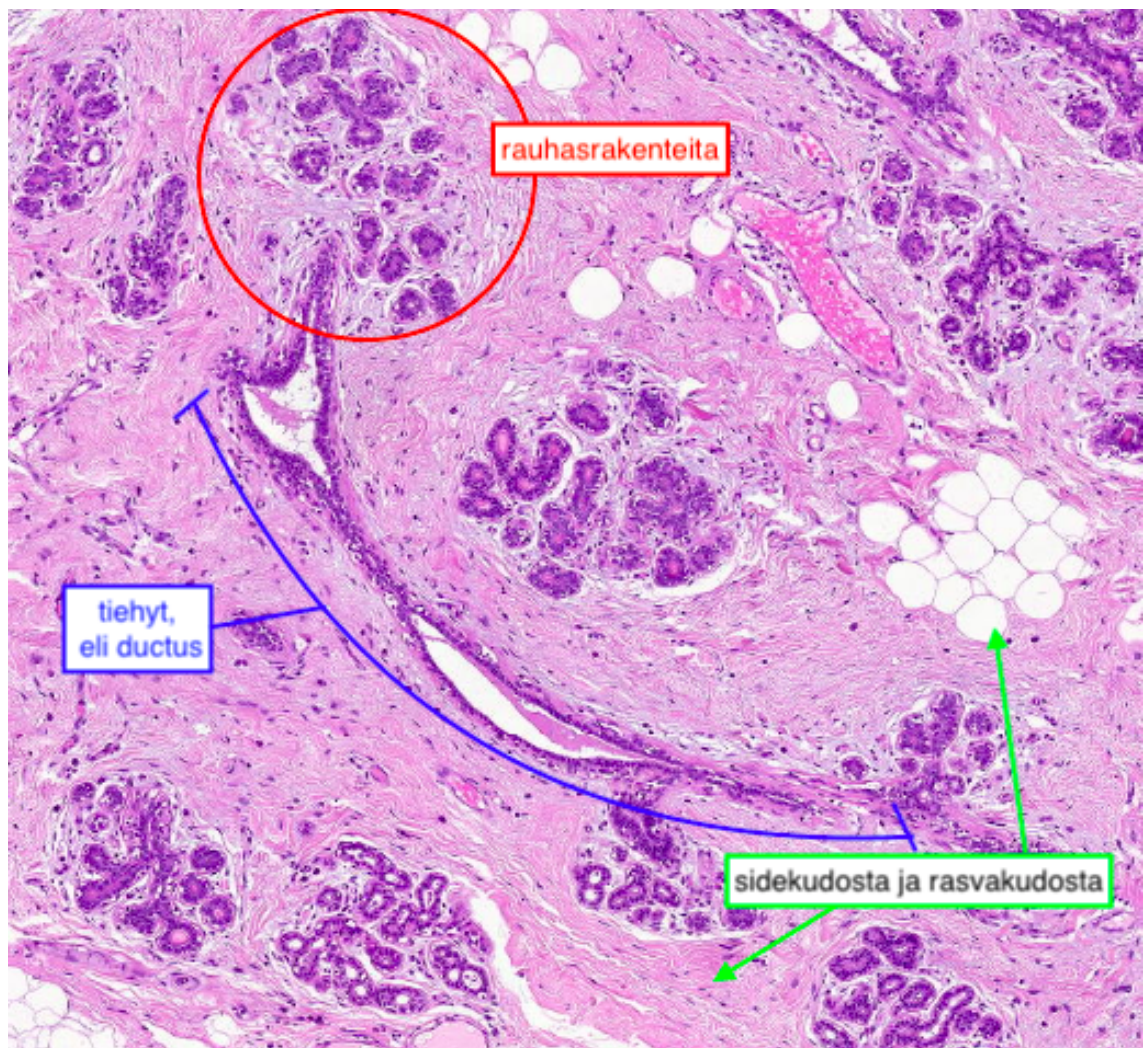
Rinta koostuu rasvakudoksesta, sidekudoksesta ja maitorauhasista. Sidekudos jakaa rinnan epäsäännöllisiin lohkoihin, jotka ovat rauhasrakkuloiden täyttämiä, mutta sidekudosta on lisäksi myös maitorauhasien lomassa. Maitorauhaset avautuvat maitotiehyisiin, eli ductuksiin, ja ne taas edelleen maitopoukaman kautta nänniin.

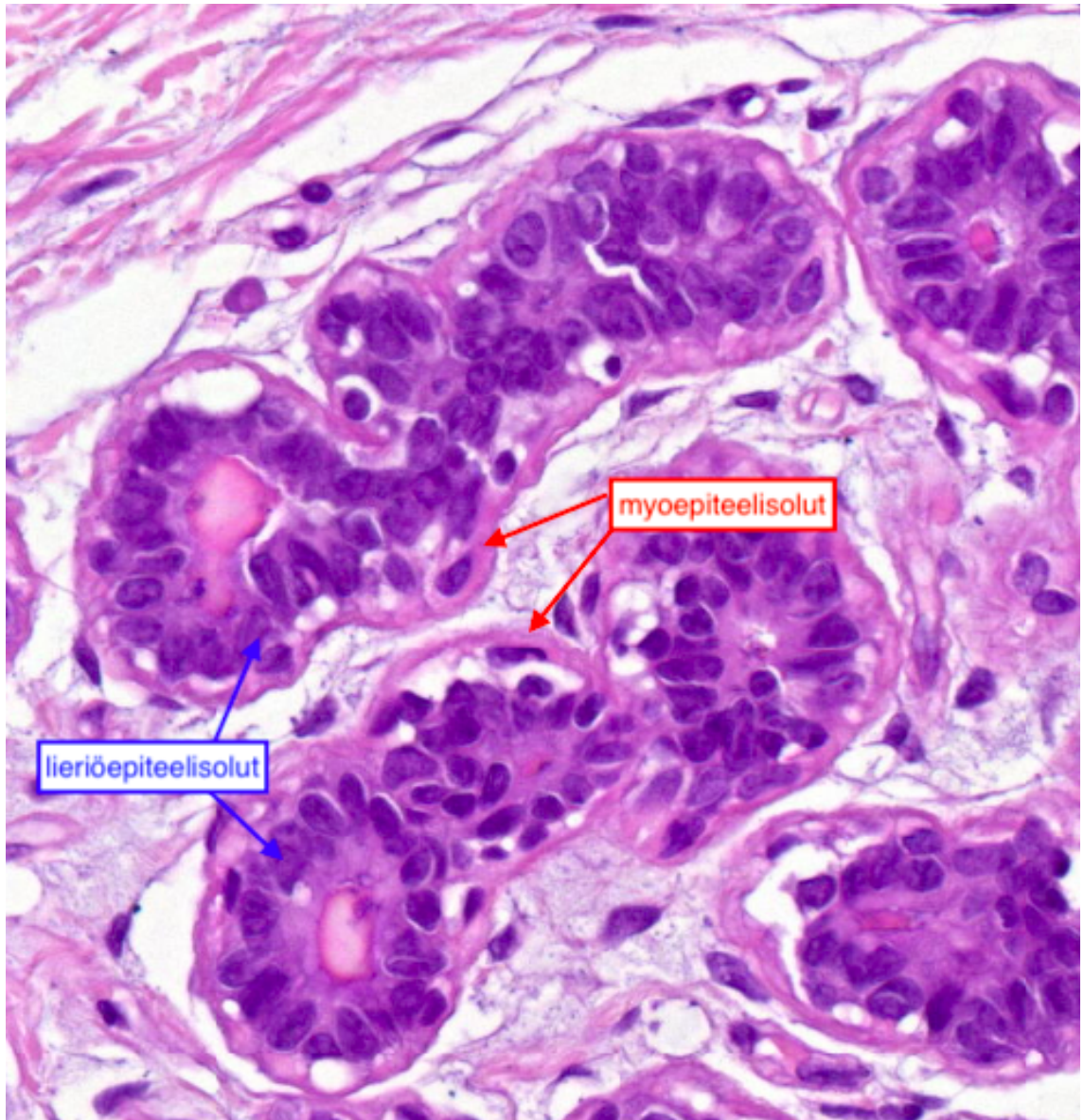
Rintojen histologiassa tapahtuu huomattavia muutoksia varhaisaikuisuuden ja menopaussin välillä, sillä maitorauhaskudos on hormoniriippuvaista. Siihen vaikuttavat esimerkiksi puberteetti, kuukautiskierto, raskaus ja imetys. Myös

miehillä esiintyy hormonaalisista tekijöistä johtuvia rintamuutoksia ja gynekomastiaa.

Normaali mitorauhanen ja maitotiehyt

Sekä mitorauhanen että -tiehyt koostuu myoepiteelisolukerroksesta ja luminaalisesta lieriöepiteelisolukerroksesta. Kerrokset ovat normaalisti erotettavissa toisistaan.





Miten maitorauhasten rakenne eroaa kuukautiskierron proliferatiivisessa ja sekretorisessa vaiheessa?

Määrittele:
apokriininen metaplasia

kribiforminen rakenne

Potilastapaukset

10.1 Rinta: fibroadenooma

Lähetetiedot

Tutkittavana on 35-vuotiaan naisen vasemmassa rinnassa ylämediaalisesti sijaitseva tuumori.

PAD-lausunto

Mikroskooppinäytteessä nähdään 14 mm läpimittainen tuumori, joka rajoittuu tarkkarajaisesti ympäristöönsä. Tuumorin ulkopuolella todetaan normaaleja lobuluksia. Varsinaisessa tuumorissa nähdään sekä epiteliaalista että stromaalista komponenttia. Epiteelinen osuus näkyy litistyneinä rauhasina, joiden ympäristössä on löyhää väliainetta ja sukkulamaisia fibroblasti-tyyppisiä soluja. Mitään merkittävää atypiaa ei nähdä eikä myöskään mitosiaktiiviteettia. Kysymyksessä on hyvänlaatuinen fibroadenooma.

PAD: Breast: Fibroadenoma

Check-list

- Tuumorin rajoittuminen normaalikudokseen tarkkaa
- Löyhä sidekudos
- Litistyneet rauhastiehyeet
- Ei atypiaa

10.2 Rinta: kystinen mastopatia

Lähetetiedot

39-vuotiaalla naisella on ollut oikean rinnan alaosassa jo 6 v. kiinteä kyhmy. Nyt kyhmy on poistettu polikliinisesti ja todetaan 1,5 cm läpimittainen pinnasta epätasainen kova kyhmy, joka kuitenkin näyttää hyvin rajoittuvan ympäristöönsä.

PAD-lausunto

Histologisessa tarkastelussa nähdään poikkeavaa rintakudosta. Osa tiehyistä on kystisesti laajentunut. Näitä verhoava epiteeli vaihtelee korkeudeltaan matalasta ja litistyneestä melko korkeaan lieriöepiteeliin. Kystien sisäpinnoilla nähdään myös paikoin apokriinista metaplasiaa. Muutamissa tiehyissä nähdään tiehytepiteelin proliferaatiota niin että epiteeli on muuttunut monikerroksiseksi. Lisäksi muutokseen liittyy fibroosi, jota esiintyy myös näytteessä olevissa lobuluksissa. Lobulusten alueella on myös lymfosyytti-infiltraatiota. Löydös on hyvänlaatuinen ja sopii rintarauhasen kystiseen mastopatiaan.

PAD: Fibrocystic disease (cystic mastopathy)

Check-list

- Fibroottinen rintakudos
- Kystat
- Apokriininen metaplasia
- Tiehytepiteelin hyperplasia
- Lievä krooninen tulehdus

10.3 Rinta: duktaalinen in situ karsinoma (DISC) (gradus II)

Lähetetiedot

50-vuotiaan naisen oikeassa rinnassa on todettu pieni kyhmy, josta on saatu paksuneulabiopsiassa vastaukseksi intraduktaalinen in situ karsinoma. Muutosalue on radiologialla merkitty langalla ja sen jälkeen resekoitu. Ensimmäisessä leikkauksessa on kuitenkin todettu, että tämä laaja-alainen muutos on ulottunut resektioreunoihin. Kasvaimen suurin läpimitta on ollut 6 cm. Epätäydellisen poiston vuoksi nyt on tehty laaja subkutaaninen mastektomia. Samassa yhteydessä plastiikkakirurgi on tehnyt potilaalle nk. välittömän rekonstruktion.

PAD-lausunto

Makroskooppinen tutkimus: Rintapreparaatti on kooltaan 16 x 12 x 3 cm. Sen keskellä todetaan kiinteämpi alue. Näytteet kiinteästä alueesta kohti resektioreunaa.

Mikroskooppitutkimus: Näytteessä nähdään rasvaa, sidekudosta sekä laajentuneita epäsäännöllisiä tiehyitä, joiden epiteeli on proliferoitunut. Epiteelin proliferaatio on paikoin kribriformista (seulamaista) ja paikoin pieniä papillaarisia rakenteita muodostavaa. Soluissa on suurentuneet tumat ja näissä 1-2 pienehköä, melko prominoivaa tumajyväästä. Mitooseja nähdään myös. Muutaman tiehyeen sisällä nähdään vähäistä nekrotisoitumista. Kysymyksessä on intraduktaalinen carcinoma in situ -muutos, joka on vaikeusasteeltaan pahimmillaan kohtalainen. Invasiiviseen kasvuun viittaavaa ei todeta. Muutos työntyy aivan lähelle vihreällä tussilla merkittyä resektioreunaa niin että tervekudosmarginaalia on alle 1 mm verran.

PAD: Breast: Intraductal carcinoma in situ, grade II

Check-list

- Intraduktaalinen proliferaatio
- Proliferoituneen solukon monotoninen solukuva
- Kribriforminen yleisrakenne
- Mikropapillaariset rakenteet
- Mitoosit
- Ei invaasiota

10.4 Rinta: invasiivinen duktaalinen karsinooma (gradus II)

Lähetetiedot

88-vuotias nainen on havainnyt kyhmyä vasemmassa rinnassaan. Se sijaitsee mamillan takana ja vetää mamillaa kuopalle. Mammografiassa todetaan 3cm halkaisijaltaan oleva spikulainen tuumori, josta paksuneulabiopsiassa todetaan infiltratiivinen duktaalinen karsinooma. Potilaan korkean iän ja muiden sairauksien vuoksi tehty vasemman rinnan ablaatio. Vartijaimusolmukkeissa ei todeta metastaasia, joten kainalon tyhjennystä ei tehty.

PAD-lausunto

Tutkittavana on näyte rinnan tuumorista. Marginaalit eivät ole mukana näytteessä. Esiin tulee sidekudosstrooman joukossa invasiivisena kasvavaa karsinoomaa, jossa tubulusmuodostus on kohtalaista, tuma-atypia on kohtalaista ja mitooseja nähdään 9/10 HPF. Kyseessä sopii olemaan kohtalaisesti erilaistunut, infiltratiivinen duktaalinen karsinooma. Karsinooman joukossa on joitain benignejä tiehyitä. Kasvaimen reunoilla on joitain tiehyitä, joissa nähdään in situ -karsinoomaa.

Ennustetekijämäärityksissä todetaan kasvainsolujen olevan estrogeeni- ja progesteronireseptorin suhteen positiivisia ja Her2neun suhteen negatiivisia. Proliferaatio (Ki-67) on 20 %.

PAD: Breast: Infiltrating ductal carcinoma, grade II

Check-list

- Invasiiviset karsinoomasolut
- Tubulusrakenteet
- Kohtalainen atypia
- Mitosit
- In situ -komponentti

invasiivinen= infiltroiva

10.5 Rinta: invasiivinen lobulaarinen karsinooma (gradus III)

Lähetetiedot

52-vuotiaalla naisella on vasemmassa rinnassa iso kuvantamistutkimuksissa malignilta näyttänyt tuumori. Vasemmassa kainalossa kookkaat metastaasisuspektit imusolmukkeet. Näytteenä on pala tuumorista sekä imusolmukkeenäytteet.

PAD-lausunto

Makroskooppinen tutkimus: Vasemman rinnan resekaatti oli kooltaan 19 x 14 x 3 cm. Siinä todettiin makroskooppisesti 3 cm läpimittainen tuumori.

Rintanäytteessä nähdään 3,8 cm läpimittainen invasiivinen karsinooma. Karsinooma ei muodosta rauhasrakenteita vaan invasoi indian files -solujonoina, jotka esiintyvät usein tiehyiden tai verisuonten ympärillä pyörteisenä targetoideina rakenteina. Tuma-atypia on kohtalaista. Mitooseja lasketaan 27/10HPF (high power field, suuren suurenoksen näkökenttä). Tuumorin ulkopuolella nähdään imuteissä kasvainsolukkoa. Kysymyksessä on invasiivinen lobulaarinen karsinooma gradus II. Lisäksi näytteessä nähdään jonkin verran lobulaarista in situ -komponenttia. Kahdessa imusolmukkeessa nähdään metastasointia.

PAD: Breast: Infiltrating lobular carcinoma, grade II
Lymph node: Metastatic carcinoma

Check-list

- Invasiivinen kasvu
- Karsinoomasolujen jonomuodostus (indian files)
- Pyörteiset rakenteet (targetoid)
- Tuma-atypia
- Mitoosit
- In situ -komponentti
- Imutiekasvu

Tehtävät

Ovatko väittämät oikein vai väärin? Korjaa väärät väittämät.

Fibroadenooma esiintyy useimmiten nuorilla, alle 30 -vuotiailla naisilla.

Fibrokystinen muutos on yleensä benigni.

Jos tiehyiden reunoilta on erotettavissa myoepiteelisoluja kyseessä on todennäköisesti invasiivinen karsinooma.

Lobulaarinen karsinooma on tiehytperäinen rintasyöpä.

Seulamainen kasvainsolukko on tyypillistä intralobulaariselle karsinoomalle.

Targetoid -rakenteet ovat tyypillisiä lobulaariselle karsinoomalle.

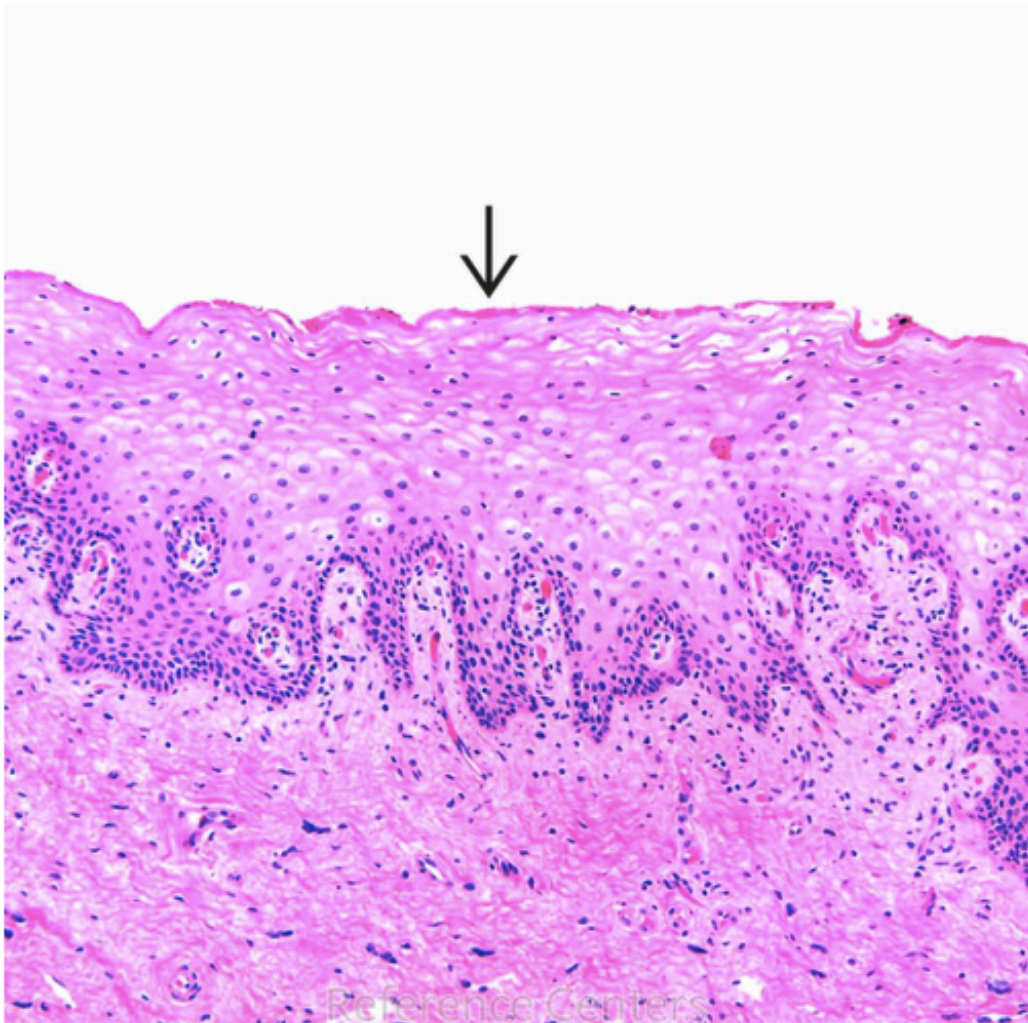
Indian files -solujonot muodostuvat karsinoomasoluista ja ovat tyypillisiä lobulaariselle karsinoomalle.

Kystisellä mastopatialla on usein tapana malignisoitua ja lähettää etäpesäkkeitä.

Fibroadenooman tyypillisiä löydöksiä ovat tuma-atypia, litistyneet rauhaset ja limamainen stroomasolukko.

DISC on rintasyövän esiaste.

Mi 18 & 19: Synnyttimet (ei hll)



Normaali emättimen seinämä

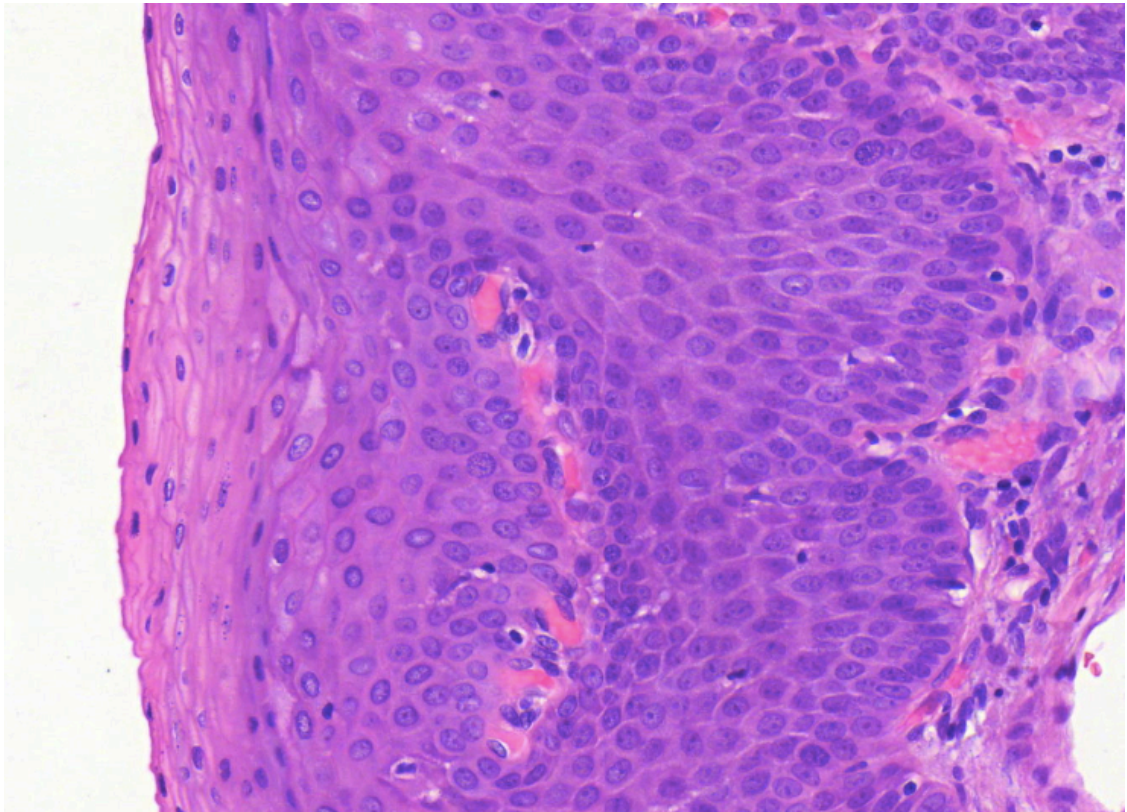
- Seinämä koostuu neljästä kerroksesta:
 - Limakalvo eli mucosa
 - Epiteeli on **ei-keratinisoituvaa kerrostunutta levyepiteeliä**
 - Lamina propria
 - Lihaskerros
 - Adventitia
 - Verisuonitus ja hermot

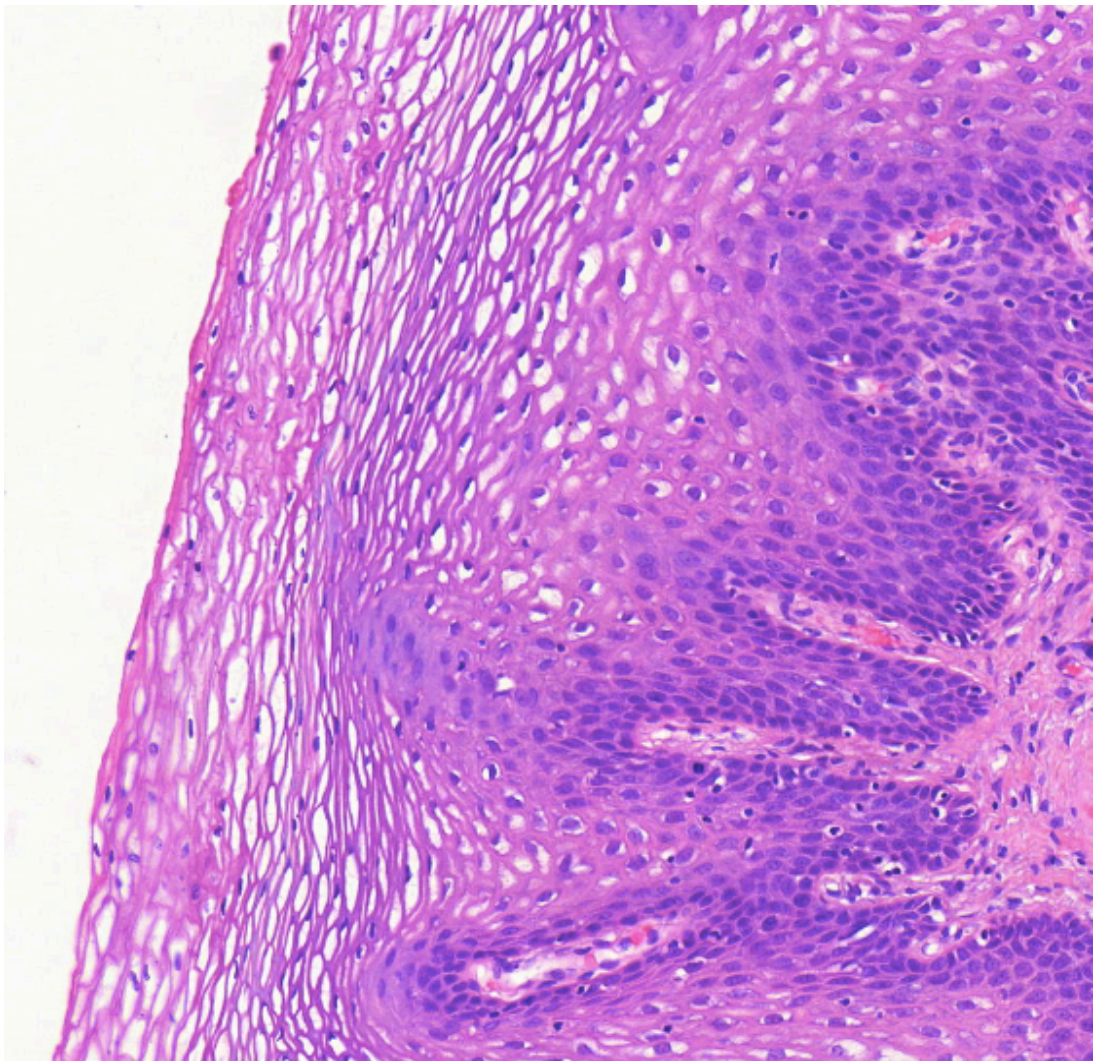
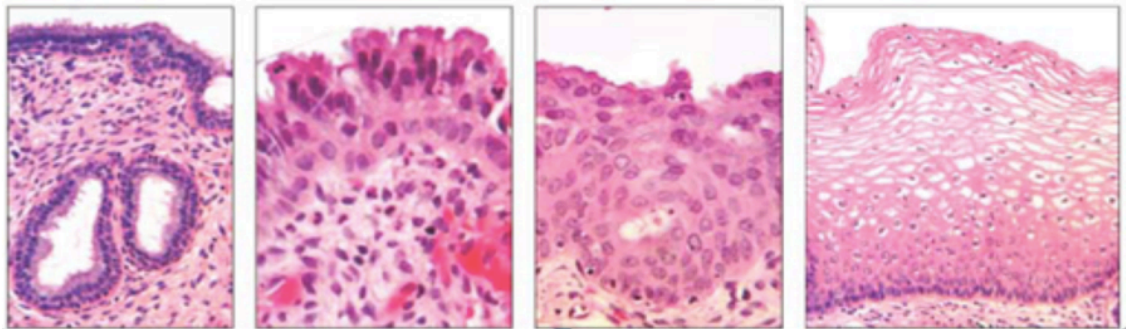
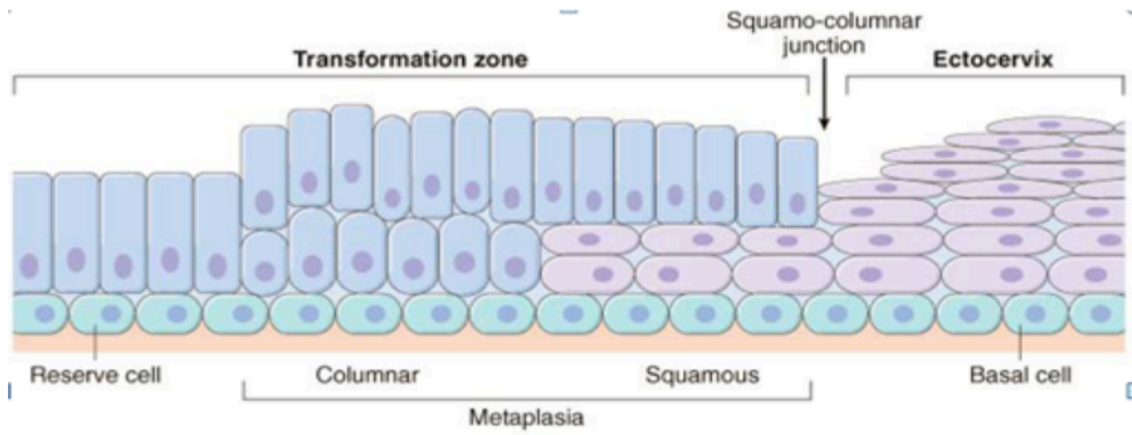
kuva: pathology reference center

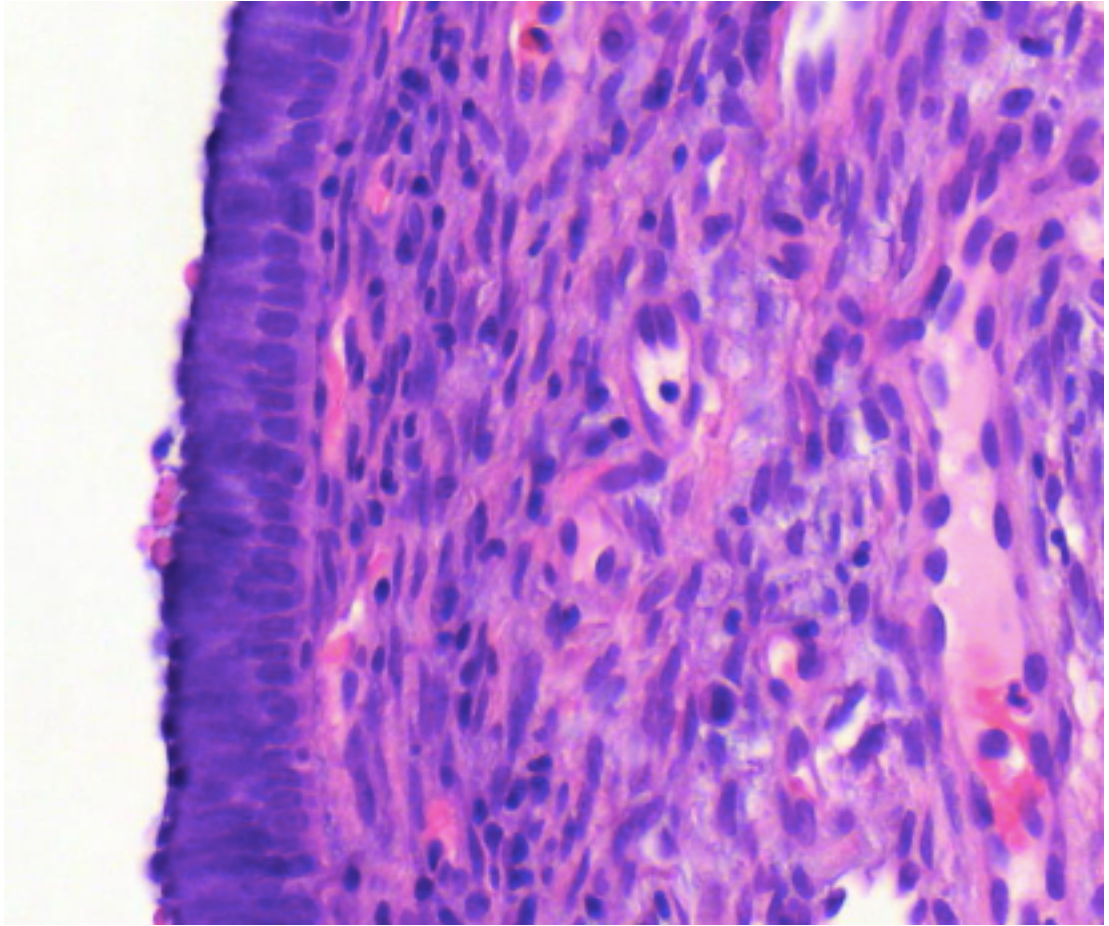
Normaali kohdunkaula

- **Anatomisesti** voidaan erottaa kaksi aluetta:
 - Portio = kohdunnapukka = kohdunkaulan emättimeen ulottuva alue
 - Epiteeli vaihtuu **lieriöepiteeliksi** -> väliin syntyy muuntumisalue, jossa nähdään metaplastista levyepiteeliä

- Metaplasia on tässä tapauksessa täysin normaalia, mutta kohdunkaulan solumuutokset esiintyvät tyypillisesti muuntumisalueella (esim. HPV infektoi metaplastisen levyepiteelin basaalisoluja)
- Junktiolla tarkoitetaan metaplastisen levyepiteelin ja lieriöepiteelin raja-aluetta
- Kaulakanava = portion ja kohdun sisäsuun välinen osa
 - Epiteeli jatkuu lieriöepiteelinä

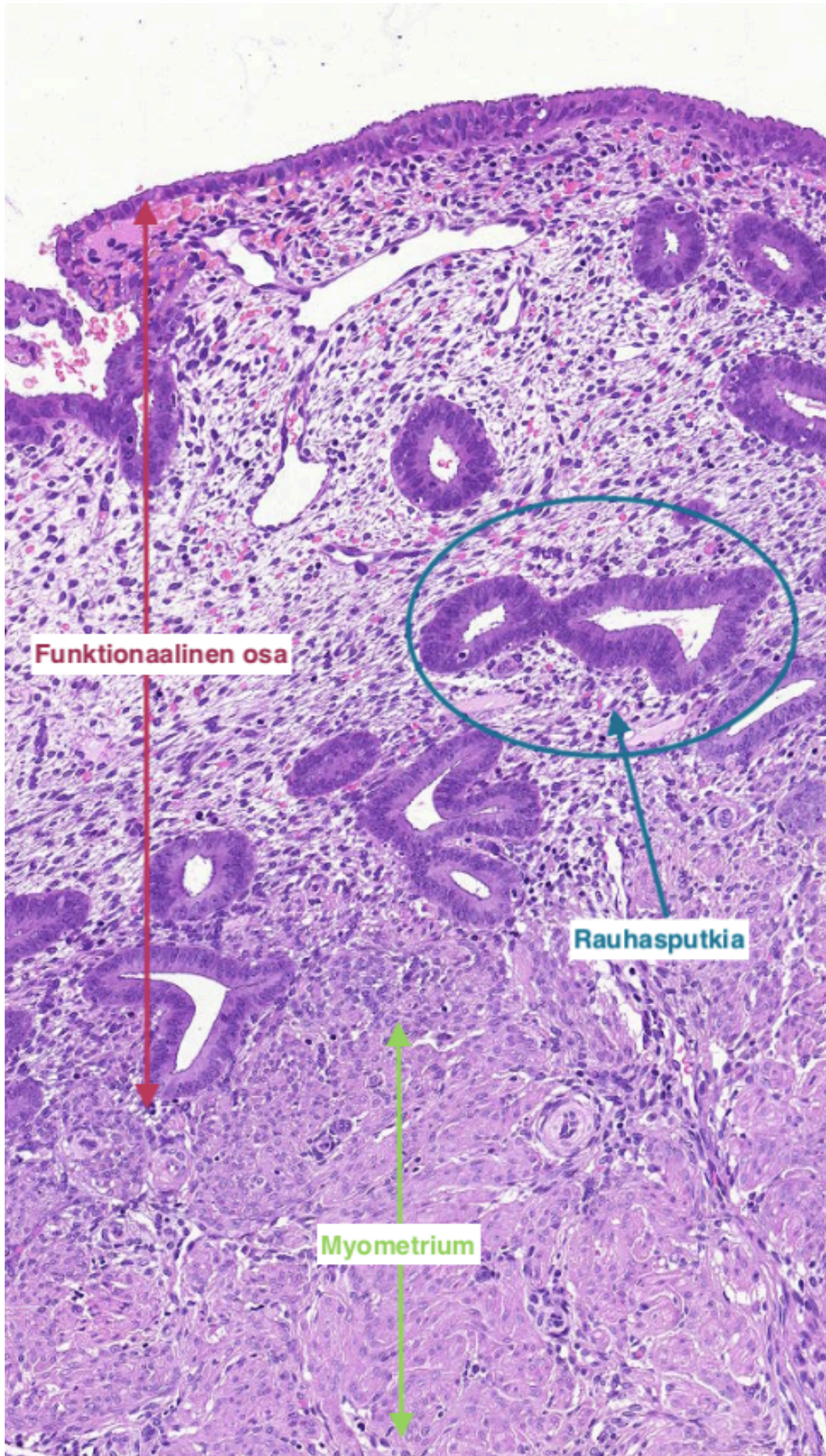






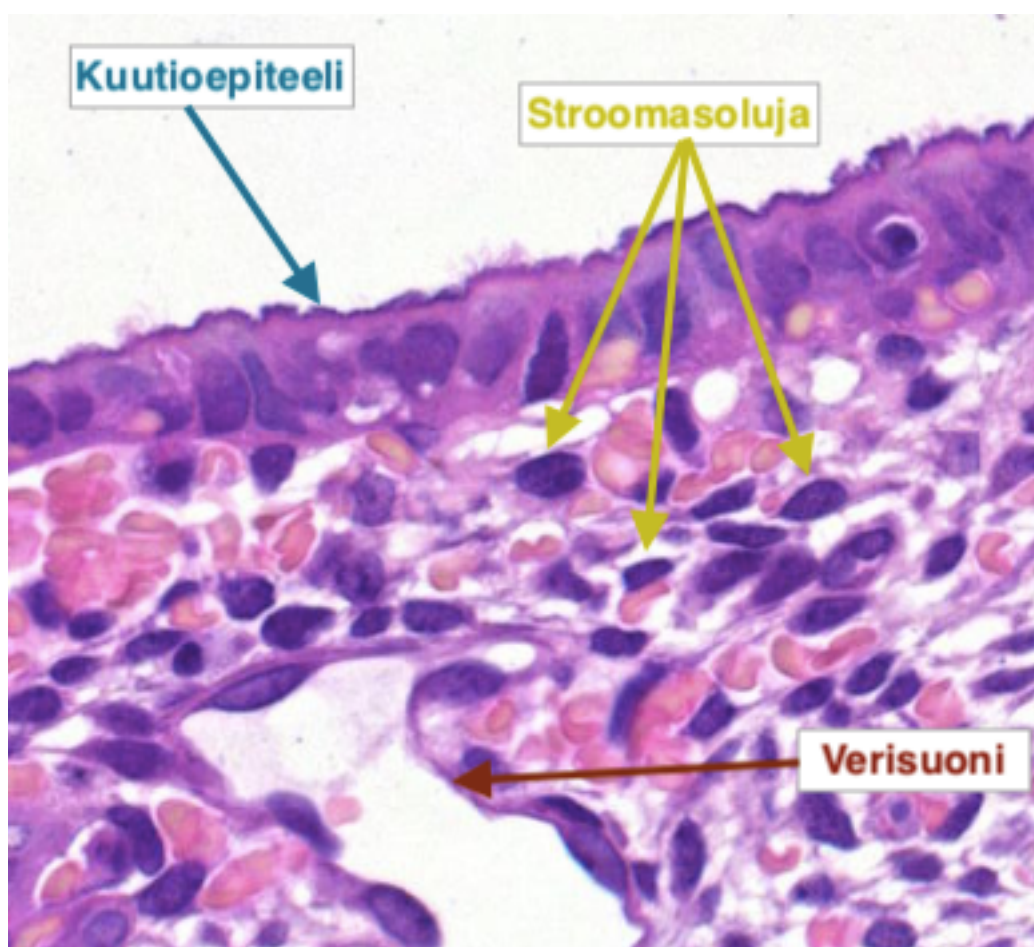
kuva luentodiat synnytelinten patologia I

Normaali kohdun limakalvo
(endometrium)

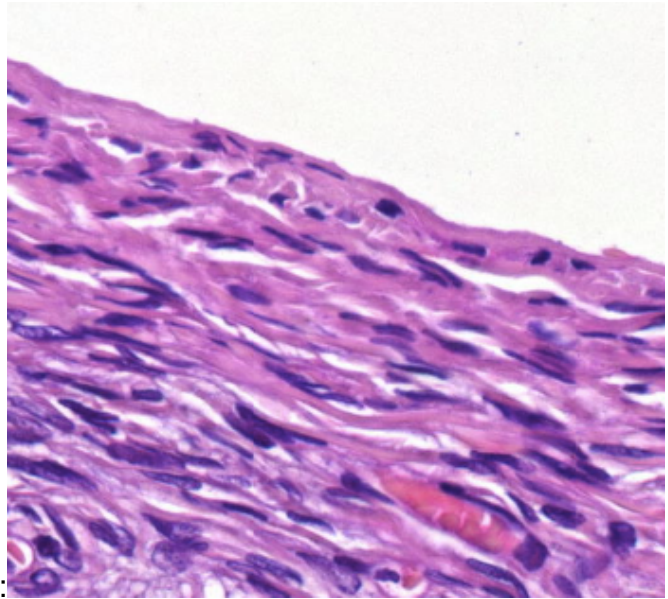


- Endometriumin kerrokset (lumenista katsottuna)
 - funktionaalinen osa, joka reagoi sukupuolihormoneille
 - kuutioepiteeli
 - rauhasputkia
 - funktionaalisesti aktiivinen strooma
 - verisuonia
 - basaalin osa
 - endometrium uusiutuu basaalisesta osasta kuukautiskierron mukaan
 - myometrium
 - lihaskerros

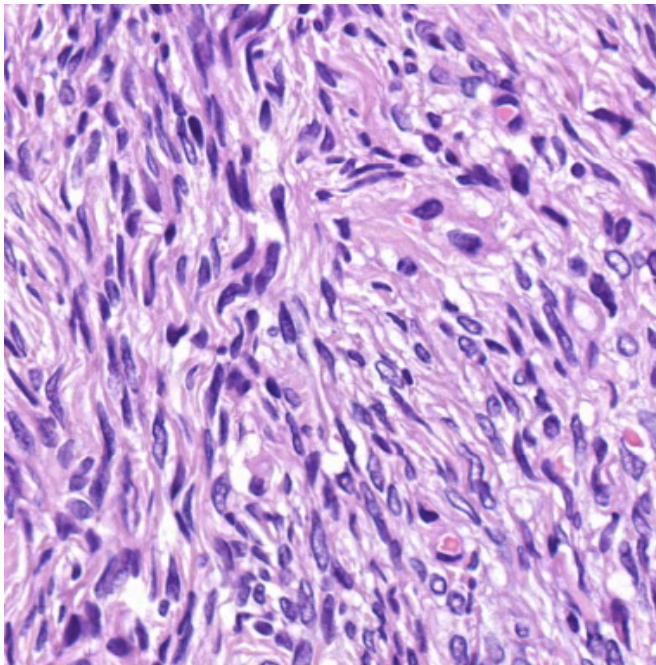
Kuvissa endometriumin proliferatiivinen vaihe



Normaali munasarja

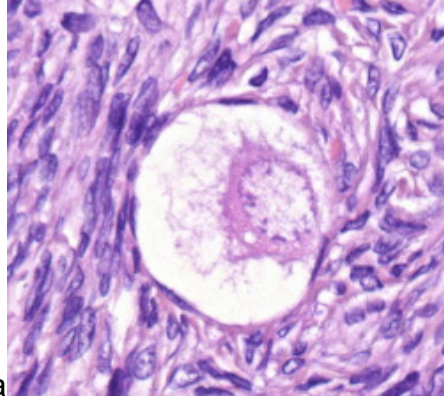


- Koostuu kolmesta osasta:
 - Pintaepiteeli
 - Kuutio- ja levyepiteelistä muodostuva ituepiteeli (solunetistä tää tieto onko ok?)

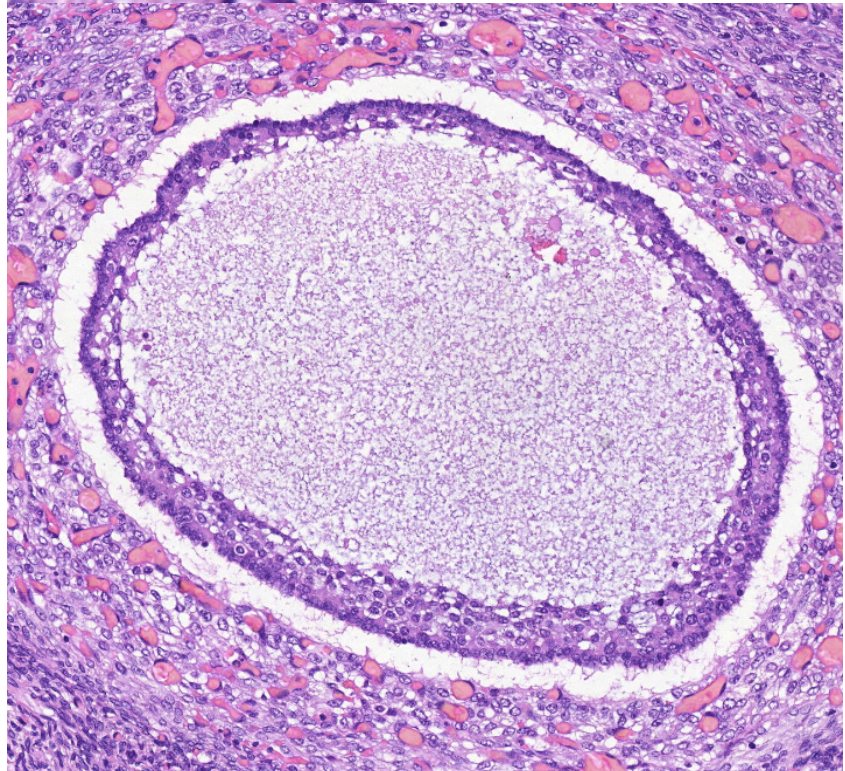
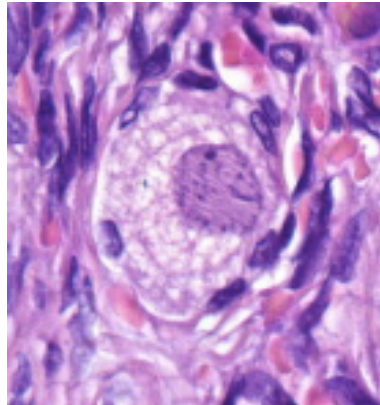


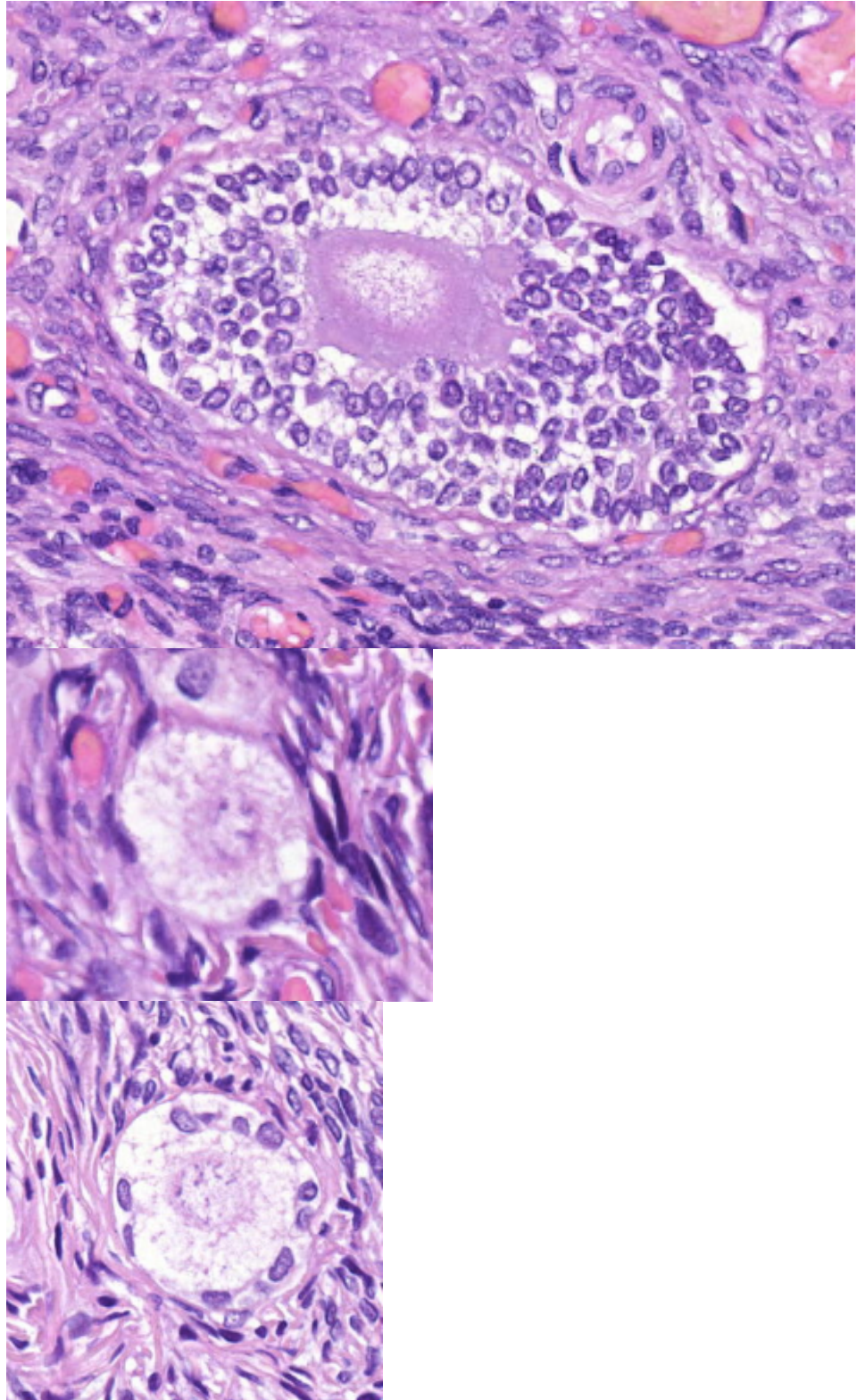
- Strooma
 - Stroomasolut = "fibroblastien kaltaiset solut"

- Itusolut
 - Kehityksen eri vaiheissa olevia



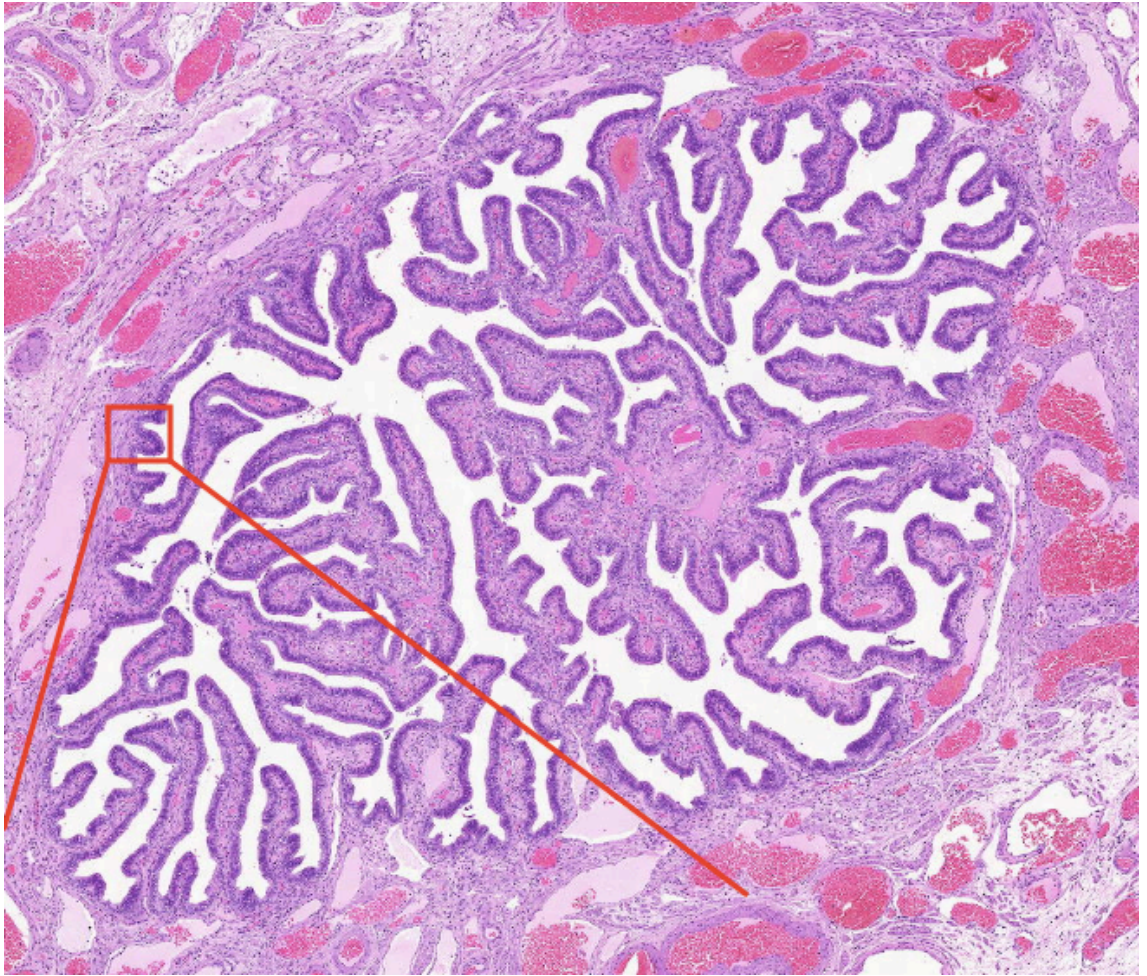
follikkeleita

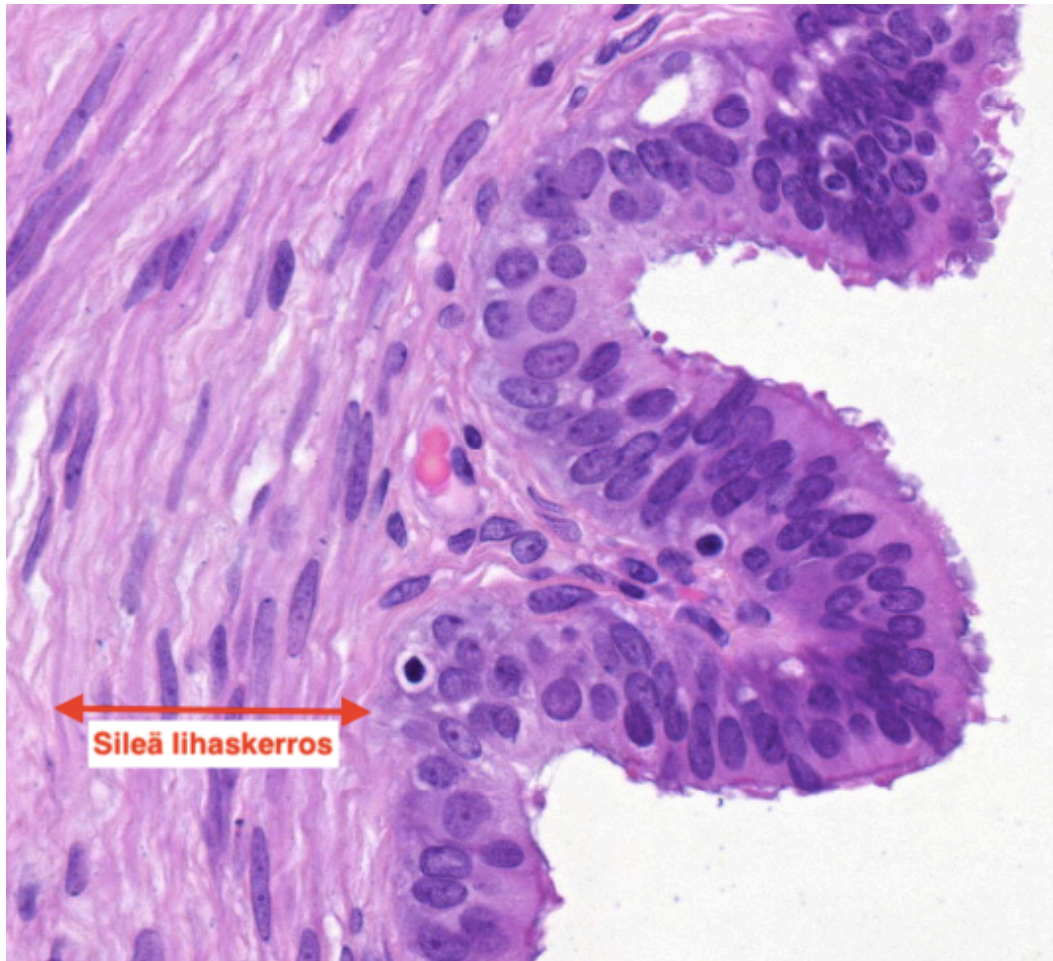




Normaali munanjohdin

- Poimuttunut ja papillarisia rakenteita muodostava limakalvo, jossa yksinkertainen lieriöepiteeli
 - Epiteelissä värekarvallisia ja sekretorisia soluja
- Sileän lihaskerroksen supistelu ja värekarvojen liikkeet helpottavat oosyytin kulkua





Potilastapaukset Mi 18

Tähän elinryhmään kuuluvat myös näytteet: 1.2; 2.6; 2.7; 3.3; 3.5; 3.8

14.1 Kohdunkaula: polyyppi

Lähetetiedot

77-vuotiaalla naisella on todettu gynekologisen tutkimuksen yhteydessä kohdunsuusta pilkkistävä pullistuma, joka on poistettu näytteeksi.

PAD-lausunto

Makroskooppisesti todetaan löyhärakenteinen, 1 cm läpimittainen, varrellinen, polypottinen muutos.

Mikroskooppisesti todetaan kystisiä tiehyitä sisältävä polyyppi. Tiehyitä verhoava epiteeli on matalaa, inaktiivista. Tiehyiden välissä on löyhää sidekudostroomaa. Löydös vastaa hyvänlaatuaista kervikaalista polyypia.

PAD: Uterine cervix: Polyp

Check-list

- Löyhä, polyypimainen yleisrakenne
- Yksirivisen epiteelin verhoamat kystiset tiehyeet
- Tiehyiden välissä löyhä strooma

14.2 Kohdunkaula: Kerrostuneen levyepiteelin HSIL-muutos

Lähetetiedot

21-vuotias nainen, jolla gynekologisessa irtosolututkimuksessa high grade SIL. Tehty kolposkopia, jossa todetaan junktioalueella etikkavaaleutta ja jodinegatiivisuutta. Näiltä alueilta otetuissa biopsioissa on todettu HSIL. Nyt tehty LEEP-konisaatio, josta tutkittava näytepalaa.

PAD-lausunto

LEEP-konus on hopeamerkitty ja jaettu 12 osaan. Näytteenä on 3 kudospalaa.

Histologisesti todetaan konuspaloja, joiden reunalla tavataan sähkösilman aikaansaamaa polttoartefaktia ja hopeasakkaa. Leikkeiden toista reunaa verhoaa säännöllinen kerrostunut levyepiteeli ja toista reunaa kervikaalinen lieriöepiteeli. Junktioalueella levyepiteelin kypsyminen on häiriintynyt. Epäkypä solukko nousee selvästi yli epiteelin puolenvälin. Mitoottinen aktiviteetti on lisääntynyt ja patologisia mitoosikuvioita tavataan. Joissakin pinnallisissa soluissa tavataan parakeratoosia. Kyseessä on kerrostuneen levyepiteelin HSIL-muutos (keskivahva dysplasia). Rungas mitoosikuvioiden määrä ja patologiset mitoosit viittaavat aktiiviseen taudinkuvaan. Muutosalue ei ulotu näytepalojen reunaan.

PAD: Uterine cervix: High grade squamous intraepithelial lesion (HSIL)

Check-list

- Junktioalueen epiteelisolujen atypia ja järjestäytymisen häiriö, joka ulottuu epiteelin keskikolmanneksen alueelle
- Mitoosit basaalisien solukerroksen yläpuolella
- Patologiset mitoosikuviot

14.3 Kohdunkaula: Levyepiteelikarsinooma

Lähetetiedot

48-vuotias nainen on hakeutunut gynekologin hoitoon ylimääräisen verisen vuodon vuoksi. Statuksessa todetaan tynnyrimäinen, vuotava kerviks. Näytteet Wertheim-leikkauksesta.

PAD-lausunto

Laboratorioon on lähetetty kohtu adnekseineen ja lantion imusolmukkeita. Tässä on näytteenä pala portiosta.

Histologisesti todetaan kerviksin seinämässä infiltratiivisesti kasvava, pahanlaatuinen kasvain. Se muodostaa infiltratiivisia saarekkeita. Soluvälisilloja tavataan. Vähäistä keratiinimuodostusta esiintyy. Paikoin nähdään pieniä nekroosialueita. Kasvainsolukkoa nähdään useissa kohdin myös imuteissä. Histologinen kuva vastaa kohtalaisesti (gradus II) erilaistunutta kohdun levyepiteelikarsinoomaa.

PAD: Uterine cervix: Squamous cell carcinoma

Check-list

- Kasvainsolukon järjestäytyminen ja saarekemainen kasvutapa
- Keratiinia sisältävät solut
- Kasvainsolukkoa ympäröivä voimakas lymfaattisten solujen infiltraatti
- Imutieinvaasio

14.4 Endometrium: Adenokarsinooma

Lähetetiedot

77-vuotias rouva, joka hakeutunut tutkimuksiin postmenopausaalisen vuodon vuoksi. Endometriumbiopsiassa on todettu karsinooma, joka on hoidettu kohdunpoistoleikkauksella.

PAD-lausunto

Makroskooppisesti tutkittavana on hysterektomiapreparaatti. Tässä on näyte kohdun korpusosan kudoksesta.

Histologisesti todetaan leikkeiden reunalla matalaa, atrofista endometriumia. Keskosassa nähdään rauhasrakenteita muodostavaa, tiivistä, solukuvaltaan aktiivista solukkoa. Solut ovat pakkautuneet useisiin kerroksiin ja rauhaset ovat pakkautuneet toisiaan vasten. Mitoottinen aktiviteetti on lisääntynyt. Rauhaset työntyvät invasiiviseen tapaan pinnalliseen myometriumiin. Kasvain koostuu pääasiassa rauhasrakenteista, joten kyseessä on hyvin erilaistunut (gradus I) endometriumista lähtöisin oleva adenokarsinooma.

PAD: Endometrium: Adenocarcinoma, grade I

Check-list

- Kasvainsolukon ero reuna-alueen matalaan, inaktiiviseen endometriumiin
- Kasvainsolukon invaasio myometriumin lihassäikeiden väliin

14.5 Rektum: Endometrioosi

Lähetetiedot

43-vuotias nainen, jolla hankalia, kuukautiskiertoon liittyviä kipuja. Laparoskopiasa todetaan runsaasti kiinnikkeitä ja endometrioosiin sopiva muutos. Näytteenä on pala rektumin muutosalueelta.

PAD-lausunto

Makroskooppisesti todetaan rektumin seroosapinnalla sidekudosrikasta kudosta

Histologisessa tutkimuksessa rektumin limakalvo on varsin säännöllinen. Lihaskerroksessa ja seroosan rasvassa on pesäkkeitä, joiden keskellä tavataan erikokoisista endometriumtyyppisistä yhdenmukaisen lieriöepiteelin reunustamista rauhasista ja löyhästä sukkulamaisesta stroomasta muodostunut alue. Varsinkin seroosassa on verenvuotoa ja sidekudoslisää. Löydös vastaa rektumin endometrioosia.

PAD: Rectum: Endometriosis

Check-list

- Endometriosipesäkkeiden proliferatiivinen rauhasepiteeli
- Rauhasrakenteita ympäröivä löydä strooma, jonka rakenne vastaa endometriumien stroomaa
- Hemorragia ja hemosideriini

Potilastapaukset Mi 19

14.6 Munanjohdin: Tuubaraskaus

Lähetetiedot

32-vuotias nainen. Viimeiset kuukautiset 8 vk sitten, raskaustesti positiivinen. Hakeutuu hoitoon verisen vuodon ja äkillisesti alkaneiden vatsakipujen vuoksi. Ultraäänitutkimuksessa kohtuontelossa ei sikiökaikua. Sen sijaan ultraäänitutkimuksessa epäily ekstrauteriinisestä tuubagraviditeetista. Laparoskooppisesti poistettu vasen tuuba.

PAD-lausunto

Makroskooppisessa tarkastelussa nähdään ödeeminen munatorvi, jonka sisällä on verta.

Histologisessa tutkimuksessa tuuba on laajentunut ja seinämää verhoavat villukset ovat lähes kauttaaltaan tuhoutuneet. Lumenissa on hematooma. Toisella reunalla, tuuban seinämään liittyen, nähdään hyvin säilyneitä korionvilluksia. Sikiöperäistä kudosta näytepaloissa ei tavata. Hedelmöittyneestä munasolusta peräisin olevat istukan villusrakenteet varmistavat, että kyseessä on tuubagraviditeetti.

PAD: Fallopian tube: Tubal pregnancy

Check-list

- Tuuban yleisrakenne, jossa villukset puuttuvat lähes täysin
- Korionvillukset, joissa nähdään hyvin säilyneitä trofoblastisoluja

14.7 Ovario: Seroosi kystadenooma

Lähetetiedot

54-vuotiaalla naisella on löytynyt gynekologin tutkimuksessa oikeaan ovarioon liittyvä resistenssi. Ultraäänessä todetaan monilokeroinen kystinen muutos, jossa ei Doppler-analyysin mukaan patologista verenkiertoa. Leikkauksessa on poistettu kohtu ja munasarja. Näytteenä munasarjan kystinen muutos.

PAD-lausunto

Makroskooppisesti todetaan 7 cm läpimittainen monilokeroinen kystinen tuumori, jossa kystaonteloiden sisällä on kirkasta nestettä. Kystiin ei liity papillaarisia rakenteita.

Histologisessa tutkimuksessa todetaan yksirivisen matalan epiteelin verhoamia kystaonteloita. Epiteelisolukko on säännöllistä ja solujen järjestäytyminen hyvä. Mitoottista aktiiviteettia ei tavata. Kystien seinämä koostuu löyhästä sidekudoksesta. Joissakin yksittäisissä kystarakenteissa tavataan hieman korkeampaa, värekarvallista, epiteeliä. Näytepalojen reunalla on ovariodokusta ja jäänteitä arpeutuneista keltarauhasista.

PAD: Ovary: Serous cystadenoma

Check-list

- Hyvänlaatuiselle kystadenoomalle tyypillinen yksirivinen epiteeli, värekarvat
- Soluatyypin puuttuminen
- Mitoosien puuttuminen
- Kystien välissä oleva sidekudosrikas seinämä
- Kasvaimen välitön yhteys munasarjaan

14.8 Ovario: Seroosi karsinooma

Lähetetiedot

48-vuotias nainen, joka hakeutunut hoitoon vatsan turvotuksen ja epämääräisen vatsakivun vuoksi. Ultraäänitutkimuksessa todettu oikeassa ovariossa kookas kystinen tuumori, jossa Doppler-kuvauksessa patologinen verenkierto. Ultraäänitutkimuksessa todetaan myös askitesnestettä. Ovariokarsinoma-diagnoosi varmistuu jääleiketutkimuksessa.

PAD-lausunto

Näytteenä oikean ovarion kasvainta. Makroskooppisesti todetaan 9 cm läpimittainen ovarion kystinen tuumori. Kystan seinämissä on papillaarisia kohoumia ja paikoin nähdään nekroottisia kudosalueita.

Histologisessa tutkimuksessa nähdään kystisiä ja papillaarisia rakenteita, joita verhoaa vahvasti atyyppinen epiteelisolukko. Soluja esiintyy monessa kerroksessa, solukon polariteetti on häiriintynyt ja solukoko vaihtelee. Soluissa on usein kookkaat nukleolit. Mitoottinen aktiviteetti on vilkas ja patologisia mitosikuvioita nähdään. Kasvainsoluryhmät työntyvät invasiiviseen tapaan sidekudoksen joukkoon. Osittain kasvainsolukko kasvaa mattomaiseen tapaan, solidisti, rakenteita muodostamatta. Psammomakappaleita ei esiinny. Kyseessä on ovarion seroosi karsinoma, jonka erilaistumisaste huono.

PAD: Ovary: High-grade serous carcinoma

Check-list

- Vahvasti atyyppiset kasvainsolut
- Järjestäytyminen vaihtelee solidista papillaariseen kasvutapaan
- Invasiivinen kasvu on joskus hankalasti arvioitavissa, selvemmin nähtävissä epätarkkarajaisena kasvuna kasvaimen reuna- alueilla

14.9 Ovario: Kypsä teratooma

Lähetetiedot

22-vuotias nainen on joutunut vatsakipuun vuoksi sairaalaan. Tutkimuksessa todetaan vasempaan ovarioon liittyvä 8 cm tuumori, joka poistettu laparatomiassa.

PAD-lausunto

Makroskooppisessa tutkimuksessa todetaan 8 cm läpimittainen kystinen kasvain, jonka sisällä on talia, hiuksia ja yksi hammas.

Histologisessa tutkimuksessa todetaan monen tyyppisiä, kypsää kudosta edustavia rakenteita. Tavataan kerrostunutta levyepiteeliä, josta osaan liittyy ihon apuelimiä kuten hikirauhasia ja talirauhasia. Sen lisäksi nähdään rustoa, sileää lihasta sekä mahan limakalvoa. Levyepiteelin reunalla on alue, jossa on makrofageja, hemosideriinipigmenttiä ja joitakin jättisoluja. Tämän alueen alla on myös jonkin verran rasvakudosta. Myös kookkaita verisuonia tavataan.

Yhteenveto: Histologinen kuva vastaa kypsää teratoomaa. Tällaisia kasvaimia kutsutaan usein dermoidikystaksi silloin kun niissä on ainoana komponenttina kypsää ihoa.

PAD: Ovary: Mature teratoma

Check-list

- Erilaisia kudskomponentteja, jotka sijaitsevat epämääräisesti järjestäytyneinä
- Kaikki kudokset koostuvat vain kypsistä, täysin erilaistuneista komponenteista

14.10 Endometrium: Tuulimuna

Lähetetiedot

32v. naisella 12. raskausviikko. Veristä vuotoa. Kohtuontelossa ei ole sikiökaikua. Kaavintasaalis on lähetetty tutkittavaksi.

PAD-lausunto

Makroskooppisessa tutkimuksessa todetaan istukan fragmentteja ja joitakin kalvorakenteita mutta ei sikiöperäistä materiaalia.

Histologisessa tutkimuksessa nähdään hydrooppisesti laajentuneita korionvilluksia, joiden sisältä puuttuu verisuonitus. Osittain villukset ovat kookkaita ja niissä tavataan keskeistä degeneraatiota. Korionvillusten lisäksi näytteessä on desiduaalista kudosta ja sikiökalvoa. Kuva vastaa ns. tuulimunaraskautta. Vahva hydrooppinen degeneraatio herättää epäilyn myös partiellista molasta. Trofoblastisolukossa ei kuitenkaan esiinny atypiaa.

PAD: Endometrium: Ovum abortivum

Check-list

- Tutkittavana on kaksi erillistä näytettä. Alempana näytteenä on ovum abortivum, ylempänä on normaalia 20 raskausviikon ikäistä istukkaa
- Huomaa ero villusten koossa ja villusten verisuonissa ja niiden sikiön verenkiertoon kuuluvissa punasoluissa

Tehtävät

Mitä SIL tarkoittaa? Mikä sen aiheuttaa?

Mitä eri epiteelityyppejä synnytimelistä löytyy?

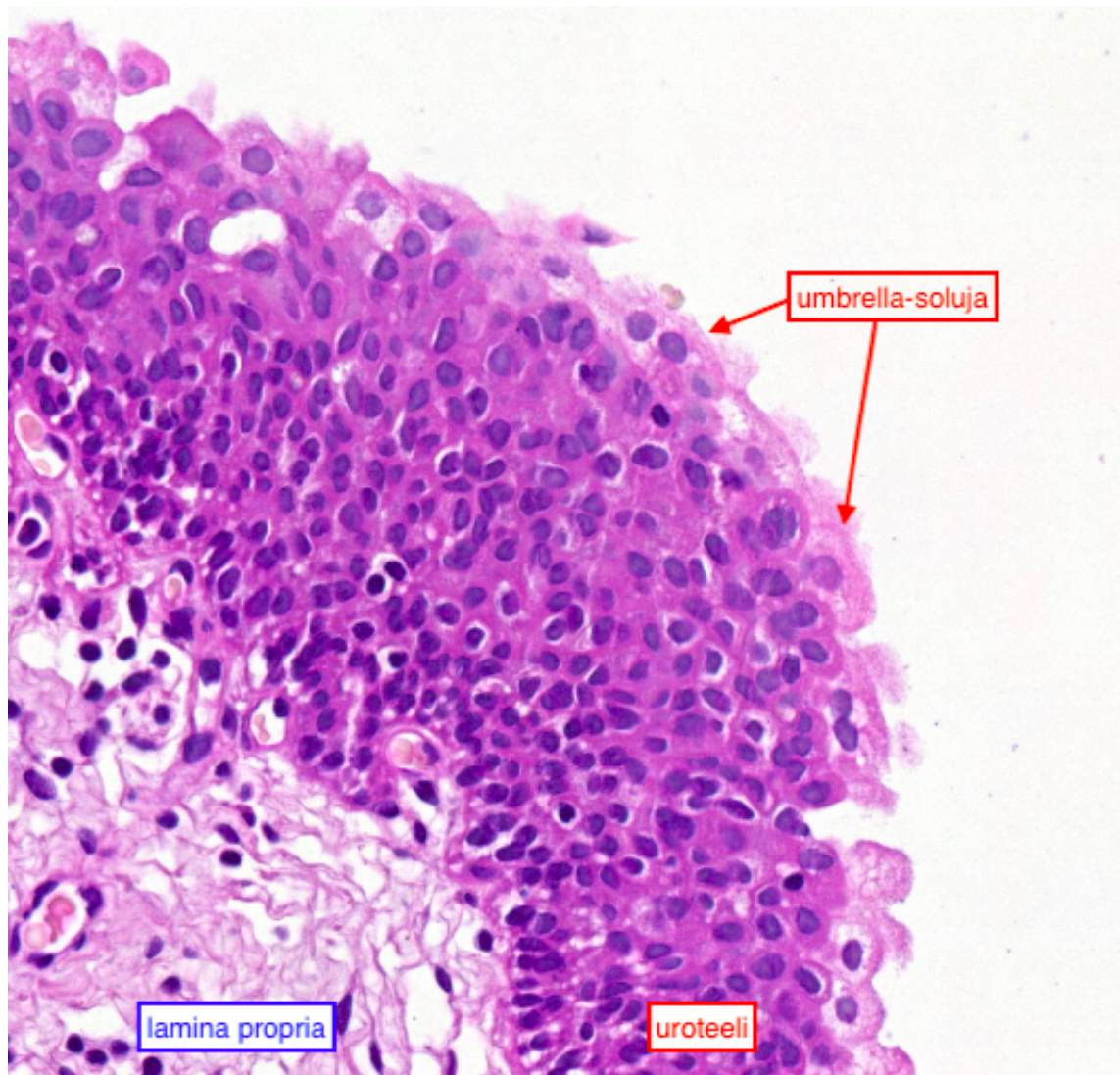
- Emättimen limakalvo:
- Kohdunkaula:
- Kohdun limakalvo:
- Munasarja:
- Munanjohdin:

Mi 20: Virtsatiet, rakko, eturauhanen ja kives (ei hll)

Normaali virtsarakko

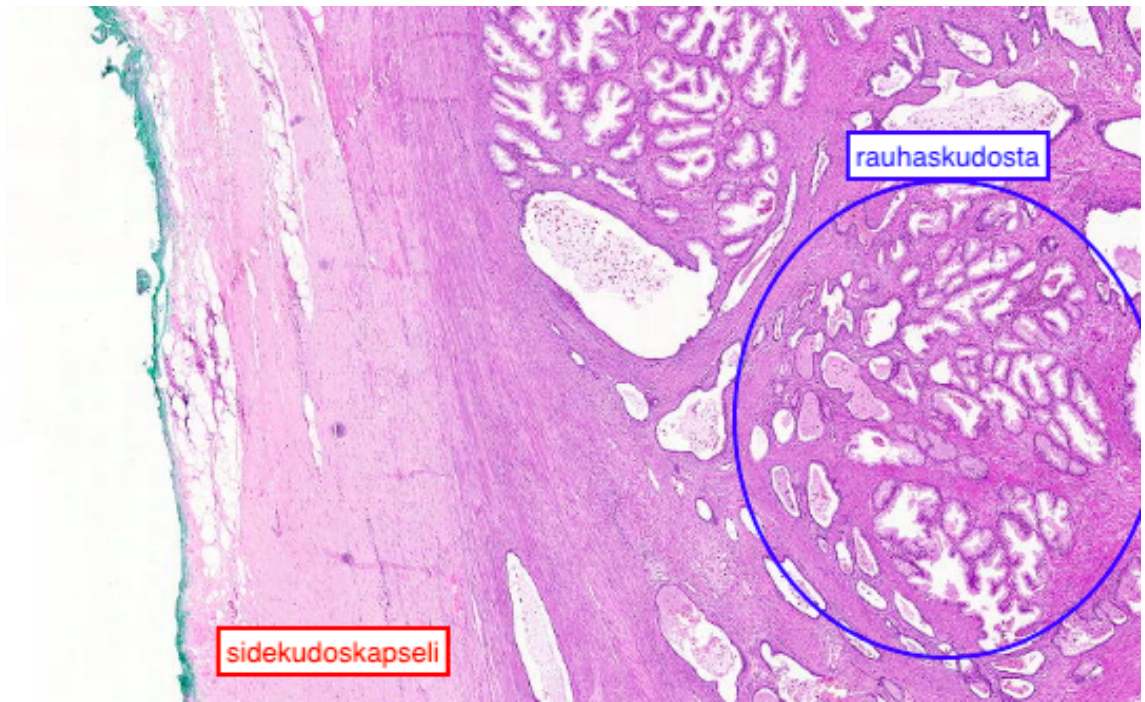
Virtsarakon kerrokset uloimmasta sisimpään ovat:

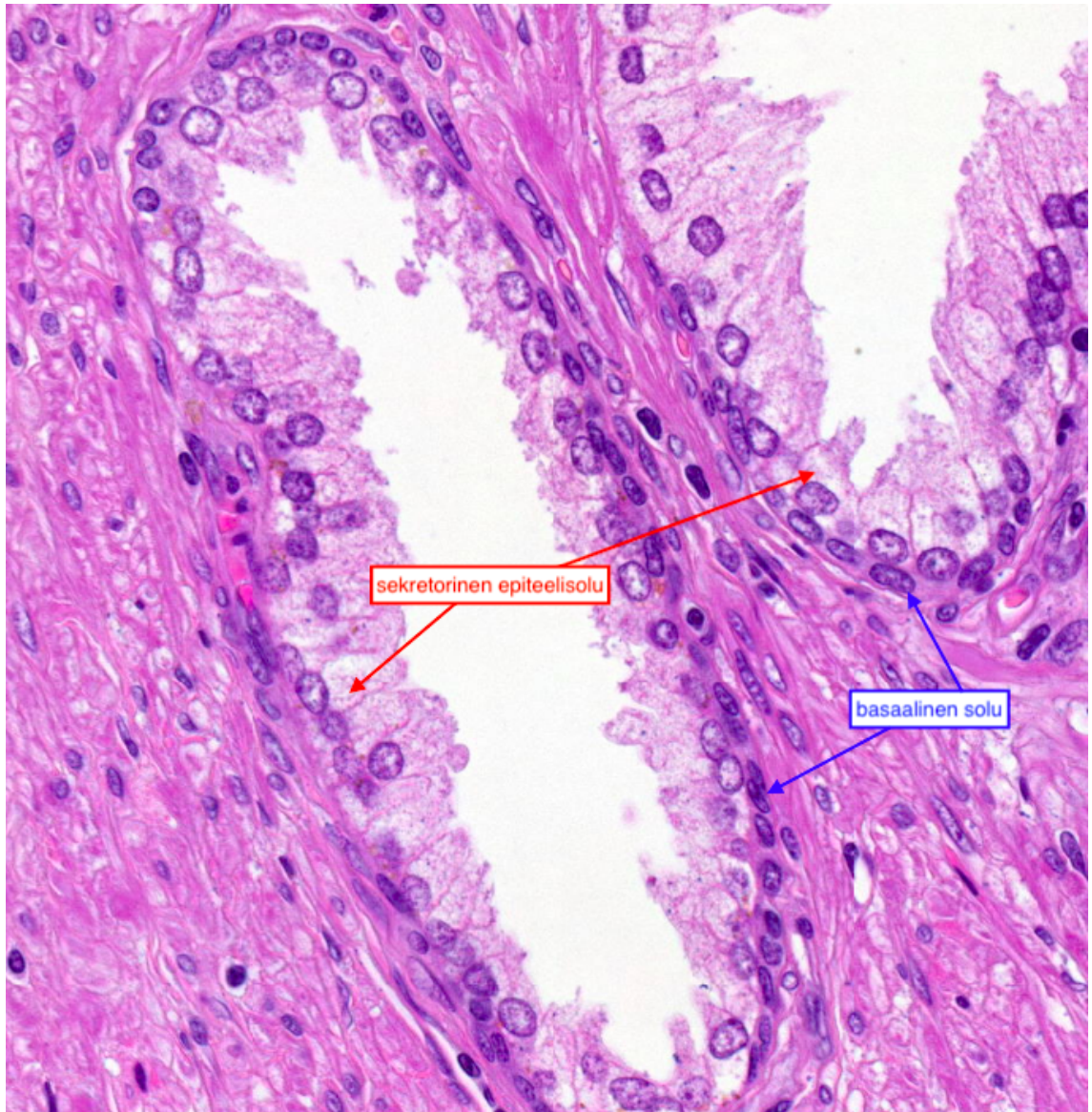
- uroteeli
 - välimuotoinen epiteeli, joka muodostuu 3-6 solukerroksesta
 - pinnalla ns. umbrella-soluja
- lamina propria
 - löyhää sidekudosta ja verisuonia
- submukoosa
- lihaskerros
 - kolme kerrosta: outer longitudinal, outer circular, inner longitudinal
- adventitia



Normaali eturauhanen

Eturauhasta ympäröi sidekuduskapseli. Rauhasrakenteet ovat vaihtelevan kokoisia, mutta niiden epiteeli on säännöllistä. Rauhasissa on usein erotettavissa basaalin solukerros ja luminaalisesti sijaitseva sekretorinen, eli erittävä, solukerros, jonka solujen sytoplasma värjätty usein vaaleammaksi kuin basaalisten solujen. Rauhasrakenteiden väliin jäävä strooma koostuu sidekudoksesta ja sileästä lihaksesta.

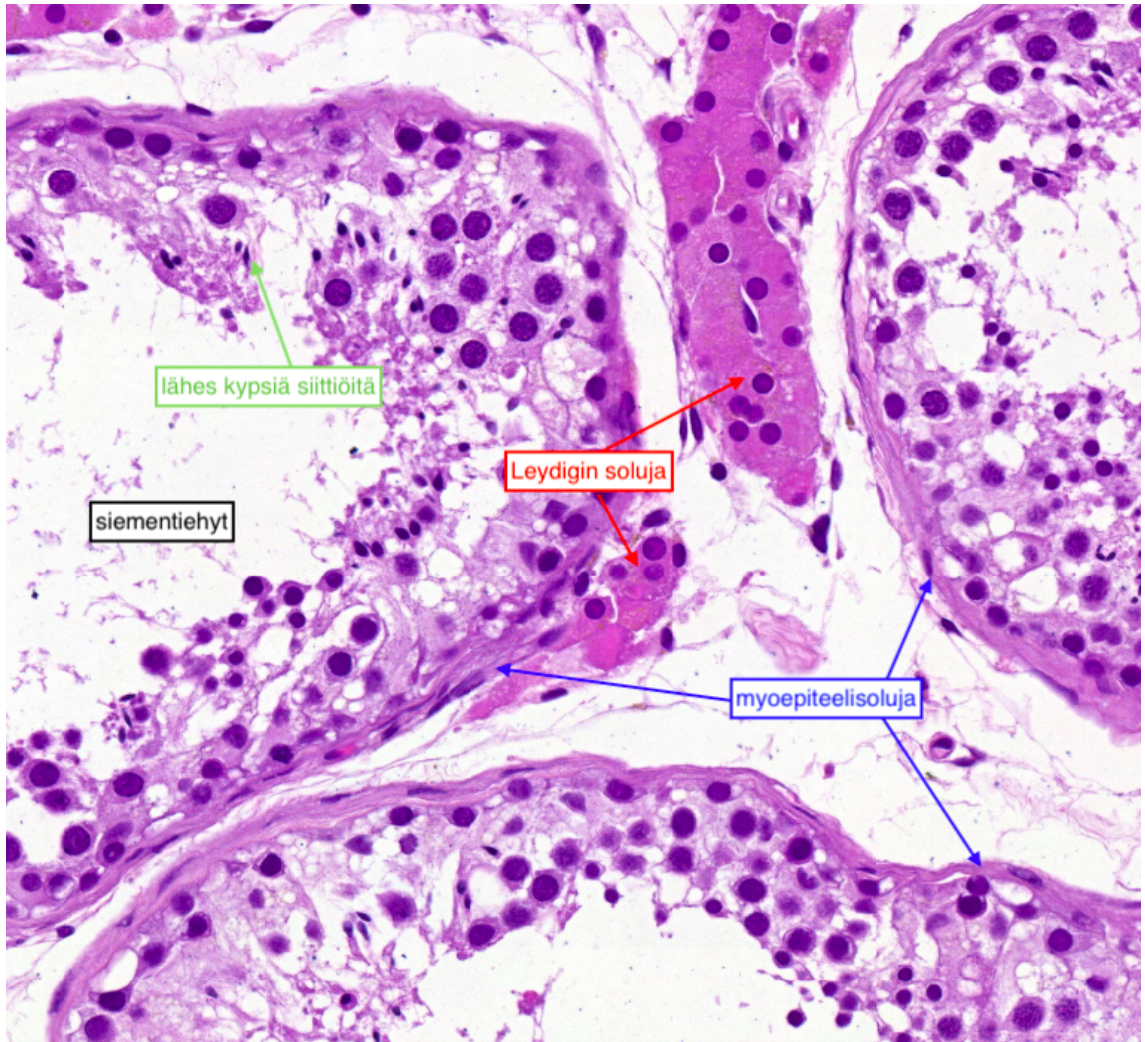




Normaali kives

Kiveksiä ympäröi sidekuduskapseli. Sen lisäksi kivekset koostuvat siementiehyistä sekä niiden väliin jäävästä löyhästä sidekudoksesta ja Leydigin soluista. Soluvälitilassa, eli interstitiumissa, on myös verisuonia, hermoja ja mast-soluja.

Lamina propria (sidekudoskerros) ja tyvikalvo erottavat siementiehyet interstitiumista. Tiehyissä on spermatogeenisten solujen lisäksi Sertolin soluja ja keskellä tiehyttä voidaan histologisessa näytteessä nähdä myös lähes kypsiä siittiöitä.



- Sertolin solut ovat tiehyiden reunoilla ja niillä on nähtävissä selkeä tuma.
- Spermatogooniat ovat myös tiehyiden reunoilla. Niissä on iso, selkeärajainen ja tasainen tuma.
- Spermatozyytit ovat keskemmällä ja niiden tumat ovat granuloituneita. (muistuttavat ulkonäöltään täytettyä pizzaa)
- Lähes valmiit siittiöt ovat keskellä tiehyttä. Ne ovat pieniä, hieman kantikkaita ja niissä ei ole sytoplasmaa.

Missä kaikkialla uroteelia esiintyy?

Kerro Leydigin ja Sertolin solujen tehtävät.

Mitä eroa on spermatogonialla ja spermatoosyillä ja miksi niitä esiintyy eri kohdissa siementiehyttä?

Potilastapaukset

Tähän elinkokonaisuuteen kuuluu myös näyte 3.2

12.1 Eturauhanen: prostatiitti

Lähetetiedot

53-vuotias mies, jolla aikaisemmin verenpainetauti. Nyt otettu aluesairaalaan urosepsis-diagnoosilla. Seuraavana päivänä todettu likvorissa leukosyyttejä, veriviljelyssä kasvanut gram+ -kokki. Potilas lähetetty keskussairaalaan. Nyt veriviljelyssä kasvanut staphylococcus aureus. Ultrakardiografiassa todettu mitraaliläpän takapurjeessa reikä. Vasemmassa polvessa purulentti artriitti, josta myös kasvanut Staphylococcus aureus. Myös lonkassa purulentti artriitti. Osastolla tajunnan taso alentunut, lopulta vasemmanpuoleinen halvaus ja aivoissa todettu suuri intrakerebraalivuoto. Kliinisesti ajateltu mahdollisesti kyseessä olevan DIC.

PAD-lausunto

Makroskooppisesti avauksessa sepsikseen sopivia muutoksia, mm. nivelissä ja mitraaliläpässä, Lisäksi todettu maksakirroosi, kohtalainen koronaaritauti ja oikean aivopuoliskon infarktia on ajateltu embolia-pohjaiseksi.

Mikroskooppisesti nyt tutkittavana on ainoastaan prostatasta otettu näyte, jossa todetaan jossain määrin huonosti säilynyttä eturauhaskudosta. Siinä kuitenkin laaja-alaisesti nekroottista aluetta, missä runsaasti lohkotumaisia leukosyyttejä muodostaen useitakin märkäisiä alueita.

PAD: Prostate: Prostatitis

Check-list

- Nekroottiset alueet, joissa käytännöllisesti katsoen vain lohkotumaisia leukosyyttejä

12.2 Eturauhanen: adenokarsinoma (Gleason 3+ 4)

Lähetetiedot

65-vuotias potilas, jolla prostatakarsinoma. Biopsioitten mukaan hyvin erilaistunut Gleason 3 + 3, PSA 5.6. Nyt poistettu eturauhanen sekä molemmilta puolilta iliakaaliset imusolmukkeet.

PAD-lausunto

Nähdään adenokarsinoomaa, joka invasoii pieninä epäsäännöllisinä rauhasrakenteina. Tuma-atypia on kohtalaista ja monissa tumissa nähdään prominentti nukleoli. Perineuraalista kasvua nähdään joissakin leiketasoissa. Resektiomarginaali on merkitty vihreällä tussilla ja se osoittaa että kasvain ei ulotu resekaatin reunoihin. Karsinooman ympärillä nähdään hyperplastisia alueita.

PAD: Prostate: Adenocarcinoma, Gleason 3 + 4, WHO grade II

Check-list

- Gleason 3-tyyppiset rauhasrakenteet: erilliset hyvin muodostuneet pienet karsinoomarauhaset
- Gleason 4 -tyyppiset rauhasrakenteet: yhteensulautuneet, seulamaiset karsinoomarauhaset
- Pyöreät tumat, hyvin erottuvat tumajyväset
- Syöpärauhasissa ei basaalisolukkoa
- Perineuraalinen kasvu

12.3 Virtsarakko: uroteelikarsinoma

Lähetetiedot

Kyseessä 73-vuotias mies, jolla on todettu invasiivinen rakkokarsinoma. Nyt tehty kystoprostatektomia. Rakkotuumori todettu varsin kookkaaksi, ahtauttaa osittain lantiota. Kirurginen makroskooppinen arvio kuitenkin on, että muutos on saatu poistettua kokonaan.

PAD-lausunto

Rakon seinämästä otetussa näytteessä (alempi pala) on pinnallisesti papillaarinen tuumori, jossa solukerrokset ovat selkeästi häiriintyneet. Tumamorfologia vaihtelee ja mitoosikuvioita nähdään varsin ylhäällä epiteelissä. Ylemmässä palassa kasvainsolukko invasoii lihaskerrokseen.

PAD: Urinary bladder: Urothelial carcinoma, high grade

Check-list

- Papillaarinen perusrakenne
- Normaalialia paksumpi uroteeli
- Häiriintynyt solujärjestys
- Atypiaa koko epiteelin paksuudelta
- Runsaasti mitooseja

12.4 Kives: maligni teratooma

Lähetetiedot

Aiemmin terve 39-vuotias mies, joka huomannut vasemman kiveksen kasvaneen. Poistettu suurentunut kives, joka vaalean tuumorin täyttämä.

PAD-lausunto

Näytteeksi tullut kives, joka on läpimitaltaan 7 x 6 cm. Sen sisällä on kookas, 5 cm läpimittainen tuumori.

Tarkasteltavana näyte tuumorialueelta. Aivan kapselin alla tulee esille pienellä alueella näkyvä säilyneitä siementiehyitä. Niissä nähdään hyvin vähän spermatogeneesiä. Sen sijaan useat niistä sisältävät carcinoma in situ -soluja. Kaikki muu osa näytteestä koostuu tuumorikudoksesta, jossa esiintyy löyhää sidekudosta, vahvasti atyyppisia ja kömpelöitä rauhasrakenteita muodostavaa solukkoa ja paikoin myös rustokappaleita. Myös kypsää sileää lihasta nähdään paikoin.

Löydös sopii maligniin teratoomaan, jossa on sekä kypsiä hyvänlaatuisia kudskomponenttejä että myös atyyppistä malignisti käyttäytyvää rauhasepiteeliä. Sitä voidaan kutsua myös teratokarsinoomaksi.

PAD: Testis, Malignant teratoma

Check-list

- Embryonaalinen karsinooma: atyyppinen solidi ja rauhasmaisia rakenteita muodostava kasvainsolukko
- Teratooma: kypsä rusto, sileälihas, primitiivinen sukkulamainen solukko
- Nekroosi

12.5 Kives: seminooma

Lähetetiedot

36-vuotias mies, jolle on tehty 7 v. iässä orkidopleksia piilokiveksen takia vasemmalle puolelle. Nyt todettu oikean kiveksen keski- ja alaosassa tuumori. AFP ja HCG normaalit. Näytteeksi otettu oikea kives, lisäkives ja siemennuora.

PAD-lausunto

Näyte otettu kiveksestä. Kiveksen keskialaosassa on todettu n. 4 cm kokoinen vaalea tuumorimuodostuma.

Histologisesti näytteessä on kasvainkudosta, joka jakautuu pienillä septoilla erillisiin alueisiin. Siihen liittyy merkittävä lymfocytaarinen tulehdussolukko. Kasvainsolut ovat keskikokoisia, tumarakenteet keskenään jossain määrin vaihtelevia, tumajyväset kookkaat ja mitooseja runsaasti. Näytteen reunalla on tuumorin aiheuttaman paineen vaurioittamia siementiehyitä.

Yhteenveto: Muutos sopii varsin tyypilliseen seminoomaan.

PAD: Testis: Seminoma

Check-list

- Tyypillinen solurakenne: kulmikkaat tumat, kookkaat tumajyväset, kirkas sytoplasma ja erottuvat solukalvot
- Muutokseen liittyvä tulehdus
- Runsaasti mitooseja
- Sidekudosseptat

Tehtävät

Sopivatko väitteet prostatiittiin (P) vai prostatan adenokarsinomaan (A)?

- Benigni
- Maligni
- Rauhasista puuttuu basaalinen solukko
- Runsaasti tulehdussolukkoa
- Erotusdiagnostiikassa käytetään usein keratiini 5/6 immunovärjäystä
- Rauhasolukossa tumajyväset erottuvat hyvin
- Nekroottisia alueita
- Tulehdussoluja rauhasen sisällä
- Voi invasoida hermoja

Luettele seminooman tyypilliset piirteet. (vähintään 4 kpl)

-
-
-
-
-
-

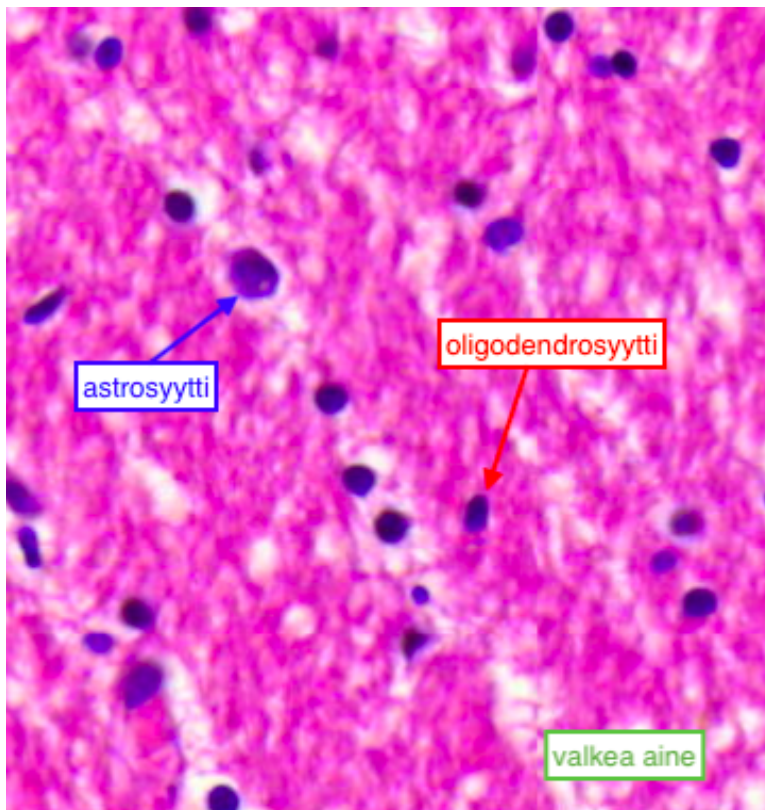
Mi 21: Neuropatologia (ei hll)

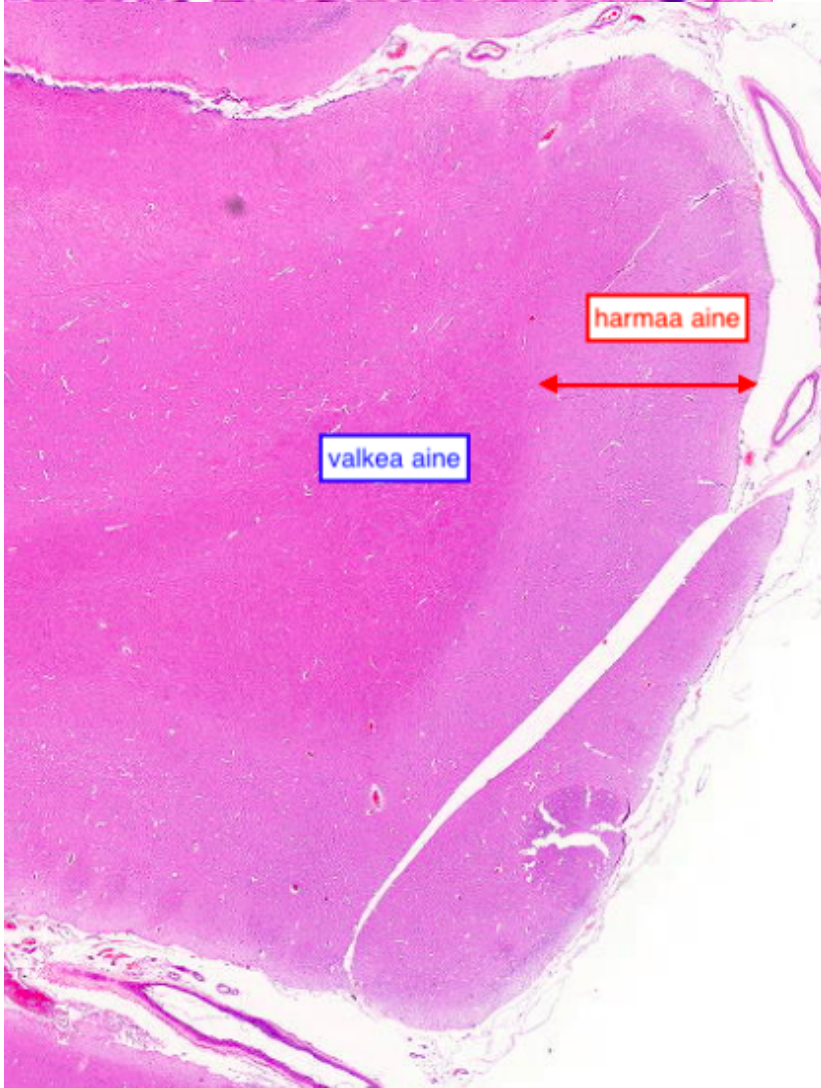
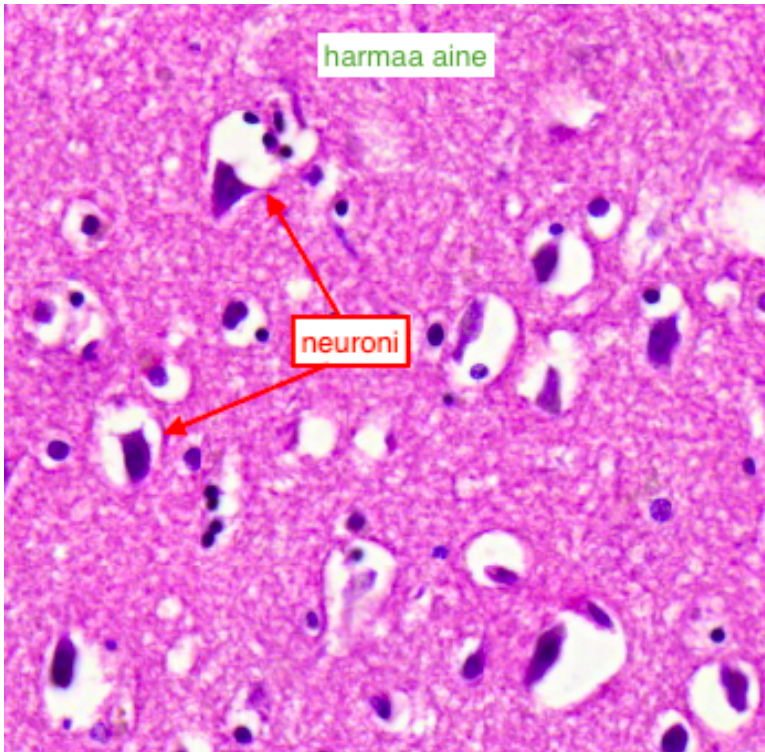
Neuropatologia on haastava erityisalue patologiassa ja tällä kurssilla emme käy neuropatologiaa kovin syvällisesti.

Keskushermosto koostuu harmaasta ja valkeasta aineesta. Harmaassa aineessa on pääasiassa neuronien soomia ja myeliinitupettomia aksoneita ja valkosessa aineessa myelinisoituneita aksoneita. Molemmilla alueilla on lisäksi hermotukisoluja: oligodendrosyyttejä, mikroglia-soluja sekä harmaassa aineessa protoplasmisia stroosyyttejä ja valkeassa säikeisiä astroosyyttejä.

Keskushermostoon kuuluu luonnollisesti myös selkäydin, mutta sitä ei tarkastella tässä osiossa. On myös hyvä muistaa, että hyvin usein neuropatologiset näytteet täytyy erikoisvärjätä, jotta mahdolliset muutokset voitaisiin havaita.

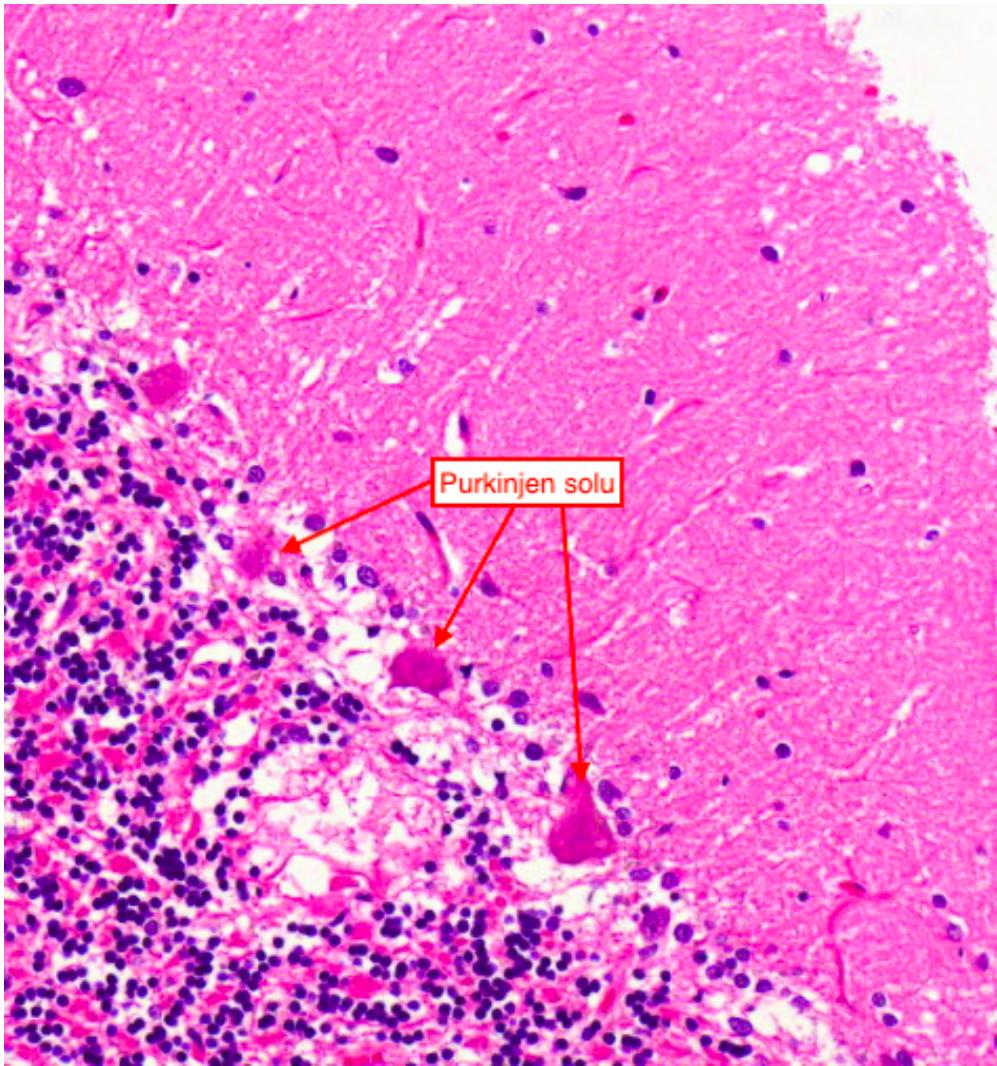
Normaalit isoaiivot

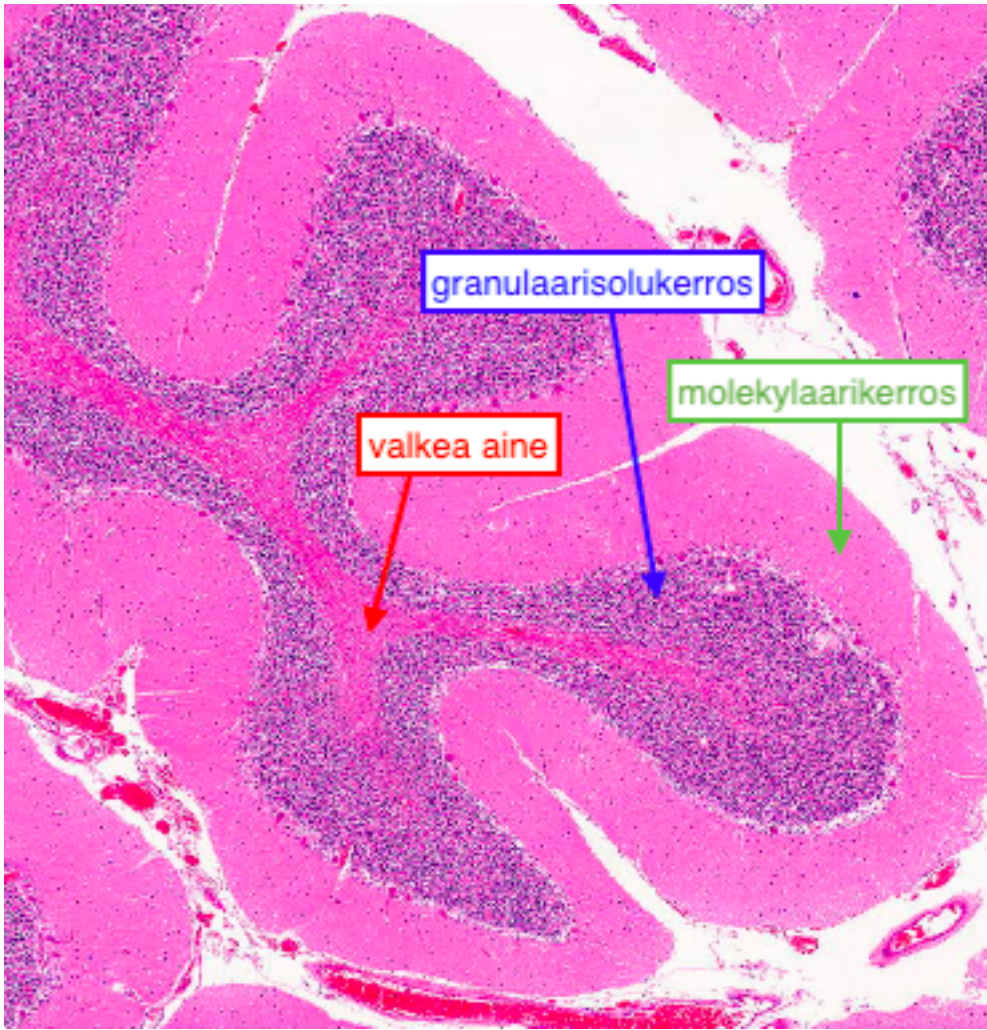




Normaalit pikkuaivot

Pikkuaivoissa on uloimpana molekylaarikerros, hieman syvemmällä granulaarisolukerros ja sisimpänä valkea aine. Molekyläärikerroksen ja granulaarikerroksen välissä on Purkinjensoluja.





Potilastapaukset

17.1 Isoaivot: Alzheimer

Lähetetiedot

Kyseessä on 67-vuotias nainen, joka on 5 vuoden kuluessa dementoitunut vahvasti. Hahmottamisen ja lähimuistin ongelmina alkanut oireisto edennyt niin, että lopulta ollut täysin autettava vuodepotilas. Aivojen kuvantamistutkimuksissa todettu aivoatrofia painottuen ohimolohkoihin, erityisesti hippocampuksiin. Kliinisesti tilanne sopinut Alzheimerin tautiin. Potilas menehtynyt vuodeosastolla keuhkokuumeen kuvalla. Obduktion lisäksi tehdään neuropatologinen tutkimus diagnoosin varmistamiseksi.

PAD-lausunto

Makroskooppinen tarkastelu:

Makroskooppisesti todetaan vahvasti laajentuneet sulcukset ja aivokammiot sopien atrofiaan. Aivonäytteet otetaan frontaalilohkosta (lähellä numeropäätä) ja hippokampuksesta (etäällä numeropäätä).

Mikroskooppinen tarkastelu (a= HE-värjäys, b=Bielschowsky –hopeavärjäys):

Mikroskooppitutkimuksessa todetaan sekä aivojen kuorikerroksessa että hippokampuksessa Alzheimerin taudille tyypillisiä muutoksia. Neuronien sytoplasmassa on runsaasti hopea-positiivisia, liekkimäisiä muutoksia. Kuorikerroksessa on myös pumpulimaisia neurittiplakkeja (kyseisiä muutoksia oli myös muissa aivonäytteissä).

PAD: Brain: Alzheimer's disease

Check-list

- Hopea-positiiviset, liekkimäiset muutokset
- Neurittiplakit
- Kuorikerroksen atrofia

17.2 Isoaivot: multippeli skleroosi

Lähetetiedot

51-vuotias nainen, joka 25 vuoden ajan sairastanut MS-tautia. Oireisto alkanut näköoireilla ja edennyt liikuntakyvyn heikkenemiseen, päätyen lopulta myös dementiaan. MS-taudille tyypilliset löydökset todettu likvorissa ja aivojen magneettitutkimuksessa. Potilas saanut kuumeisen hengitystieinfektion, jonka yhteydessä ollut hyvin limainen. Muutaman päivän jälkeen yleistila romahtanut ja todettu eksitus. Obduktiossa todetaan keuhkokuumeeseen sopivat muutokset. Neuropatologinen tutkimus tehdään keskushermostotilanteen selvittämiseksi.

PAD-lausunto

Makroskooppinen tarkastelu:

Todetaan runsaasti MS-taudille ominaisia plakkimuutoksia valkeassa aineessa. Muutoksia on sekä aivojen että selkäytimen alueella.

Mikroskooppinen tarkastelu (a= Luxol fast blue (LFB) -värjäys, b=Bielschowsky-värjäys) : Aivonäytteistä on värjätty Luxol-fast blue (myeliinivärjäys- sinisenä) ja Bielschowsky (aksonivärjäys - mustana). LFB-värjäyksessä on valkeassa aineessa pesäkemäisiä vaaleammin värjäytyviä alueita. Näiltä alueilta puuttuu myeliini (demyelinaatio). Alueella on havaittavissa tulehdussolukkoa ja makrofageja aktiivisen myeliinituhon merkinä. Bielschowsky-värjäyksessä aksonit vaikuttavat säilyneiltä.

PAD: Brain: Multiple sclerosis

Check-list

- Demyelinisaatio
- Tulehdussolut
- Säilyneet aksonit

17.3 Aivot: glioblastooma (gradus IV)

Lähetetiedot

61-vuotias, aikaisemmin terve mies, joka kesämökillään saanut tajuttomuus- ja kouristuskohtauksen. Päivystyksenä tehdyssä pään tietokonetomografiassa todettu oikean ohimolohkon tuumori. Päädytty leikkaushoitoon. Leikkauksen aikana otettu jääleike. Nyt tutkittava materiaali on formaliinifikoitua ja näytteestä pyydetään PAD:n varmistusta.

PAD-lausunto

Makroskooppinen tarkastelu:

Näytteenä on erikokoisia pehmeitä tuumorin kappaleita, joissa on havaittavissa nekroottisia alueita.

Mikroskooppinen tarkastelu:

Näytteenä on solukasta ja osin nekrotisoituvaa kasvainkudosta. Kasvainsolut ovat atyyppisiä. Paikoin nähdään mitooseja. Nekroosien reunoilla on tumien pseudopalisadimaista (riviaitaa muistuttavaa) järjestäytymistä. Verisuoniproliferaatiota on havaittavissa.

PAD: Brain: Glioblastoma (malignant glioma, grade IV)

Check-list

- Atypia, mitoosit
- Endoteeliproliferaatio
- Nekroosi

17.4 Aivokalvo: meningiooma

Lähetetiedot

73-v. mies, jolla ainakin 2 vuoden ajan ollut vasemman käden kömpelyyttä. Aivojen TT-tutkimuksessa todettu duuraan liittyvä kookas kasvain, joka painanut aivokudosta. Muutos leikattu kraniotomiateitse. Pyydetään PAD:ta poistetusta kasvainmateriaalista.

PAD-lausunto

Makroskooppinen tarkastelu:

Näytteenä on pyöreähkö, 4 cm läpimittäinen, vaalea ja kiinteä tuumori, joka on kiinnittynyt duuraan.

Mikroskooppinen tarkastelu:

Näytteessä paksua sidekudosta (dura), jossa nähdään infiltratiivisesti kasvavaa meningoteliaalista solukkoa. Tumissa on vakuolisaatiota. Tuma-atypia on vähäistä. Mitooseja tai nekrooseja ei todeta. Psammoomakappaleita nähdään. Reunassa myös aivokudosta, jota tuumori painaa. Invaasiota aivokudokseen ei ole nähtävissä.

PAD: Meninges: Meningioma

Check-list

- Meningoteliaalinen solukko
- Sidekudosta
- Tumavakuolit
- Ei mitoseja eikä nekrooseja

17.5 Aivokalvo: meningiitti

Lähetetiedot

69-vuotias mies, jolla anamneesissa vuosi sitten totaali gastrektomia ja splenektomia kardian karsinooman vuoksi. Sai leikkauksen jälkeen pneumokokkrokotteen. Nopealla taudinkuvalla noussut kuume ja vajonnut tajuttomaksi. Sairaalaan tullessa tajuton, sepsiksen ja DIC:n kuva (korkea CRP, trombosytopenia, anuria, petekioita iholla). Alkuvaiheessa normaali aivojen TT, myöhemmin multippelit aivoinfarktimuutokset. Veriviljelyssä kasvoi pneumokokki. Menehtyi teholla. Obduktiota pyydettiin epäselväksi jääneen infektiokeskuksen selvittämiseksi. Obdusentti epäili makroskooppisen löydöksen perusteella meningiittiä, joten hän lähetti aivot neuropatologiseen tutkimukseen. Neuropatologinen tutkimus tehdään obduktiossa havaittujen aivomuutosten selvittämiseksi.

PAD-lausunto

Neuropatologisen tutkimuksen makroskooppisessa tarkastelussa todettiin ödeemaiset aivot (1650 g). Pikkuainvoissa nähtiin tonsillaherniaatioon sopivat painaumat. Aivojen pinnalla oli fibriiniä herättäen epäilyn meningiitistä. Useita sekundaarisiksi sopivia, osin veenaperäisiä infarkteja nähtiin parenkyymissä.

Mikroskooppisessa tarkastelussa todetaan araknoidea paksuuntuneeksi. Se sisältää runsaasti fibriiniä ja lohkotumaisia leukosyyttejä sopien purulenttiin infektiin. Tarkasteltavassa näytteessä on myös ödeemaista aivokudosta. Aivoinfarkteja löytyi muilta alueilta. Erillisessä Gram-värijäyksestä todetaan aivokalvoissa gram-positiivisia kokkeja (kuva virtuaalinäytteen yhteydessä), jotka sopivat pneumokokeiksi.

PAD: Meninges: Meningitis

Check-list

- Aivokalvojen märkä
- Ödeeminen aivokuori

17.6 Hermo: neurooma

Lähetetiedot

49-vuotiaalla naisella noin vuoden ajan vas jalkapohjassa 2. ja 3. metatarsaalin välissä erittäin kipeä alue, jossa ei mainittavaa palpaatiolöydöstä. Kipualue poistettu Mortonin neuromana.

PAD-lausunto

Makroskooppinen tarkastelu:

Tarkasteltavana on metatarsaalien välistä 10mm kokoinen kiinteymä.

Mikroskooppinen tarkastelu:

Näytteen reunoilla nähdään rasvaa, arpimaisen tiivistä sidekudosta sekä säännöllisiä hermorakenteita. Lisäksi esiin tulee tiiviimpi alue, joka muodostuu epäsäännöllisen muotoisista hermokimpuista, jotka muodostavat tuumorimaisen rakenteen. Löydös sopii traumaattiseen neuromaan.

PAD: Nerve: Neuroma

Check-list

- Tuumorimainen tiivistymä
- muodostuu epäsäännöllisistä regeneratiivisista hermokimpuista, joissa Schwannin solujen proliferaatiota sekä fibroblasteja

Tehtävät

Mihin löydökseen liittyvät seuraavat piirteet:

Vakuolisoituneet tumat

Valkean aineen demyelinaatio

Harmaan aineen liekkimuutokset

Psammoomat

Endoteeliproliferaatio

Neuriittiplakki

Mihin löydökseen pätee muistisääntö AMEN ja mitä se tarkoittaa?

Sanasto

adenokarsinooma
adventitia
akantoosi
amyloidit
anuria
apoptoosi
ateleaktaasi
aterooma
atrofia
basaalinen
benigni
bulla
degeneraatio
dermis
dysplasia
emfyseema
empyeema
endokardium
epidermis
epiteeli
epiteloidisolu
etiologia
fibriini
fibroblasti
fibroosi
gangrenoottinen
granulaarinen
granulaatio
granulaatiokudos
granulomatoottinen tulehdus
granulosyytti
hyperkeratoosi
hyperplasia
hypertrofia
hypoksia
infarkti
infektio
inflammaatio
intima
irreversiibeli
iskemia
karsinooma
keratiini
keuhkoödeema
kollageeni
kolloidi
kongestio
krypta-abskessi
levyepiteeli
lieriöepiteeli
lymfooma

respiratorinen epiteeli
makula
maligni
meningiitti
mesenterium
mesoteeli
metaplasia
musinoottinen/mukoosi
myokardium
nekroosi
neoplasia
obstruktio
oliguria
papillomatoosi
papula
parakeratoosi
paraneoplastinen oireyhtymä
parenkymisolukko
patologia
perikardium
peritoniitti
plakki
proliferaatio
prostata
pseudopolyposi
pustula
regeneraatio
reversiibeli
sarkooma
spongioosi
staasi
steatoosi
strooma
uremia
ventrikkeli
vesikkeli
välimuotoinen epiteeli
Zahnin juosteet
ödeema

Kerää itse lisää sanoja: