

Aino Kivikallio

HER2-ONKOGEENIN MONISTUMAN SUHTEEN RAJA-ARVOISET
RINTASYÖPÄTAPAUKSET TURUN YLIOPISTOLLISESSA KESKUSSAIRAALASSA

Syventävien opintojen kirjallinen työ
Kevätlukukausi 2020

Aino Kivikallio

HER2-ONKOGEEENIN MONISTUMAN SUHTEEN RAJA-ARVOISET

RINTASYÖPÄTAPAUKSET TURUN YLIOPISTOLLISESSA KESKUSSAIRAALASSA

Biolääketieteen laitos

Kevätlukukausi 2020

Vastuhenkilö: Pauliina Kronqvist

Turun yliopiston laatu järjestelmän mukaisesti tämän julkaisun alkuperäisyys on tarkastettu Turnitin OriginalityCheck -järjestelmällä.

KIVIKALLIO, AINO: HER2-onkogeenin monistuman suhteen raja-arvoiset
rintasyöpätapaukset Turun yliopistollisessa keskussairaalassa

Syventävien opintojen kirjallinen työ, 38 s.
Patologia
Huhtikuu 2020

HER2 (Human epidermal growth factor receptor 2) on onkogeenista potentiaalia omaava reseptorityrosiinikinaasi, joka yli-ilmentyy *HER2*-geenimonistuman vuoksi noin 15 %:ssa rintasyöpiä. HER2-statusen määrittämiseksi käytettäviä menetelmiä ovat HER2-proteiinien immunohistokemiallinen värjäys ja *HER2*-monistuman osoittava *in situ* -hybridisaatio. Kliinisen päätöksenteon kannalta ongelmallisen ryhmän muodostavat rintasyöpänäytteet, jotka eivät täysin täytä HER2-monistuman kriteereitä. Tutkimuksen tarkoituksena oli kartoittaa *in situ* -hybridisaation perusteella HER2-raja-arvoisten rintasyöpänäytteiden esiintyvyyttä Turun yliopistollisessa keskussairaalassa (TYKS). Lisäksi tarkoituksena oli selvittää näiden potilaiden ja näytteiden erityispiirteitä.

Tutkimusta varten TYKS:n patologian potilastietojärjestelmästä koottiin retrospektiivisesti kolmen vuoden ajalta kaikki HER2-raja-arvoiseksi lausutut rintasyöpänäytteet. Tuloksista poistettiin HER2-raja-arvoisen diagnoosin teknisen ongelman vuoksi saaneet tapaukset, minkä jälkeen aineiston kooksi tuli 43 raja-arvoista näytettä yhteensä 36 potilaalta. Potilaista kerättyjä tietoja olivat ikä diagnoosihetkellä, patologian laboratoriossa määritettävät rintasyövän kliiniset ja biologiset ominaisuudet sekä tiedot HER2-määrityksistä. Kerättyä dataa verrattiin tilastotieteellisin menetelmin Auria Biopankin tuottamaan 324 HER2-positiivisen rintasyöpänäytteen aineistoon.

Tutkimuksen mukaan raja-arvoisen HER2-määritystuloksen saaneiden potilaiden osuus kaikista TYKS:ssa diagnosoiduista rintasyöivistä oli 2,6 %. Raja-arvoisista näytteistä suurin osa oli paksuneulabiopsianäytteitä. Niistä 35 tapauksesta, joissa HER2-määritykset oli tehty ensin biopsianäytteestä ja sen jälkeen toistettu raja-arvoisen tuloksen myötä joko toisesta biopsiasta tai leikkauspreparaatista, 19 (54,3 %) lausuttiin lopulta HER2-negatiiviseksi, 9 (25,7 %) HER2-positiiviseksi ja 7 (20,0 %) HER2-raja-arvoiseksi.

Raja-arvoisen HER2-määritystuloksen saaneiden potilaiden havaittiin olevan tilastollisesti merkitsevästi vanhempia kuin HER2-positiivisen verrokkiaineiston potilaiden. Lisäksi HER2-raja-arvoisten aineistossa syöpä oli levinnyt useammin kainaloimusolmukkeisiin, se edusti useammin invasiivista lobulaarista karsinomia ja ilmensi keskimäärin voimakkaammin estrogeenireseptoria kuin HER2-positiiviset syövät. Näistä eroista estrogeenireseptorin voimakkaammalle ilmentymiselle löytyy tukea kirjallisuudesta. Muilta osin tutkimustulosten välillä on ristiriitaa, mikä johtunee HER2-raja-arvoisuuden harvinaisuudesta ja aiheesta tehdyn tutkimuksen vähäisestä määrästä.

Asiasanat: HER2, rintasyöpä

SISÄLLYS

1	JOHDANTO.....	2
2	KIRJALLISUUSKATSAUS.....	3
2.1	Rintasyöpä	3
2.1.1	Epidemiologiaa.....	3
2.1.2	Diagnostiikka.....	5
2.1.3	Histologinen luokitus.....	6
2.1.4	Molekulaarinen luokitus	8
2.1.5	Erilaistumisaste ja levinneisyysluokitus.....	8
2.1.6	Hoito	10
2.1.7	Ennuste	14
2.2	HER2-onkoproteiini.....	15
2.2.1	Toiminta normaalitilassa	15
2.2.2	Toiminta syövässä	16
2.2.3	HER2-statusen määrittäminen.....	17
2.2.4	HER2-positiivisen rintasyövän lääkehoito	20
2.2.5	HER2-positiivisen rintasyövän ennuste	22
3	TUTKIMUKSEN TARKOITUS	23
4	AINEISTO JA MENETELMÄT	23
4.1	Aineisto.....	23
4.2	Tilastotieteelliset menetelmät	24
5	TULOKSET	24
5.1	HER2-määritykset	24
5.2	Kliinispatologiset ominaisuudet	26
6	POHDINTAA.....	27
6.1	HER2-määritykset	27
6.2	Kliinispatologiset ominaisuudet	30
	KIRJALLISUUS	32

1 JOHDANTO

Rintasyöpä on naisten yleisin syöpä. Vaikka rintasyövän esiintyvyys on jatkuvasti kasvanut, on rintasyöpäkuolleisuus kääntynyt laskuun erityisesti lääkehoidon saralla otettujen edistysaskelien myötä. Yksi rintasyövän ennustetta parantanut hoitomuoto on HER2-kohdennetut lääkkeet. HER2 eli ihmisen epidermaalisen kasvutekijän reseptori 2 (Human epidermal growth factor receptor 2) on *HER2*-geenin koodaama proteiini, joka yli-ilmentyy geenimonistuman myötä noin 15 %:ssa rintasyöpiä. (Lakhani ym. 2012.) Patologian laboratoriossa rintasyöpänäytteille tehtäviin rutiinitutkimuksiin kuuluvat HER2-määritykset. Ensilinjan tutkimuksena käytetään proteiini-ilmentymistä mittaavaa immunohistokemiallista värjäystä, jota värjäyksen tuloksesta riippuen seuraa geenimonistuman osoittava *in situ* -hybridisaatio. Määritysten tulokset ovat ratkaisevassa asemassa päätettäessä HER2-kohdennetun hoidon aloittamisesta, sillä vain potilaiden, joilla on todettu joko HER2-reseptorin yli-ilmentyminen tai *HER2*-geenin monistuma, on todettu hyötyvän hoidosta. (Wolff ym. 2018.)

HER2-määritysten suorittamisen ja tulkitsemisen standardoimiseksi on laadittu kansainvälinen suositus, jonka uusimmat päivitykset ovat vuosilta 2013 ja 2018. Erityisenä huomionaiheena HER2-määrityksiin liittyvän tutkimuksen saralla on viime vuosina ollut *in situ* -hybridisaatiossa vuoden 2013 suosituksen (Wolff ym. 2013) mukaan muodostuva raja-arvoisten luokka. *In situ* -hybridisaation perusteella HER2-raja-arvoiset rintasyöpänäytteet kattavat noin 5 % kaikista rintasyöpänäytteistä ja muodostavat diagnostiikan kannalta ongelmallisen ryhmän, sillä tutkimustietoa HER2-raja-arvoista rintasyöpää sairastavien potilaiden vasteesta HER2-kohdennettuun hoitoon ei juuri ole. Vuonna 2018 HER2-määrityksien kansainvälistä suositusta muutettiin siten, että *in situ* -hybridisaatiossa välimuotoisen tuloksen saavien näytteiden arvioinnissa otetaan entistä voimakkaammin huomioon immunohistokemiallisen HER2-värjäyksen tulokset, ja näin kaikki näytteet pyritään luokittelemaan joko HER2-positiivisiksi tai -negatiivisiksi. (Wolff ym. 2018.)

Tutkimuksen tarkoituksena oli selvittää HER2-raja-arvoisten rintasyöpänäytteiden esiintyvyyttä Turun yliopistollisen keskussairaalan (TYKS) patologian laboratoriossa tutkittavien rintasyöpänäytteiden joukossa. Tätä tarkoitusta varten TYKS:n patologian potilastietojärjestelmästä haettiin retrospektiivisesti kolmen vuoden ajalta kaikki HER2-raja-arvoiseksi lausutut rintasyöpänäytteet. Haun kattaman ajanjakson aikana ajankohtainen HER2-määrityksiä koskeva suositus oli vuodelta 2013. Tutkimuksen tarkoituksena oli lisäksi selvittää HER2-raja-arvoisen lausunnon saaneiden potilaiden ja näytteiden erityispiirteitä. Potilaista, joille oli kirjattu ainakin yksi HER2-raja-arvoinen näyte, koottiin aineisto, johon kerättiin

patologian näkökulmasta keskeiset potilaaseen ja tämän rintasyöpään liittyvät tiedot. Kerättyä dataa verrattiin HER2-positiivisista rintasyöpätapauksista koostuneeseen verrokkiaineistoon.

Kirjallisuuskatsauksessa käyn läpi rintasyövän epidemiologian, diagnostiikan ja hoidon peruseriaatteet. Lisäksi tarkastelen yksityiskohtaisemmin HER2-proteiinin ominaisuuksia ja toimintaa normaalitilassa ja syövässä, HER2-määrittäjiä sekä HER2-positiivisen syövän lääkehoitoa ja ennustetta. Oman tutkimukseni tavoitteiden, menetelmien ja tulosten jälkeen pohdin tuloksieni merkitystä ja peilaan niitä aiheesta julkaistuun tutkimustietoon.

2 KIRJALLISUUSKATSAUS

2.1 Rintasyöpä

2.1.1 Epidemiologiaa

Rintasyöpä on naisten yleisin ja eniten kuolemia aiheuttava syöpä Suomessa ja maailmanlaajuisesti. Suomen Syöpärekisterin mukaan joka kahdeksas suomalaisnainen sairastuu elämänsä aikana rintasyöpään, ja tapausten määrä on viimeisten 50 vuoden aikana yli viisinkertaistunut. Vuonna 2017 suomalaisilla naisilla todettiin 4960 uutta rintasyöpätapausta, joka oli lähes kolmasosa kaikista tuona vuonna todetuista naisten syövästä. Samana vuonna rintasyöpään kuoli Suomessa 923 naista, ja tuo määrä kattoi noin 15 % naisten kaikista syöpäkuolemista. Miesten rintasyöpätapauksia oli 28. (Tautitilastot 2017. Suomen syöpärekisteri.) Maailmanlaajuisesti rintasyöpä kattaa noin 24 % naisten kaikista uusista syöpätapauksista. (Cancer Today 2018. The Global Cancer Observatory.)

Rintasyöväällä on monia tunnettuja riskitekijöitä. Epiteelialisille syöville tyypillisesti riski rintasyöpään sairastumiseen kasvaa iän myötä, ja yli 60 % rintasyöpään sairastuneista suomalaisnaisista on vähintään 60-vuotiaita (Tautitilastot 2017. Suomen syöpärekisteri). Sekä endo- että eksogeeninen sukupuolihormonitilastus lisää alttiutta sairastua rintasyöpään. Riskitekijöihin kuuluvat siten varhaiset ensimmäiset kuukautiset, lapsettomuus, myöhäinen ensisynnytys ja myöhäiset vaihdevuodet. Imetys on rintasyöpäalttiutta vähentävä tekijä, kun taas korkea prolaktiinitaso nostaa riskiä. Vaihdevuosien hormonikorvaushoidoista estrogeenivalmisteiden on todettu nostavan rintasyöpäriskiä erityisesti silloin, kun käyttö on ollut viimeaikaista ja kestänyt useita vuosia. Vaikutus on hoikilla naisilla suurempi kuin ylipainoisilla. Yli viiden vuoden takaisen estrogeenikorvaushoidon ei ole todettu nostavan sairastumisriskiä. Yhdistelmäkorvaushoidossa estrogeeniin yhdistetyn progestiinin on todettu edelleen lisäävän rintasyöpäriskiä erityisesti nykyisillä käyttäjillä, ja sillä on havaittu olevan

myös rintasyöpäkuolleisuutta lisäävä vaikutus. Oraalisten ehkäisyvalmisteiden vaikutus rintasyöpäalttiuteen on sen sijaan vähäinen. (Lakhani ym. 2012.)

Ylipainon vaikutus rintasyöpäriskiin on kaksijakoinen. Hedelmällisessä iässä olevilla naisilla korkean painoindeksin on todettu vähentävän rintasyöpäriskiä. Tämän on ajateltu perustuvan siihen, että ylipaino aiheuttaa kuukautiskierron epäsäännöllisyyttä, mikä taas pienentää endogeenista sukupuolihormoniantistusta. Vaihdevuodet ohittaneilla naisilla sen sijaan ylipaino lisää vähäisessä määrin sairastumisriskiä, minkä taustalla ovat korkeammat vaihdevuosien jälkeiset endogeeniset estrogeenitasot. Riskiä kasvattaa erityisesti myöhäisellä iällä kertynyt ylipaino, kun taas vaihdevuosien jälkeisellä pysyvällä painonpudotuksella on rintasyövältä suojaava vaikutus. Muita elämäntapoihin liittyviä riskitekijöitä ovat vähäinen fyysinen aktiivisuus, korkeakalorinen ja runsaasti punaista lihaa sisältävä ruokavalio, alkoholin vähäinenkin käyttö sekä tupakointi. (Lakhani ym. 2012.)

Erityisesti rintasyöväälle tyypillinen riskitekijä on perinnöllinen alttius. Useita yhden spesifin geenimutaation aiheuttamia syndroomia on yhdistetty merkittävästi kohonneeseen rintasyöpäriskiin, ja niistä yleisimmät ovat dominoivasti periytyvät *BRCA1*- ja *BRCA2*-geenien mutaatiot. *BRCA*-geenien normaalit tehtävät liittyvät DNA-vaurioiden korjaamiseen, ja niiden ilmenemispiikki sijoittuu solusyklin G1- ja S-vaiheiden väliseen siirtymätilaan. *BRCA*-mutaatioiden esiintyvyydeksi Euroopassa on arvioitu 0,12–0,32 %, ja rintasyövän lisäksi ne on liitetty useisiin muihinkin syöpiin, kuten munasarjan ja munanjohtimen syöpiin. *BRCA1*-mutaatiota kantava nainen sairastuu 70 vuoden ikään mennessä rintasyöpään 65 %:n todennäköisyydellä, ja *BRCA2*-mutaation tapauksessa vastaava luku on 45 %. *BRCA*-mutaatioihin liittyvät rintasyövät ovat usein huonosti erilaistuneita. (Lakhani ym. 2012.) *BRCA1*- ja *BRCA2*-seulonta tulisi suorittaa suuren riskin rintasyöpäpotilaille. Heihin kuuluvat potilaat, joiden suvussa esiintyy poikkeuksellisen paljon rinta-, munasarja-, haima- tai eturauhassyöpää, alle 50-vuotiaana rintasyöpään sairastuneet, alle 60-vuotiaana kolmoisnegatiiviseen rintasyöpään sairastuneet, kaikki rintasyöpään sairastuneet miehet sekä potilaat, joilla on itsellään aiemmin ollut joko rinta- tai munasarjasyöpä. (Cardoso ym. 2019.)

Muita lisääntyneeseen rintasyöpäriskiin yhdistettyjä syndroomia ovat *TP53*-mutaatioon liittyvä Li-Fraumenin syndrooma, *PTEN*-mutaatioon liittyvä Cowdenin syndrooma, *STK11*-deleetioihin liittyvä Peutz-Jeghersin syndrooma, *ATM*-mutaatioihin liittyvä ataksia-teleangiektasia sekä *BRIP1*- ja *PALB2*-mutaatioihin liittyvä Fanconin anemia. Näihin syndroomiin liittyy rintasyöpäalttiuden ohella muu yleinen syöpäalttius. Lisäksi *CHEK2*-

geenin mutaation tiedetään aiheuttavan spesifisti alttiutta sairastua rintasyöpään, ja sen esiintyvyys Suomessa on suurempi kuin maailmassa keskimäärin. (Lakhani ym. 2012.)

2.1.2 Diagnostiikka

Rintasyövän diagnostiikassa hyödynnetään niin sanottua kolmoisdiagnostiikkaa, johon kuuluvat kliininen tutkimus, kuvantamistutkimukset sekä kudoksen histopatologinen tutkimus. Vähintään yhden kolmoisdiagnostiikan osan viitattaessa rintasyöpään tulee muutos poistaa kirurgisesti. Kliinisessä tutkimuksessa keskeistä on rintojen ja kainaloiden inspektio ja palpaatio. Rintasyövän valtakunnallisen diagnostiikka- ja hoitosuosituksen mukaan rintasyöpäepäilyn herättäviä ja kiireellistä mammografiaa edellyttäviä kliinisiä löydöksiä ovat rinnassa tai kainalossa havaittu uusi tai muuttunut kyhmy, uusi nännin tai rinnan ihon vetäytyminen, epäily Pagetin taudista sekä ilman muta selittävää syytä ilmaantunut verinen tai kirkas rintaerite. Epäily inflammatorisesta karsinoomasta, septinen rintainfektio ja absessiepäily edellyttävät päivystysluontoisia selvittelyitä. Vähemmän kiireellisiä kuvantamisindikaatioita ovat rinnan tulehdus ei-imettävällä naisella, pitkittynyt rinnan fokaalinen kipu, kyhmy rinnassa miehellä sekä naisen rinnan epäspesifi kyhmyisyys. (Rintasyövän valtakunnallinen diagnostiikka- ja hoitosuositus 2019.)

Rintasyövän ensisijaisiin kuvantamistutkimuksiin kuuluvat mammografia- ja ultraäänitutkimukset. Mammografiaa eli rintojen röntgentutkimusta käytetään rintasyövän seulontaan, johon kutsutaan 50—69-vuotiaat naiset kahden vuoden välein. (Rintasyövän valtakunnallinen diagnostiikka- ja hoitosuositus 2019.) Suomessa seulontaan osallistuneista naisista noin 3 %:lla todetaan jatkotutkimuksia edellyttäviä löydöksiä, ja 0,6 %:lla todetaan rintasyöpä (Rintasyövän seulonta. Suomen Syöpärekisteri.). Mammografiaseulonnan on todettu vähentävän 50–84-vuotiaiden naisten kuolleisuutta rintasyöpään kolmanneksella (Heinävaara ym. 2016). Myös rintasyöpään viittaavien kliinisten oireiden selvittelyissä mammografia on ensisijainen tutkimus vähintään 30-vuotiailla naisilla. Ultraäänitutkimus on ensisijainen tutkimus nuorilla naisilla, raskaana olevilla ja imettävillä, sen lisäksi se tehdään tarvittaessa täydentävänä tutkimuksena ennen rintasyövän kirurgista hoitoa. Tällöin muutoksesta otetaan paksuneulanäytteet histopatologisia tutkimuksia varten. Myös mahdollisia kainaloimusolmukemetastaaseja etsitään ultraäänitutkimuksella ennen leikkausta. Magneettikuvausta käytetään rintasyöpädiagnostiikassa vain erityisissä tilanteissa, joihin kuuluvat kolmoisdiagnostiikalla saadut ristiriitaiset löydökset, epäily monipesäkkeisestä taudista, erityisen suuren rintasyöpäriskin omaavien naisten seuranta, tuntemattomasta primäärituumorista peräisin olevat kainaloimusolmukemetastaasit ja neoadjuvanttihoiton

vasteen kontrollointi. Magneettikuvaus on erittäin sensitiivinen tutkimus, mutta sen alhaisen spesifisyyden takia ongelmana on yli-diagnosointi. Vartalon tietokonetomografiakuvausta ja luuston gammakuvausta käytetään levinneisyystutkimuksina silloin, kun herää epäily kaukometastasoinnista kliinisen kuvan tai aggressiivisen syöpätyypin vuoksi. (Rintasyövän valtakunnallinen diagnostiikka- ja hoitosuositus 2019.)

Rintamuutoksen spesifi diagnoosi tehdään histologisen näytteen perusteella. Leikkausta edeltävässä diagnostiikassa käytetään paksuneulabiopsiaa, joka tulee ottaa kaikista kliinisen kuvan tai kuvantamisen perusteella epäilyttävistä rintamuutoksista ennen hoitojen aloittamista. Näytteenotto tehdään ensisijaisesti ultraääniohjauksella toisen vaihtoehdon ollessa mammografiaohjaus. Solidista pesäkkeestä otetaan aina vähintään kolme näytettä, ja multifokaalisista pesäkkeistä ainakin kauimmaisesta biopsoidaan erikseen. Myös ultraäänitutkimuksen perusteella etäpesäke-epäilyn herättävistä imusolmukkeista otetaan histologinen tai sytologinen näyte. Biopsianäytteestä määritetään rintasyövän tapauksessa histologisen luokan ja erilaistumisasteen lisäksi molekulaarinen alatyypin hormonireseptori-, HER2- ja Ki67-värjäysten avulla. Lobulaarisen ja duktaalisen karsinooman erottamiseksi voidaan tehdä E-kahderin-värjäys, mikroinvaasiivisen ja *in situ* -karsinooman erottelussa taas voidaan käyttää myoepiteelisoluvärjäystä. (Rintasyövän valtakunnallinen diagnostiikka- ja hoitosuositus 2019.)

Rintaoperaation jälkeen leikkauspreparaatti toimitetaan patologian laboratorioon. Preparaatista määritetään kasvaimen koko ja terve kudospäänteet kasvaimen ja resektiopintojen välillä sekä makroskooppisesti että histologisten näytteiden perusteella. Mikäli leikkauksessa on tehty kinaloovakuaatio, erotellaan kinalorasvasta näytteiksi kaikki imusolmukkeet, ja niitä tulisi löytyä vähintään kymmenen. Tuumorista otetuista histologisista näytteistä varmistetaan rintasyövän histologinen tyyppi ja erilaistumisaste sekä toistetaan tarvittaessa ennustetekijätutkimukset. (Rintasyövän valtakunnallinen diagnostiikka- ja hoitosuositus 2019.)

2.1.3 Histologinen luokitus

Rintasyöpä jaetaan WHO:n rintatuumoriluokituksen mukaan histologisiin alatyyppeihin. Niistä yleisin on invasiivinen duktaalinen karsinooma, joka kattaa lähteestä riippuen 40–75 % invasiivisista rintasyöpätapauksista. Muita kuin invasiivisia duktaalisia karsinoomia kutsutaan erityistyyppisiksi rintasyöviksi. Invasiivisiin duktaalisiin karsinoomiin kuuluu laaja kirjo erilaisia syöpätyyppejä, joilla ei ole erityisten syöpätyyppien histologisia piirteitä. Raja invasiivisten duktaalisten ja erityistyyppien karsinoomien välillä on häilyvä erityisesti yhdistelmäsyöpätyyppien kohdalla, minkä ajatellaan selittävän duktaalisten karsinoomien

esiintyvyytiedoissa vallitsevaa laajaa hajontaa. Invasiivisten duktaalisten karsinoomien morfologiset piirteet vaihtelevat selkeistä tubulaarisista rakenteista aina solidiin kasvutapaan asti. Myös solutasolla variaatio on suurta niin sytoplasman värin, tuman koon ja muodon, tumajyvästen määrän kuin mitoottisen aktiivisuudenkin osalta. Usein havaittavissa on rinnakkain myös duktaalista *in situ* -karsinoomaa. (Lakhani ym. 2012.) Useimmat rintasyövät, joiden taustalla on *BRCAl*-mutaatio, edustavat duktaalista alatyyppejä, ja myös lähes kaikki HER2-positiiviset rintasyövät ovat duktaalisia (Bilous ym. 2003).

Invasiivisista rintasyöivistä 5-15 % edustaa invasiivista lobulaarista karsinoomaa. Diagnostiikan kannalta tärkeä lobulaarisen karsinooman molekulaarinen tunnuspiirre on E-kadheriini-kiinnittymisproteiinien ilmentymisen puute (Acs ym. 2001), joka pitkälti selittää lobulaarisen karsinooman histopatologiset tunnuspiirteet – kasvainsolukko koostuu pienistä, irrallisina strooman sekaan levittäytyvistä syöpäsoluista, jotka muodostavat jono- ja spiraalimaisia rakenteita. Mitooseja nähdään tyypillisesti vähän. Lobulaariset karsinoomat ovat useimmiten estrogeenireseptoriposiitivisia ja HER2-negatiivisia. (Lakhani ym. 2012.) Muita lobulaariselle karsinoomalle tyypillisiä piirteitä duktaaliseen karsinoomaan verrattuna ovat tuumorin suuri koko, diagnosointihetkellä korkea stage-luokitus sekä multifokaalisen ja/tai kontralateraalisen tuumorin esiintyminen (Arpino ym. 2004, Li ym. 2005). Lobulaarinen karsinooma metastasoi tyypillisesti luustoon, ruoansulatuskanavaan, kohtuun, aivokalvoihin ja munasarjoihin, kun taas duktaalisen karsinooman metastaasit löytyvät lobulaarisiin karsinoomiin verrattuna useammin keuhkoista (Lakhani ym. 2012). Vaihdevuosien estrogeeni-progesteroni-yhdistelmäkorvaushoito on useiden tutkimusten perusteella yhdistetty erityisesti lobulaariseen karsinoomaan (Reeves ym. 2006).

Invasiiviset duktaaliset ja lobulaariset karsinoomat kattavat valtaosan rintasyöpätapauksista, mutta niiden rinnalla esiintyy vähäisessä määrin harvinaisempia histologisia tyyppejä. WHO:n rintatuumoriluokituksen mukaan niistä yleisimpiä ovat tubulaarinen, musinoosi, metaplastinen, invasiivinen mikropapillaarinen, kribriforminen ja medullaarinen karsinooma, ja niiden osuudet kaikista invasiivisista rintasyöivistä vaihtelevat alle yhdestä prosentista kahteen prosenttiin. Tubulaarisen, musinoosin ja kribriformisen karsinooman histopatologisiin piirteisiin kuuluu hyvin erilaistunut kudosis ilman merkittävää atypiaa tai mitoottista aktiivisuutta. Metaplastinen karsinooma on heterogeeninen joukko syöpiä, joissa nähdään syöpäsolujen erilaistumista epiteliaalisiksi tai mesenkymaalisiksi soluiksi. Medullaarisen karsinooma koostuu atyyppisestä, mitoottisesti aktiivisesta ja huonosti erilaistuneesta kudoksesta, joka rajautuu tarkasti ympäristöönsä. Medullaariset piirteet ovat tyypillisiä *BRCAl*-mutatoituneille

syöville. Invasiivisen mikropapillaarisen karsinooman patohistologisiin tunnuspiirteisiin kuuluvat klustereita muodostavat, käänteisesti polarisoituneet kasvainsolut, joita ympäröivät tyhjän näköiset stroomatilat. Sille tyypillistä on myös duktaalista karsinoomaa yleisempi verija imusuoni-invaasio sekä imusolmukemetastasointi. (Lakhani ym. 2012.)

2.1.4 Erilaistumisaste

Rintasyövälle määritetään histologisen näytteen tarkastelun perusteella erilaistumisaste eri gradus. Erilaistumisaste kuvaa sitä, kuinka paljon tuumorikudos muistuttaa maitorauhasen tervettä epiteelikudosta. Luokitus on kolmiportainen – gradusta 1 edustava syöpä on hyvin erilaistunut, gradusta 2 edustava kohtalaisesti ja gradusta 3 edustava huonosti erilaistunut. Erilaistumisasteen määrittäminen perustuu tubulus- ja rauhasrakenteiden, tuma-atypian ja mitoottisen aktiivisuuden määrän arviointiin tuumorikudoksessa. Apuna käytetään Scarff-Bloom-Richardsonin metodia, jossa kukin kolmesta kriteeristä pisteytetään asteikolla 1-3 ja yhteispistemäärä määrittää erilaistumisasteen. Tubulus- ja rauhasrakenteiden osalta pisteytys tehdään määrittämällä polarisoituneiden syöpäsolujen ympäröimiä luminoita sisältävän kudoksen osuus koko näytteestä. Tuma-atypian pisteyttämiseksi verrataan tuumorikudoksen poikkeavimpia tumia koon ja säännöllisyyden osalta terveeseen epiteelikudoksen tumiin. Myös tumajyvien määrä ja erottuvuus sekä kromatiinirihman karkeus ovat tuma-atypian arvioinnissa hyödyllisiä muuttujia. Mitoottisen aktiivisuuden arvioinnissa tuumorikudoksen mitoottisesti aktiivisimmilta alueilta valitaan kymmenen mikroskoopin suurimman suurenoksen näkymän kokoista tarkastelukohtaa, joiden mitoosikuviot lasketaan. Erilaistumisaste määritetään leikkauspreparaatin lisäksi myös paksuneulanäytteestä, mutta tuumorikudoksen heterogeisuus ja näytteeksi päätyvän kudoksen pieni määrä voivat johtaa erityisesti mitoottisen aktiivisuuden ja sen myötä koko erilaistumisasteen aliarviointiin biopsianäytettä käytettäessä. (Lakhani ym. 2012.)

2.1.5 Molekulaarinen luokitus

Rintasyövät jaetaan erilaisten geeni-ilmentämisprofiilien perusteella biologisiin alatyyppeihin, jotka eroavat toisistaan niin hoitokäytäntöjen kuin ennusteenkin osalta. Kliinisessä työssä jako suoritetaan molekulaaristen ennustetekijätutkimusten avulla, joihin kuuluvat immunohistokemiallisin menetelmin tehtävät estrogeenireseptori- (ER), progesteronireseptori- (PR), Ki67- sekä HER2-proteiini-ekspressiomääritykset. HER2-määrityksissä käytetään positiivisten näytteiden varmistamiseksi toisen linjan tutkimuksena *in situ* –hybridisaatiota. (Rintasyövän valtakunnallinen diagnostiikka- ja hoitosuositus 2019.) ER- ja PR-määrityksissä tulos tulkitaan positiiviseksi, kun vähintään 1 % invasiivisen tuumorikudoksen tumista

värjäytyy (Hammond ym. 2010). Ki67-värjäys kuvaa rintasyövän proliferatiivista aktiivisuutta, ja määrittelyn tulos ilmoitetaan värjäytyneiden solujen prosenttiosuutena tuumorikudoksessa (Yerushalmi ym. 2010). HER2-määrittelyä käsitellään tarkemmin kohdassa 2.2.3.

Immunohistokemiallisen värjäyksen etu verrattuna useimpiin muihin proteiinimääriä mittaaviin menetelmiin on mahdollisuus erotella maligni ja normaali solukko toisistaan histologisesti morfologian perusteella. Tämä ehkäisee terveen kudoksen aiheuttamaa vääristymää ja erityisesti hormonireseptorimäärittelyksien vääriä positiivisia tuloksia. Menetelmän ongelmakohtiin kuuluvat erot eri vasta-aineiden spesifisyydessä ja sensitiivisyydessä, laboratorioden erilaiset protokollat sekä tulkintaerot tulosten tulkitsijoiden välillä. Siksi tuloksia kontrolloidaan sisäisen ja ulkoisen laadunvalvonnan avulla. (Russnes ym. 2017.) Rintasyövän luokitteluun ja ennustearviointiin on käytettävissä myös kaupallisia geenipaneeleita, esimerkiksi 50 geenin lähetti-RNA:t kattava PAM50-määrittely, joka voidaan suorittaa käyttäen joko kvantitatiivista käänteiskopiointi-polymeraasiketjureaktiota (qRT-PCR) tai mikrosirua (Parker ym. 2009). Tällä menetelmällä on osoitettu olevan immunohistokemiallisia määrittelyksiä suurempi ennustearvo niin hoitovasteen kuin potilaan ennusteenkin osalta, mutta toistaiseksi sen kliininen käyttö on vähäistä (Ohara ym. 2019; Nielsen ym. 2010).

ER-positiivisia rintasyöpiä kutsutaan luminaalisiksi, koska ne muistuttavat geenii-
ilmentämisprofiililtaan rintarauhasen luminaalisia epiteelisoluja. Ne ovat useimmiten hyvin erilaistuneita ja harvoin mitoottisesti voimakkaan aktiivisia. Rintasyöivistä noin 70 % on luminaalisia, ja luokka jaetaan kahteen proliferaatiotason mukaan. A-tyypin luminaalisissa karsinoomissa Ki67-taso on matala ja HER2 negatiivinen. PR on usein positiivinen, ja solut ilmentävät luminaalisia sytokeratiineja 7, 8, 18 ja 19. Luminaalisen A-tyypin syövät ovat tyypillisesti hyväennusteisia, ja luokkaan kuuluvatkin histologisista alatyypeistä esimerkiksi useimmat hyvin erilaistuneet duktaaliset karsinoomat sekä tubulaarinen, musinoosi ja kribriforminen karsinooma. B-tyypin luminaalisten karsinoomien tyypipiirre on korkeampi Ki67-taso, HER2-positiivisuus tai molemmat. Ne ilmentävät A-tyypin karsinoomia heikommin luminaalisille epiteelisoluille tyypillisiä geenejä. (Habashy ym. 2012.)

ER-negatiivisten rintasyöpien joukosta erottuu kaksi ryhmää. Basaalissa eli kolmoisnegatiivisessa karsinoomassa sekä hormonireseptori- että HER2-määrittelykset ovat negatiiviset. Basaalisen karsinooman solut ilmentävät maitorauhasen myoepiteelisoluille tyypillisiä geenejä, kuten sytokeratiineja 5, 6 ja 17. (Perou ym. 2000.) Basaalille tuumoreille tyypillistä on fenotyypin suuri intratumoraalinen vaihtelu sekä mutaatiot keskeisissä

kasvunrajoitegeneisissä, joihin kuluvat muun muassa *TP53* ja *PTEN*. Histologisista tyypeistä metaplastiset karsinoomat ja medullaarinen karsinooma edustavat lähes aina basaalista molekulaarista tyyppiä, samoin *BRCA*-mutaatioihin liittyvät syövät. HER2-tyyppiset karsinoomat eroavat basaalisista siten, että niissä HER2-määrittäminen on positiivinen. Hormonireseptorimäärittäykset sen sijaan ovat negatiiviset. (Lakhani ym. 2012.)

2.1.6 Levinneisyysluokitus

Rintasyövän levinneisyyden ilmoittamisessa käytetään useimpien muiden syöpien tapaan TNM-levinneisyysluokitusta. Patologista pTNM-luokitusta käytetään, kun löydökset ovat histopatologisin menetelmin varmistettuja. pTNM-luokituksen pT-kohta viittaa primaarituumoriin ja saa arvot pT1-3 kasvaimen suurimman läpimitan mukaan. Lisäksi pT4 tarkoittaa minkä tahansa kokoista ihoon tai rintakehän seinämään kasvavaa kasvainta, pTis *in situ* -karsinoomaa, pTX tuntemattoman kokoista primaarikasvainta ja pT0 sitä, ettei primaarikasvainta ole todettu. N-kohta viittaa imusolmukkeisiin, ja kliininen luokitus perustuu metastaasiksi epäiltyjen imusolmukkeiden sijaintiin ja kiinnittyneisyyteen. Patologinen pN-luokitus edellyttää vähintään kainalon alimpien imusolmukkeiden poistoa näytteeksi. pN0 tarkoittaa, ettei paikallisissa imusolmukkeissa ole metastaaseja. pN1 tarkoittaa etäpesäkettä 1-3 kainaloimusolmukkeessa, mikrometastaasia tai vartijaimusolmukkeen mikroskooppista etäpesäkettä. pN2 tarkoittaa etäpesäkettä 4-9 kainaloimusolmukkeessa tai kliinisesti todettua parasternaali-imusolmukkeen etäpesäkettä ilman kainalometastasointia. pN3-luokka edellyttää vähintään kymmentä kainaloimusolmukemetastaasia, infra- tai supraklavikulaarisia imusolmukemetastaaseja tai yhtäaikaista parasternaalisten ja kainalon imusolmukkeiden metastasointia. pNX taas tarkoittaa, ettei paikallisia imusolmukkeita pystytty tutkimaan esimerkiksi niiden aikaisemman poiston vuoksi. M-kohta viittaa etäpesäkkeisiin paikallisten imusolmukealueiden ulkopuolella ja on kaksiportainen – M1 ja histopatologisesti varmistettu pM1 tarkoittavat havaittuja kaukoetäpesäkkeitä ja M0 niiden puutetta. (Wittekind ym. 2014.) TNM-luokituksen kolmen kohdan arvot yhdistämällä voidaan muodostaa stage-luokitus, joka kuvaa taudin levinneisyyttä asteikolla 0-IV (Lakhani ym. 2012).

2.1.7 Hoito

Rintasyövän hoito perustuu kirurgiaan, sädehoitoon ja systeemisiin lääkehoitoihin. Kirurgisen hoidon tekniikoista rinnan säästävä leikkaus on nykyisin ensisijainen vaihtoehto. Rinnan säästävässä leikkauksessa pyritään poistamaan syöpämuutos puhtain marginaalein siten, että kosmeettinen lopputulos on mahdollisimman hyvä. (Rintasyövän valtakunnallinen diagnostiikka- ja hoitosuositus 2019.) Rintaa säästävän kirurgian yhteydessä annetaan aina

lisäksi paikallinen sädehoito, ja tämä yhdistelmä on todettu ennusteeltaan yhtä tehokkaaksi kuin rinnan poisto eli mastektomia (Fisher ym. 2002). Rintaa säästävä kirurgia on mahdollinen myös duktaalisen *in situ* –karsinooman tapauksessa, kun potilas saa myös sädehoidon. Rinnan poisto on aiheellinen, mikäli tuumorin tai tuumorien koko on suuri suhteessa rinnan kokoon, puhtaita leikkausmarginaaleja ei saavuteta rinnan säästävällä kirurgialla, sädehoito on vasta-aiheinen aiemman sädehoidon, raskauden, perussairauksien tai lääkitysten vuoksi tai jos potilas niin itse toivoo. Ennaltaehkäisevänä toimenpiteenä tehtävä bilateraallinen mastektomia on vaihtoehto *BRCA1*- tai *BRCA2*-mutaation kantajille. Rinnan rekonstruktio voidaan tehdä joko mastektomian yhteydessä tai myöhemmin erillisessä leikkauksessa. Inflammatorinen karsinooma, runsas kainalomestastasointi ja kaukometastasointi ovat vasta-aiheita välittömälle rekonstruktioille. Rintarekonstruktiossa voidaan käyttää joko potilaan omia kudoksia, implanttia tai näiden yhdistelmää. (Rintasyövän valtakunnallinen diagnostiikka- ja hoitosuositus 2019.)

Rintasyövän levinneisyyttä paikallisiin kinalon imusolmukkeisiin tutkitaan leikkauksen yhteydessä vartijaimusolmuketutkimuksella, mikäli imusolmuke-etäpesäkkeitä ei tätä ennen ole neulanäytteellä todettu. Mikäli potilaalla on vain duktaalinen *in situ* -karsinooma, ei vartijaimusolmuketutkimusta pääsääntöisesti tarvita, ellei kyseessä ole erityisen laaja muutos. Vartijaimusolmukkeen tai -solmukkeiden paikantamiseen käytetään sinistä väriainetta ja radioaktiivista merkkiainetta. Vartijaimusolmukkeessa todettavat, alle 2 mm halkaisijaltaan olevat mikrometastaasit eivät aiheuta jatkotoimenpiteitä. Makrometastaasin tapauksessa nykyisin suositeltu hoitomuoto on kinalon sädehoito kinaloimusolmukkeiden poiston sijaan haittavaikutusten minimoinnin vuoksi. (Rintasyövän valtakunnallinen diagnostiikka- ja hoitosuositus 2019.) Kinalon tyhjennys aiheuttaa neljännekselle potilaista yläraajan turvotusta, kun pelkällä sädehoidolla osuus on 15 % (Cardoso ym. 2019). Kinalon tyhjennys tehdään kuitenkin aina, jos kinaloimusolmukkeissa on todettu etäpesäke tai jos vartijasolmukebiopsia ei ole mahdollinen. Kinalon tyhjennys on suositeltavaa tehdä muun muassa silloin, kun vartijaimusolmukkeessa todetaan makrometastaasi ja potilas on saanut neoadjuvanttihoitoa tai sädehoito on vasta-aiheinen. (Rintasyövän valtakunnallinen diagnostiikka- ja hoitosuositus 2019.)

Leikkauksen jälkeisen koko rinnan sädehoidon tärkein indikaatio on rinnan säästävä leikkaus. Sädehoidon on tällöin todettu pidentävän tautivapaata aikaa ja vähentävän kuolleisuutta. Tehostehoito toteutetaan suuren paikallisen uusiutumisen riskin omaaville potilaille, joihin lukeutuvat muun muassa alle 50-vuotiaat ja 50–60-vuotiaat graduksen 3 syöpää sairastavat. Erityisen pienen paikallisen uusiutumisen riskin potilaille voidaan harkita osarinnan sädehoitoa.

Mastektomian jälkeen sädehoito tulee kyseeseen, jos tuumori on invasoanut iholle tai jos potilaalla on todettu etäpesäkkeitä kainaloimusolmukkeissa. Sydämen ja keuhkojen saamat säteilyannokset rinnan sädehoidon yhteydessä minimoidaan annossuunnittelun avulla. (Rintasyövän valtakunnallinen diagnostiikka- ja hoitosuositus 2019.)

Rintasyövän lääkehoitoon kuuluvat solunsalpaajat, hormonaaliset lääkkeet ja HER2-kohdennettu hoito. Kullekin potilaalle annettavaan hoitoon vaikuttavat syövän molekulaarinen tyyppi ja uusiutumiseriski sekä hoidosta saavutettavissa oleva hyöty suhteessa haittoihin. Neoadjuvanttihoito tarkoittaa ennen leikkausta annettavaa lääkehoitoa, ja se aloitetaan mahdollisimman pian diagnoosin ja levinneisyyselvittelyjen jälkeen. Neoadjuvanttihoitona voidaan käyttää syövän tyypistä riippuen kaikkia kolmea lääkehoitotyyppiä. Hoito tulee kyseeseen potilailla, joilla syöpä on levinnyt paikallisesti, joilla on inflammatorinen rintasyöpä tai joilla kasvain on niin suuri, että rinnan säästävä leikkaus ei tule kyseeseen. (Rintasyövän valtakunnallinen diagnostiikka- ja hoitosuositus 2019.) Merkittäväällä osalla jälkimmäisistä potilaista neoadjuvanttihoito pienentää kasvainta niin paljon, ettei rintaa tarvitse poistaa kokonaan. (Cardoso ym. 2019.) Adjuvanttihoito eli liitännäishoito tarkoittaa leikkauksen jälkeistä lääkehoitoa, ja sen indikaationa pidetään taudin vähintään 10 %:n suuruista uusiutumiseriskiä seuraavan kymmenen vuoden aikana. Se tulisi aloittaa 4-6 viikon kuluessa leikkauksesta. (Rintasyövän valtakunnallinen diagnostiikka- ja hoitosuositus 2019.) HER2-positiivisen rintasyövän lääkehoitoa käsitellään kohdassa 2.2.4.

Luminaalinen eli estrogeenireseptoriposiitivinen syöpä on aihe hormonaaliselle hoidolle. Hoito on erilainen pre- ja postmenopausaalisille naisille. Premenopausaalisten naisten ensisijainen adjuvanttihoito on 5-10 vuoden tamoksifeenihoito. Toinen vaihtoehto erityisesti suuren riskin potilaille on aromataasinestäjän tai tamoksifeenin yhdistäminen munasarjasuppressioon. Postmenopausaalisilla naisilla adjuvanttihoitona käytetään tamoksifeenia, aromataasinestäjiä ja näiden peräkkäisistä hoitajaksoista koostuvia yhdistelmiä. Hoitajakso on viisi tai kymmenen vuotta taudin uusimisriskistä riippuen. (Rintasyövän valtakunnallinen diagnostiikka- ja hoitosuositus 2019.) Neoadjuvanttihoitona hormonaalisia lääkkeitä käytetään lähinnä postmenopausaalisilla naisilla, ja tehokkaimmin tuumoria pienentävä hoito on todettu olevan 4-8 kuukauden aromataasinestäjähoito (Cardoso ym. 2019). Sekä tamoksifeenilla että aromataasinestäjillä on omat tunnetut haittavaikutuksensa, jotka otetaan huomioon hoitovalintoja tehdessä. Tamoksifeeniin on liitetty lisääntynyt riski laskimotukoksiin ja endometriumin hyperplasiaan, kun taas aromataasinestäjät lisäävät luukadon ja tuki- ja liikuntaelimestön kiputilojen esiintymistä. Lisäksi kumpikin aiheuttaa vaihdevuosisoireita.

Aromataasineestäjiä käyttävien potilaiden kohdalla on tärkeää huolehtia riittävästä kalsiumin ja D-vitamiinin saannista, ja mikäli postmenopausaalaisella potilaalla on lisäksi todettu alentunut luuntiheys tai muita murtumariskiä lisääviä tekijöitä, voi kyseeseen voi tulla osteoporoosilääkitys. (Rintasyövän valtakunnallinen diagnostiikka- ja hoitosuositus 2019.)

Solunsalpaajahoitoa voidaan käyttää riippumatta rintasyövän molekulaarisesta luokasta, mutta erityisen tehokas se on hormonireseptorinegatiivisten syöpien kohdalla. Solunsalpaajahoitoa ei yleensä käytetä T1-luokan paikallisissa, voimakkaasti hormonireseptoripositivisissa, matalan tai keskikorkean uusiutumisriskin syövässä. Sen sijaan korkean uusiutumisriskin syövässä, joihin kuuluvat muun muassa kaikki alle 35-vuotiaiden havaitut, kaikki T2-4-luokkaa edustavat ja kaikki kainaloimusolmukkeisiin levinneet rintasyövät, on liitännäishoidoksi aiheellista valita solunsalpaaja yhdistettynä syövän molekulaarisesta luokasta riippuen mahdollisesti hormonaaliseen tai HER2-kohdennettuun hoitoon. Iäkkäillä ja monisairailta solunsalpaajahoidosta voidaan joutua pidättäytymään hoidon runsaiden haittavaikutusten vuoksi. Rintasyöpäpotilailla käytetään yleisimmin antrasykliini- ja taksaanipohjaisia hoitoja. Kuureja annetaan kolmen viikon välein yhteensä kuudesta kahdeksaan kertaa lääkeyhdistelmästä riippuen. Solunsalpaajahoito toteutetaan mieluiten ennen sädehoitoa. Käytettäessä solunsalpaajia neoadjuvanttihoitona suositus on edetä leikkaukseen vasta, kun potilas on saanut kaikki kuurit. (Rintasyövän valtakunnallinen diagnostiikka- ja hoitosuositus 2019.)

Kaukometastasoitunut rintasyöpä ei ole parannettavissa, mutta taudin etenemistä on mahdollista hidastaa läkehoidolla. Kyseeseen tulevat syövän molekulaarisesta luokasta, potilaan aiemmin saamasta hoidosta, tautitaakasta, taudinkulusta sekä potilaan yleistilasta ja toiveista riippuen solunsalpaajat, hormonaalinen hoito, HER2-kohdennettu hoito tai näiden yhdistelmä. Solunsalpaajia ja hormonaalista hoitoa ei kuitenkaan suositella toteutettavaksi samanaikaisesti. Uudempia levinneen rintasyövän hoidossa ennustehyödyn antavia lääkkeitä ovat mTOR- ja CDK4/6-inhibiittorit. Hoidolla pystytään hidastamaan syövän etenemistä, lievittämään sen aiheuttamia oireita ja pidentämään potilaan elinikää. Etäpesäkkeiden biopsointia mahdollisuuksien mukaan suositellaan, sillä etäpesäkkeiden biologiset ominaisuudet saattavat poiketa primaarituumorista ja näin avata uusia hoitomahdollisuuksia. Kutakin läkehoitoa jatketaan, kunnes tauti etenee tai haitat kasvavat liian suuriksi. Bisfosfonaatti kuuluu luustometastasoineen rintasyövän standardihoitoon. Primaarituumorin leikkaushoidosta pääsääntöisesti pidättäydytään kaukometastasoineen rintasyövän hoidossa. Etäpesäkkeiden, erityisesti luusto- ja keskushermostoetäpesäkkeiden, kirurgia ja sädehoito voivat kuitenkin tulla

kyseeseen oireita lievittävinä eli palliatiivisina toimenpiteinä potilaan kokonaistilanne huomioiden. (Rintasyövän valtakunnallinen diagnostiikka- ja hoitosuositus 2019.)

2.1.8 Ennuste

Rintasyövän ennuste on viimeisten vuosikymmenien aikana parantunut merkittävästi erityisesti lääkehoidon saralla otettujen edistysaskelien myötä. Nykypäivänä rintasyöpään sairastuneen ennuste on erinomainen, mikäli tauti on havaittu ajoissa. (Lakhani ym. 2012.) Suomessa rintasyöpään sairastuneiden suhteellinen ikävakiointu elossaololuku viiden vuoden jälkeen diagnoosista oli 90,99 % vuosina 2015–2017, ja arvo on viimeisen 50 vuoden aikana lähes kaksinkertaistunut. Rintasyövän jatkuvasti lisääntyneestä ilmaantuvuudesta huolimatta myös ikävakiointu kuolleisuus rintasyöpään on Suomessa ollut laskussa 1990-luvulta lähtien ollen vuonna 2017 16,16 kuolemaa 100 000 asukasta kohden. (Tautitilastot 2017. Suomen Syöpärekisteri.)

Yksittäisen potilaan kohdalla ennustetta voidaan arvioida useiden tunnettujen ennustetekijöiden avulla. Korkea ikä diagnoosihetkellä on ennustetta heikentävä tekijä. Suomessa alle 55-vuotiaiden suhteellinen elossaololuku viiden vuoden jälkeen diagnoosista on 92,90 %, 55-74-vuotiaiden 93,44 % ja vähintään 75-vuotiaiden 83,37 %. (Tautitilastot 2017. Suomen Syöpärekisteri.) Tärkeimpiä patologisesti määritettäviä rintasyövän ennustetekijöitä ovat histologinen ja molekulaarinen luokitus, erilaistumisaste ja levinneisyysluokitus. Histologisista luokista parhaan ennusteen omaavat hyvin erilaistuneet invasiiviset karsinoomat sekä histologiset erityistyytit, joihin kuuluvat musinoottinen, kribriforminen ja medullaarinen karsinooma. Invasiivisen duktaalisen karsinooman ennuste on hieman huonompi kuin rintasyövällä keskimäärin. Ennustevertailusta invasiivisen lobulaarisen ja invasiivisen duktaalisen karsinooman välillä on saatu ristiriitaisia tutkimustuloksia. Lobulaarisen karsinooman ennuste-etu näyttää painottuvan ensimmäiseen kymmeneen diagnoosin jälkeiseen vuoteen, minkä jälkeen tilanne on päinvastainen. (Lakhani ym. 2012.)

Molekulaarisista luokista luminaaliset B-tyypin karsinoomat ovat ennusteeltaan A-tyyppiä huonompia, minkä ajatellaan liittyvän korkeampaan proliferaatiotasoon (Habashy ym. 2012). Sekä basaalisena että HER2-tyyppisen karsinooman ennuste on huonompi kuin luminaalisen (Sotiriou ym. 2003). Primaarituumorin koko, metastaatisten imusolmukkeiden lukumäärä ja histologinen erilaistumisaste ovat kaikki itsenäisiä ennustetekijöitä (Schwartz ym. 2014). Myös imu- ja verisuoni-invaasio on itsenäinen ennustetta heikentävä tekijä. Voimakas tai täydellinen vaste neoadjuvanttihoidolle eli hoidon myötä tapahtuva tuumorimassan korvautuminen

sidekudoksella taas on voimakas ennustetta parantava tekijä erityisesti silloin, kun vaste nähdään imusolmukemetastaaseissa. (Lakhani ym. 2012.)

2.2 HER2-onkoproteiini

2.2.1 Toiminta normaalitilassa

Ihmisen epidermaalisen kasvutekijän reseptori 2 (Human epidermal growth factor receptor 2, HER2 eli ErbB2) on kromosomissa 17 sijaitsevan *ERBB2*-proto-onkogeenin (myös *HER2* tai *HER2/neu*) koodaama transmembraaninen glykoproteiini. ErbB-reseptorityrosiinkinasaasiiniperheeseen kuuluu HER2-reseptorin lisäksi kolme muuta reseptoria, jotka ovat epidermaalisen kasvutekijän reseptori (EGFR) eli ErbB1, HER3 eli ErbB3 sekä HER4 eli ErbB4. ErbB-ryhmän reseptoreilla on yhteinen yleisrakenne, johon kuuluvat solunulkoinen sitoutumiskohta ligandille, rasvaliukoinen transmembraaniosa sekä solunsisäinen kinaasiaktiivinen alue, jossa tapahtuu tyrosiinitähteiden autofosforylaatio. (Rubin ja Yarden 2001.) ErbB-reseptoreita ekspressoidaan meso- ja ektodermaalisissa kudoksissa (Yarden ja Sliwkowski 2001). Niillä on muutamia kymmeniä ligandeja mukaan lukien epidermaalinen kasvutekijä (EGF) ja neuroguliinit, ja signaalintijärjestelmän keskeisimmät tehtävät liittyvät organogeneesiin (Burden ja Yarden 1997).

ErbB-reseptorit sijaitsevat epiteelisoluissa basaalisilla ja lateraalisilla solukalvoilla (Borg ym. 2000). HER2-reseptorin tärkeimpänä toimintamekanismina pidetään heterodimerisaatiota muiden ErbB-reseptorien kanssa, koska sillä itsellään ei tiedetä olevan merkittävää affiniteettia yhteenkään ligandiin (Klapper ym. 1999). Kun ErbB1-, ErbB3- tai ErbB4-reseptoriin sitoutuu ligandi, se muodostaa dimeerin toisen ErbB-reseptorin kanssa, ja tyrosiinitähteiden autofosforylaatio johtaa signaalikaskadin käynnistymiseen adaptoriproteiinien ja entsyymien välityksellä. Homodimeerien aikaansaama signaali on heikko, kun taas heterodimerisaatio HER2-reseptorin kanssa tekee signaloinnista voimakasta ja pitkäkestoista ja onkin dimerisaation ensisijainen vaihtoehto silloin, kun HER2-reseptoreja on saatavilla. (Graus-Porta ym. 1997, Rubin ja Yarden 2001.) HER2 dimerisoituu ensisijaisesti ErbB3- ja ErbB4-reseptorien kanssa. Näistä ErbB2/4-dimeeri sitoo voimakkaasti hyvin monia ErbB-reseptoriperheen ligandeja, kun taas ErbB2/3-dimeeri sitoo spesifisti vain muutamia ligandeja, kuten hereguliineja. (Jones ym. 1999.) ErbB-reseptorivasteeseen vaikuttaa myös tasapaino ligandin sitoneiden reseptoreiden endosomaalisen hajottamisen ja solukalvolle palauttamisen välillä. Erityisesti ErbB1-homodimeerit ohjautuvat pääosin hajotettavaksi, kun taas HER2-heterodimeerit palautuvat homodimeerejä useammin takaisin solukalvolle. Tämä mekanismi selittää osaltaan HER2-reseptorin onkogeenista potentiaalia. (Lenferink ym. 1998.)

ErbB-reseptorit, niiden lukuisat ligandit ja niiden kohteena olevat signalointireitit muodostavat monimutkaisen signalointiverkoston. Sitoutuva ligandin ja dimerisoituvien reseptorien laatu määrittävät, mitkä solunsisäiset signaalikaskadit aktivoituvat. (Olayioye ym. 1998.) Tärkeimmät ErbB-reseptorien kohteena olevat signalointireitit ovat MAPK- ja AKT-reitit, joista jälkimmäinen aktivoituu vain voimakkaampien ErbB-dimeerien toimesta. ErbB-reseptorien välittämän signaloinnin transkriptionaalisiin kohteisiin kuuluvat useat proto-onkogeenit ja transkriptiofaktorit, joiden toiminta vaikuttaa solun jakautumiseen, migraatioon, adheesioon, differentiaatioon ja apoptoosiin. (Yarden ja Sliwkowski 2001.)

2.2.2 Toiminta syövässä

Normaalisti toimivassa solussa HER2-reseptoreita on matalan ilmentymistason takia solukalvolla vähän, minkä seurauksena heterodimerisaatio muiden ErbB-reseptorien kanssa on vähäistä (Rubin ja Yarden 2001). HER2-reseptorin yli-ilmentymistä on havaittu useissa karsinoomissa, kuten rinta-, maha-, munasarja- ja eturauhassyövässä. Yli-ilmentyminen johtaa lisääntyneeseen HER2-heterodimeerien määrään solukalvolla. Koska HER2-reseptorin sisältävät dimeerit ovat muita ErbB-dimeerejä tehokkaampia signaalinvälittäjiä, HER2-reseptorin yli-ilmentyminen johtaa proliferaatiivisen ja antiapoptoottisen signaloinnin voimistumiseen. (Tai ym. 2010.)

HER2-reseptorin yli-ilmentymisen taustalla on useimmiten DNA-replikaatiovirheen seurauksena syntynyt *HER2*-geenin monistuma. Kromosomin 17 polysomia sen sijaan ei johda HER2-yli-ilmentymiseen. (Hurvitz ja McCann 2019.) Rintasyövässä *HER2*-monistuman yleisyys on noin 15 %, ja HER2-reseptorin yli-ilmentyminen korreloi voimakkaasti *HER2*-monistuneisuuden kanssa (Lakhani ym. 2012). HER2-reseptorin yli-ilmentyminen johtaa paitsi sen lisääntyneeseen heterodimerisaatioon muiden ErbB-reseptorien kanssa, myös spontaaniin HER2-homodimerisaatioon. HER2-homodimeerit voivat aktivoida tyrosiinikinaasivälitteisiä signalointireittejä ilman sitoutuvaa ligandia ja näin mahdollistavat jatkuvan proliferaatiivisen ja antiapoptoottisen signaloinnin. HER2-reseptoria yli-ilmentävät syövät ovat kliiniseltä fenotyypiltään aggressiivisia. (Hurvitz ja McCann 2019.)

Toinen HER2-reseptoriin liittyvä onkogeeninen mekanismi on *HER2*-geeniä aktivoivat mutaatiot. *HER2*-geenin mutaatioita esiintyy noin 3 %:lla rintasyöpäpotilaista. Mutaatioista yli puolet sijaitsee proteiinin solunsisäistä kinaasiaktiivista aluetta koodaavissa eksoneissa. Yleisimmät mutaatiot ovat L755S-, V777L- sekä D769H- ja D769Y-missense-mutaatiot. L755S-mutaatio sijaitsee eksonissa 19 ja on prekliinisissä kokeissa yhdistetty lapatinibiresistenssiin ja neratinibiherkkyyteen. V777L-mutaatio sijaitsee kromosomissa 20 ja

D769H- sekä D796Y-mutaatiot kromosomissa 19. Nämä mutaatiot on yhdistetty korkeampaan kinaasiaktiivisuuteen ja niillä on potentiaali transformoida tavalliset solut syöpäsoluiksi. Näitä mutaatioita edustavien syöpien on prekliinisissä tutkimuksissa havaittu olevan herkkiä trastutsumabille, lapatinibille ja neratinibille. Osa mutaatioista esiintyy tyypillisesti *HER2*-monistuman kanssa, osa ilman monistumaa. (Petrelli ym. 2017.) Neratinibin tehosta *HER2*-mutatoituneessa rintasyövässä on saatu kliinisissä kokeissa lupaavia tuloksia (Hyman ym. 2018).

2.2.3 *HER2*-statuksen määrittäminen

HER2-onkoproteiinin mahdollisen yli-ilmentymisen selvittelyt kuuluvat patologian yksikössä tehtäviin rintasyöpänäytteen rutiinitutkimuksiin. Määritykset suoritetaan noudattaen kansainvälistä suositusta (Wolff ym. 2018), jonka laativat American Society of Clinical Oncology ja College of American Pathologists. Suosituksen mukaan *HER2*-määritykset tulee tehdä jokaisen uuden rintasyövän kohdalla sekä lisäksi levinneen taudin etäpesäkkeistä otetuille näytteille. Ensilinjan tutkimuksena käytetään *HER2*-reseptorien immunohistokemiallista värjäystä, jota värjäyksen tuloksesta riippuen seuraa *in situ* -hybridisaatio geenimonistuman osoittavana tutkimuksena. Tarkoituksena on pystyä ryhmittelemään kaikki näytteet joko *HER2*-positiivisiksi tai -negatiivisiksi. Tämä mahdollistaa päätöksen *HER2*-kohdennetun hoidon aloittamisesta, sillä vain potilaiden, joilla on todettu vähintään joko *HER2*-onkoproteiinin yli-ilmentyminen tai *HER2*-geenimonistuma, on voitu osoittaa hyötyvän hoidosta. (Wolff ym. 2018.)

Immunohistokemiallinen värjäys (IHC) *HER2*-yli-ilmentymisen selvittelynä tarkoittaa solukalvolla olevien *HER2*-reseptorien määrän arvioimista paikantamalla ne histologisesta leikkeestä *HER2*-selektiivisen vasta-aineen avulla (Alvarez ym. 2013). IHC:n tulkinnessa käytetään neliportaista asteikkoa. IHC 0 tarkoittaa joko täysin värjäytymätöntä näytettä tai näytettä, jossa solukalvojen värjäytyneisyys on osittaista ja heikkoa ja kattaa korkeintaan 10 % tuumorisoluista. IHC 1+ tarkoittaa solukalvojen osittaista ja heikkoa värjäytyneisyyttä, joka kattaa yli 10 % tuumorisoluista. Sekä IHC 0 että IHC 1+ tulkitaan suoraan *HER2*-negatiivisiksi tuloksiksi, eikä *in situ* -hybridisaatio ole aiheellinen. IHC 2+ tarkoittaa heikkoa tai kohtalaista mutta täydellistä solukalvojen värjäytyneisyyttä, joka kattaa vähintään 10 % tuumorisoluista. IHC 3+ -luokkaan kuuluvat kaikkein voimakkaimmin värjäytyvät näytteet – sen kriteerinä on voimakas, täydellinen ja intensiivinen solukalvovärjäytyvyys vähintään 10 %:ssa tuumorisoluista. IHC 3+ tulkitaan *HER2*-positiiviseksi tulokseksi ja IHC 2+ raja-arvoiseksi. Kansainvälisen suosituksen mukaan IHC 3+ -näytteiden kohdalla *in situ* -hybridisaatiota ei

tarvita, vaan ainoastaan raja-arvoiset IHC 2+ -näytteet jatkavat HER2-määrittämisalgoritmin seuraavaan vaiheeseen. (Wolff ym. 2018.) Suomessa toimintatapana on kuitenkin varmistaa sekä IHC 3+ että IHC 2+ -näytteiden kohdalla geenimonistuma *in situ* -hybridisaatiolla (Rintasyövän valtakunnallinen diagnostiikka- ja hoitosuositus 2019).

Toisen linjan HER2-testinä käytettävä *in situ* -hybridisaatio (ISH) perustuu *HER2*-geenimonistuman osoittamiseen kohdennetuilla DNA-koettimilla, jotka visualisoidaan histologisesta näytteestä joko kromogeenisella, fluoresoivalla tai metallogeenisellä menetelmällä. ISH:ssa käytetään *HER2*-koettimen lisäksi kromosomin 17 sentromeerialueen satelliittisekvenssejä tunnistavaa koetinta (CEP17), jonka avulla pyritään erottamaan toisistaan aito *HER2*-monistuma ja kromosomin 17 polysomia. (Alvarez ym. 2013.) Tulosten tulkinnassa käytettävät kaksi suuretta ovat *HER2*-signaalien keskiarvoinen määrä tuumorisolua kohden sekä *HER2*- ja CEP17-signaalien keskimääräisten solukohtaisten lukumäärien välinen suhdeluku (*HER2*/CEP17-suhde). Signaalien lukumäärä lasketaan vähintään 20 tuumorisolusta. Laskemiseen käytetään IHC-värjäyksessä voimakkaimmin värjäytyvää aluetta. Alueeksi voidaan valita myös *in situ* -hybridisaation perusteella *HER2*-monistuman suhteen potentiaalisimmalta vaikuttava alue. (Wolff ym. 2018.)

HER2:n ISH-tulosten optimaalinen tulkinta erityisesti epätyypillisten tulosten osalta on ollut viime vuosina tutkimuksen kohteena. Vuoden 2013 suosituksen mukaan *HER2*-positiiviseksi tulkittiin näytteet, joissa *HER2*-signaalien keskiarvoinen määrä solua kohden oli vähintään 6,0 tai joissa *HER2*/CEP17-suhdeluku oli vähintään 2,0 ($HER2 \geq 6,0$ tai $HER2/CEP17 \geq 2,0$). *HER2*-negatiiviseksi tulkittiin näytteet, joissa *HER2*-signaalien määrä solua kohden oli alle 4,0 ja *HER2*/CEP17-suhde alle 2,0 ($HER2 < 4,0$ ja $HER2/CEP17 < 2,0$). Näytteet, joissa *HER2*-signaalien määrä solua kohden oli vähintään 4,0 mutta alle 6,0 ja *HER2*/CEP17-suhde alle 2,0 tulkittiin raja-arvoiseksi ($4,0 \leq HER2 < 6,0$ ja $HER2/CEP17 < 2,0$). Raja-arvoisen tuloksen kohdalla ohjeena oli toistaa *HER2*-määrittäykset joko samasta näytteestä vaihtoehtoisella CEP17-koettimella tai eri näytteestä, mikäli sellainen oli saatavilla. Mikäli tulos jäi raja-arvoiseksi uusintatutkimuksista huolimatta, tuli onkologin tehdä päätös *HER2*-kohdennetun aloittamisesta potilaskohtaisesti ottaen huomioon potilaan kokonaistilanne. (Wolff ym. 2013.)

HER2-testaamisen kansainvälistä suositusta päivitettiin vuonna 2018, ja keskisimmät muutokset liittyivät epätyypillisten ISH-tulosten tulkintaan. Aiemman suosituksen mukainen raja-arvoisten näytteiden uudelleentestaus todettiin epäluotettavaksi keinoksi menetelmään liittyvän epätarkkuuden ja testauskertojen välillä vallitsevan satunnaisvariaation vuoksi. Epätyypillisiä ISH-tuloksia edustavien potilaiden kohdalla kliininen tutkimustieto vasteesta

HER2-kohdennetulle hoidolle on vielä vähäistä, ja uusi suositus painottaakin IHC-tulosten merkitystä positiivisuuden ja negatiivisuuden rajalla ISH:n perusteella olevia näytteitä arvioitaessa. Suosituksen mukaan HER2-positiivisiksi luokitellaan näytteet, joissa HER2-signaalien keskiarvo on vähintään 4,0 ja $HER2/CEP17$ -suhdeluku vähintään 2,0 ($HER2 \geq 4,0$ ja $HER2/CEP17 \geq 2,0$). HER2-negatiivisiksi taas luokitellaan näytteet, joissa HER2-signaalien keskiarvo on alle 4,0 ja $HER2/CEP17$ -suhdeluku alle 2,0 ($HER2 < 4,0$ ja $HER2/CEP17 < 2,0$). Näiden lisäksi olemassa on kolme välimuotoista ryhmää – HER2-keskiarvo alle 4,0 ja $HER2/CEP17$ -suhdeluku vähintään 2,0 ($HER2 < 4,0$ ja $HER2/CEP17 \geq 2,0$), HER2-keskiarvo vähintään 4,0 mutta alle 6,0 ja $HER2/CEP17$ -suhdeluku alle 2,0 ($4,0 \leq HER2 < 6,0$ ja $HER2/CEP17 < 2,0$), sekä HER2-keskiarvo vähintään 6,0 ja $HER2/CEP17$ -suhdeluku alle 2,0 ($HER2 \geq 6,0$ ja $HER2/CEP17 < 2,0$). Näitä ryhmiä edustavien rintasyöpien osuuden kaikista rintasyövistä on eri tutkimuksissa havaittu olevan noin 5-10 %. Uuden suosituksen mukaan näiden ryhmien kohdalla ratkaisu HER2-positiivisuuden tai -negatiivisuuden suhteen tehdään ensisijaisesti IHC-tuloksen perusteella. Mikäli IHC-tulos on raja-arvoinen eli 2+, tulee suosituksen mukaan toisen, sokkoutetun arvioijan antaa lausunto ISH-tuloksista. Mikäli toinen arvioija päätyy samaan lopputulokseen ensimmäisen kanssa, on ryhmistä kaksi ensimmäistä ($HER2 < 4,0$ ja $HER2/CEP17 \geq 2,0$ sekä $4,0 \leq HER2 < 6,0$ ja $HER2/CEP17 < 2,0$) ensisijaisesti negatiivisia ja viimeinen ($HER2 \geq 6,0$ ja $HER2/CEP17 < 2,0$) positiivinen. Muussa tapauksessa päätös lopullisesta lausunnosta jää tapauskohtaisen arvioinnin varaan. (Wolff ym. 2018.)

Joissain tapauksissa HER2-määritykset voi olla tarpeellista uusida uudesta näytteestä, vaikka tulos olisi positiivinen tai negatiivinen. Väärää positiivista tulosta on epäiltävä ja HER2-määritykset uusida, mikäli HER2-positiivisen tuloksen saa rintasyöpänäyte, joka on histologiselta tyypiltään graduksen 1 tubulaarinen, musinoottinen, kribriforminen, adenokystinen tai hormonireseptoriposiivinen duktaalinen tai lobulaarinen karsinooma. HER2-negatiivisen tuloksen saaneelle näytteen kohdalla voidaan harkita uusintatutkimuksia toisesta näytteestä, mikäli syöpä on gradusta 3, biopsianäytteessä on vain vähän invasiivista tuumorikudosta, leikkauspreparaatinäytteessä on huonosti erilaistunutta syöpäkudosta, joka eroaa morfologialtaan selvästi biopsianäytteestä tai jos näyte herättää epäilyn sen virheellisestä käsittelystä tai määrityksien epäonnistumisesta. (Wolff ym. 2018.)

Suosituksen mukaan näytteen laadun optimoimiseksi kudoksenäytteet on fiksoitava mahdollisimman nopeasti niiden ottamisen jälkeen. HER2-testaamiseen ei ensisijaisesti tule käyttää leikkeitä, joiden leikkaamisesta on kulunut yli kuusi viikkoa. Näytteen ja siihen tehdyn värjäyksen laatua tulee arvioida sisäisten ja ulkoisten kontrollien avulla. Ulkoisena kontrollina

käytetään HER2-reseptoria tunnetusti ilmentävää kudoksenäytettä. IHC-värjäyksen kohdalla testi tulee hylätä ja uusua, mikäli kontrollit ovat poikkeavia tai näytteestä suurin osa on artefaktia. Poikkeama kontrolleissa voi tarkoittaa positiivisen kontrollin värjäytymättömyyttä tai näytteessä nähtävää normaalin maitorauhassolukon voimakasta värjäytymistä. ISH-tutkimus tulee hylätä ja toistaa, mikäli positiivinen kontrolli on poikkeava, näytteessä on alle kaksi signaalien laskemiseen soveltuvaa invasiivisen tuumorin aluetta, signaaleista yli 25 % on liian heikkoja laskettavaksi, signaaleista yli 10 % sijaitsee sytoplasmassa, tumaresoluutio on huono tai mikäli näytteessä havaitaan voimakas autofluoresenssi. HER2-testaamisen laadun varmistamiseksi laboratorion tulee sitoutua sekä sisäiseen että ulkoiseen laadunvalvontaan. (Wolff ym. 2018.)

2.2.4 HER2-positiivisen rintasyövän lääkehoito

Keskeisimpiä HER2-positiivisen rintasyövän hoidossa käytettyjä HER2-kohdennettuja lääkkeitä ovat monoklonaaliset vasta-aineet trastutsumabi ja pertutsumabi sekä pienimolekyyliset tyrosiinikinaasi-inhibiittorit lapatinibi ja neratinibi. Trastutsumabi on ensimmäinen ja eniten käytetty HER-kohdennettu lääke. Se kiinnittyy HER2-reseptorin solunulkoisen osan IV-aladomeeniin, ja sen vaikutusmekanismeja ovat vasta-aineriippuvainen soluvälitteinen sytotoksisuus, HER2-reseptorien solukalvolta poistumisen ja hajottamisen lisääminen sekä HER2-homodimerisaation ja siten ligandiriippumattoman HER2-signaaloinnin inhibiitio. Näiden seurauksena HER2-välitteinen signalointi MAPK- ja AKT-reiteillä vähenee, millä on antiproliferatiivinen ja proapoptoottinen vaikutus. Trastutsumabi-emptansiini (T-DM1) on vasta-aine-lääke-konjugaatti, joka mahdollistaa solunsalpaajalääkityksen kohdennetun vaikutuksen tuumorikudokseen. Pertutsumabi kiinnittyy HER2-reseptorin II-subdomeeniin, ja sopii erilaisen vaikutusmekanisminsa myötä käytettäväksi synergisesti yhdessä trastutsumabin kanssa. Pertutsumabi estää erityisesti HER2-reseptoreiden heterodimerisaatiota muiden HER-perheen reseptorien kanssa ja siten ligandiriippuvaista HER2-signaalointia, mutta sen vaikutusmekanismiin kuuluu trastutsumabin tapaan myös vasta-aineriippuvainen soluvälitteinen sytotoksisuus. Lapatinibi on reversiibeli EGFR- ja HER2-reseptorien inhibiittori, kun taas neratinibi inhiboi irreversiibelisti kaikkia HER2-reseptoriperheen jäseniä. (Hurvitz ja McCann 2019.)

HER2-kohdennettua lääkehoitoa käytetään neoadjuvantti- ja adjuvanttihoitona sekä levinneen rintasyövän hoidossa niillä potilailla, joilla on todettu HER2-positiivinen rintasyöpä. HER2-kohdennettu lääkitys yhdistetään ensisijaisesti solunsalpaajahoitoon, mutta myös HER2-kohdennetun lääkityksen ja hormonaalisen lääkityksen yhdistelmä on mahdollinen.

Neoadjuvanttihoitona käytetään taksaaniin yhdistettävää trastutsumabia. Antrasykliinihoitojen aikana trastutsumabia ei käytetä sydäntoksisuuden vuoksi. Inflammatorisen tai paikallisesti edenneen rintasyövän tapauksessa voidaan hyödyntää HER2:n kaksoissalpausta yhdistämällä hoitoon pertutsumabi. Adjuvanttihoitona käytetään vuoden kestoista trastutsumabihoitoa kolmen viikon välein. Mikäli potilas on saanut trastutsumabia neoadjuvanttihoitona, jatketaan trastutsumabia postoperatiivisesti, kunnes hoito on kestänyt yhteensä vuoden. Levinneen rintasyövän hoidossa käytetään ensisijaisesti taksaaniin yhdistettäviä trastutsumabia ja pertutsumabia. HER2-kohdennettua hoitoa voidaan jatkaa solunsalpaajahoidon päättymisen jälkeen aina taudin progressioon asti, mikäli tämä on haittavaikutusten puolesta mahdollista. Muita levinneen rintasyövän hoidossa käytettyjä HER2-kohdennettuja lääkkeitä ovat lapatinibi ja trastutsumabi-emtansiini. (Rintasyövän valtakunnallinen diagnostiikka- ja hoitosuositus 2019.)

HER2-kohdennetuilla lääkkeillä on omat tunnetut haittavaikutuksensa. Trastutsumabin yleisimpiä haittavaikutuksia ovat erityisesti ensimmäiseen infuusioon liittyvät kuume, kipu, pahoinvointi, oksentelu ja päänsärky. Pelätyin haittavaikutus on kardiomyopatia, jonka esiintyvyys on yli viisinkertainen trastutsumabihoitoa saavilla kontrolliryhmään verrattuna absoluuttisen riskin ollessa noin 2,5 %. Riski kasvaa erityisesti, jos trastutsumabi yhdistetään antrasykliiniin. Mekanismi haittavaikutuksen takana on toistaiseksi epäselvä, mutta sen ajatellaan olevan monitekijäinen ja osin perussairaudesta johtuva. Sydänhaittariskiä suurentavia tekijöitä on havaittu olevan korkea ikä, tummaihoisuus, hoitoa edeltävä oireinen sydämen vajaatoiminta, alentunut ejektiofraktio, pitkälle edennyt syöpäsairaus ja verenpainelääkkeiden käyttö. Trastutsumabihoidon aiheuttama ejektiofraktion alentuma palautuu suurimmassa osassa tapauksia, kun trastutsumabihoito lopetetaan ja aloitetaan sydämen vajaatoimintaan vaikuttava lääkitys. (Hurvitz ja McCann 2019.) Sydänhaittojen riskin arvioimiseksi trastutsumabihoidon saaville potilaille tehdään sydämen ultraäänitutkimus ennen hoidon aloitusta, ja pumppausfunktioa seurataan hoitajakson aikana 3-12 kuukauden välein (Rintasyövän valtakunnallinen diagnostiikka- ja hoitosuositus 2019). Pertutsumabin yleisimmät haittavaikutukset ovat ripuli ja ihottuma, jotka liittyvät EGFR-inhibitioon. Harvinaisempiin ja vakavampiin haittavaikutuksiin kuuluvat neutropenia, kuumeinen neutropenia ja voimattomuus. Myös lapatinibin yleisimpiä haittavaikutuksia ovat lievä ripuli ja aknen kaltaiset ihottumat. Merkittävin trastutsumabi-emtansiiniin yhdistetty haitta on trombosytopenia. (Hurvitz ja McCann 2019.)

Ajan myötä syöpäsolut voivat kehittää resistenssin HER2-kohdennettuja lääkkeitä vastaan. Resistenssin kehittymiseen liittyen tunnetaan kaksi keskeistä mekanismia. HER2-reseptorin rakennetta voidaan muokata vaihtoehtoisella silmukoinnilla tai proteolyttisesti siten, ettei lääkeaine tunnista sitä. Toinen vaihtoehto on proliferatiivisen signaloinnin kompensoiminen muiden reseptorityrosiinikinaasien ja signalointireittien kautta. Esimerkiksi ErbB3-reseptorin tai insuliinin kaltaisen kasvutekijän reseptorin 1 (IGF1R) yli-ilmentäminen ja PI3K-AKT-signalointireitin aktivaatio voivat korvata HER2-reseptorivälitteistä signalointia. Myös *HER2*-mutaatioiden ja estrogeenireseptorin lisääntyneen määrän on havaittu liittyvän HER2-kohdennettuja lääkkeitä kohtaan syntyvään resistenssiin. (Alvarez ym. 2013.)

2.2.5 HER2-positiivisen rintasyövän ennuste

Ennen HER2-kohdennettujen hoitojen kehittymistä ja käyttöönottoa *HER2*-geenimonistuma yhdistettiin useissa tutkimuksissa lyhentyneeseen tautivapaaseen aikaan ja lisääntyneeseen kokonaiskuolleisuuteen. Trastutsumabin ja muiden HER2-kohdennettyjen hoitojen myötä HER2-positiivisen rintasyövän hoito mullistui, ja aiemmin huonoa ennustetta merkinnyt HER2-positiivisuus kääntyi tehokkaasti hoidettuna jopa ennustetta parantavaksi tekijäksi. Ensimmäisenä trastutsumabin hyödyt havaittiin levinneen rintasyövän hoidossa, ja myöhemmin se otettiin mukaan myös adjuvantti- ja neoadjuvanttihoitoon. (Hurvitz ja McCann 2019.)

Neoadjuvanttihoitona annetun trastutsumabin on solunsalpaajahoitoon yhdistettynä havaittu lisäävän täydellisen patologisen vasteen todennäköisyyttä. Täydellisen patologisen vasteen taas on havaittu ennustavan pienempää relapsin ja kuoleman riskiä. (Untch ym. 2011, Gianni ym. 2010). Neoadjuvanttihoitona trastutsumabiin ja solunsalpaajaan yhdistetyn pertutsumabin on havaittu antavan pieni ennuste-etu pelkkään trastutsumabiin ja solunsalpaajaan verrattuna paikallisesti levinneessä tai inflammatorisessa syövässä (Gianni ym. 2016). Adjuvanttihoitona annetun, solunsalpaajaan yhdistetyn trastutsumabihoidon on todettu sekä pidentävän tautivapaata aikaa että vähentävän kuolleisuutta. Vuoden trastutsumabihoidolla saavutettiin 11 vuoden seurantajakson aikana neljänneksen suhteellinen riskinalenema kummankin päätetapahtuman kohdalla pelkkään sytostaattihoitoon verrattuna. Kahden vuoden pituisella trastutsumabihoidolla ei saavutettu lisäetua. (Cameron ym. 2017.) Elimistön omasta tulehdusvasteesta kertovien tuumoria infiltroivien lymfosyyttien (TIL) suuren määrän on havaittu korreloivan parempaan trastutsumabista saatuun vasteeseen HER2-positiivisessa rintasyövässä (Loi ym. 2014).

Levinneessä HER2-positiivisessa rintasyövässä trastutsumabin yhdistämisen solunsalpaajahoitoon on todettu sekä lisäävän aikaa ennen progressiota että vähentävän kuolleisuutta (Slamon ym. 2001, Marty ym. 2005). Levinnyttä rintasyöpää sairastavilla potilailla HER2-positiivisuus ja sen myötä annettu trastutsumabihoito luovat ennuste-edun HER2-negatiivista tautia sairastaviin verrattuna (Dawood ym. 2010). Pertutsumabin yhdistäminen trastutsumabiin ja solunsalpaajahoitoon parantaa ennustetta levinneessä rintasyövässä 15 kuukaudella keskimääräisen elossaoloajan ollessa jopa 56 kuukautta (Swain ym. 2015).

3 TUTKIMUKSEN TARKOITUS

Tutkimuksen tavoitteena oli kartoittaa HER2-raja-arvoiksi diagnosoitujen tapausten esiintyvyyttä Turun yliopistollisen keskussairaalan patologian laboratoriossa tutkittavien rintasyöpänäytteiden joukossa sekä selvittää kyseisten potilaiden ja näytteiden erityispiirteitä verrattuna HER2-positiivisiin tapauksiin. Tutkimuksessa keskityttiin erityisesti patologian yksikössä määritettäviin rintasyövän ominaisuuksiin ja ennustetekijöihin. Lisäksi tarkoituksena oli arvioida, mitkä tekijät vaikuttavat HER2-määrittämisestä tehtyihin tulkintoihin ja onko epäselviksi jääneitä HER2-tuloksia onnistuttu tarkentamaan uusintatutkimuksin.

4 AINEISTO JA MENETELMÄT

4.1 Aineisto

Turun yliopistollisen keskussairaalan (TYKS) patologian potilastietojärjestelmästä QPatista koottiin kesäkuussa 2018 retrospektiivisesti edellisen kolmen vuoden ajalta kaikki HER2-raja-arvoiksi lausutut rintasyöpänäytteet. Vanhin raja-arvoinen näyte oli heinäkuulta 2015 ja uusin toukokuulta 2018. Aineistosta poistettiin kaksi näytettä, joiden kohdalla raja-arvoisen lausunnon syynä oli virheellisesti *in situ* -hybridisaatiossa ollut tekninen ongelma. Tämän jälkeen aineiston kooksi tuli 36 potilasta, joilla oli yhteensä 43 HER2-raja-arvoista näytettä. Näillä potilailla oli tietojärjestelmään kirjattuna yhteensä 37 biopsianäytettä ja 35 leikkauspreparaattia. Kaikki näytteet olivat ajalta, jolloin voimassa oli vuoden 2013 kansainvälinen suositus koskien HER2-testaamista (Wolff ym. 2013). Aineistoon ja siitä tehtyihin tilastotieteellisiin analyyseihin sisällytettiin kaikkien edellä kuvattujen 36 potilaan biopsia- ja leikkauspreparaattinäytteiden tiedot riippumatta lopullisesta leikkauspreparaatin perusteella annetusta HER2-lausunnosta.

Haun tuottamista potilastapauksista kerätyt tiedot ovat potilaan ikä rintasyövän diagnoosihetkellä, syövän histologinen luokka ja gradus, kasvaimen suurin läpimitta, syövän levinneisyys paikallisiin imusolmukkeisiin sekä immunohistokemiallisten estrogeenireseptori-, progesteronireseptori- ja proliferaatiomääritysten tulokset. HER2-määrittelyyn liittyen kerättiin immunohistokemiallisen värjäyksen tulos ja *in situ* -hybridisaatioissa määritetyt *HER2*- ja CEP17-signaalien keskiarvot sekä *HER2*/CEP17-suhdeluku. Lisäksi kerättiin esitarkastajan ja patologin antamat HER2-statusta koskevat lausunnot sekä biopsianäytteeseen että leikkauspreparaattiin liittyen.

Raja-arvoisista rintasyöpänäytteistä kerättyä dataa verrattiin Auria Biopankin tuottamaan, HER2-positiivisista rintasyöpänäytteistä koostuneeseen aineistoon. Verrokkiaineisto kattoi 324 HER2-positiivista rintasyöpätapausta vuosilta 1997–2015.

4.2 Tilastotieteelliset menetelmät

Numeeristen muuttujien kohdalla dataa kuvataan esittämällä keskiarvo ja vaihteluväli. Kategoristen muuttujien kohdalla esitetään lukumäärä ja prosenttiosuus otoksesta. HER2-raja-arvoisista rintasyöpätapauksista kerättyä dataa verrattiin HER2-positiivisista rintasyöpätapauksista koostuvaan aineistoon seuraavien muuttujien osalta: potilaan ikä rintasyövän diagnoosihetkellä, syövän levinneisyys paikallisiin imusolmukkeisiin, kasvaimen suurin läpimitta, syövän histologinen tyyppi sekä estrogeenireseptori-, progesteronireseptori- ja proliferaatiotutkimusten tulokset. Vertailuissa käytettiin Studentin t-testiä. Tilastollisesti merkitsevinä pidettiin p-arvoja, jotka olivat alle 0,05.

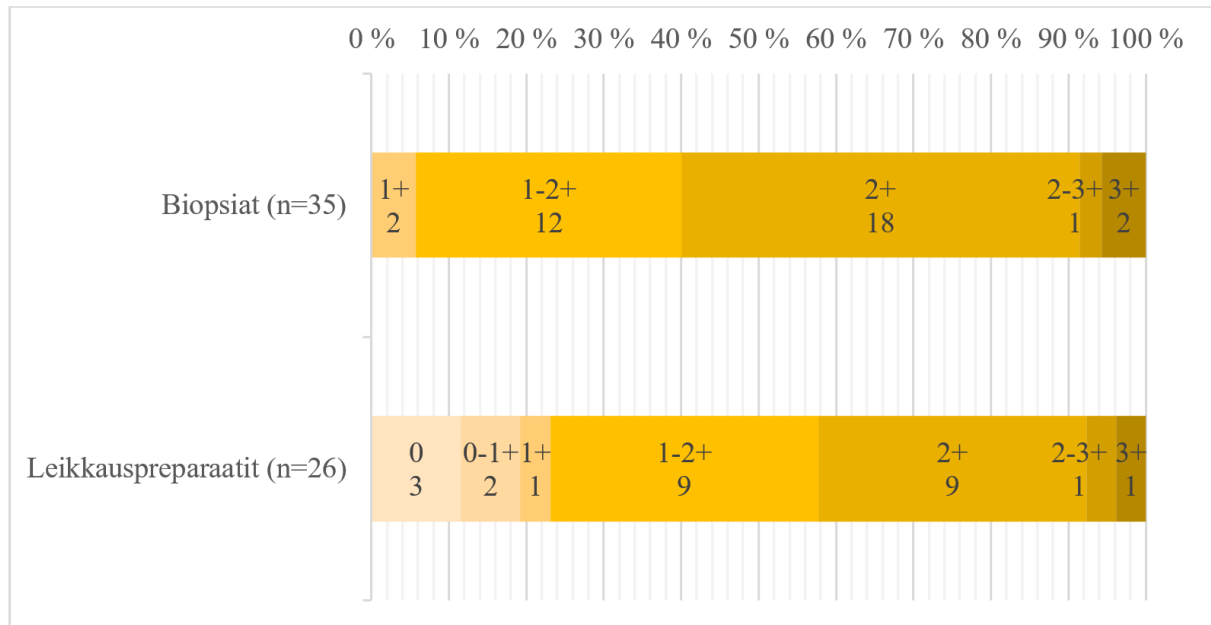
5 TULOKSET

5.1 HER2-määritykset

Patologian QPati-potilastietojärjestelmään tehty haku kattoi kolmen vuoden ajanjakson, ja tänä aikana TYKS:n patologian yksikössä lausuttiin yhteensä 43 rintasyöpänäytettä HER2-raja-arvoiseksi. Lukumäärästä on poistettu kaksi näytettä, joissa diagnoosia käytettiin virheellisesti.

Aineiston kattamasta 37 biopsianäytteestä yhteensä 36:stä oli määritetty immunohistokemiallisesti HER2-status. Yhden biopsianäytteen kohdalla immunohistokemiallisia ennustetekijätutkimuksia ei tehty lainkaan. Yksi näytteistä oli HER2-raja-arvoisen biopsianäytteen jälkeen samalta potilaalta otettu toinen biopsianäyte, joka osoittautui immunohistokemiallisen värjäyksen perusteella HER2-negatiiviseksi. *In situ* -hybridisaation perusteella HER2-raja-arvoiseksi lausutuista biopsianäytteissä (n=35) värjäytyvyys oli alimmillaan 1+ ja ylimmillään 3+ keskiarvon ollessa 1,8+. Näytteistä 2 (5,7

%) edusti luokkaa 1+, 12 (34,3 %) luokkaa 1-2+, 18 (51,4 %) luokkaa 2+, 1 (2,0 %) luokkaa 2-3+ ja 2 (5,7 %) luokkaa 3+. (Kuva 1.)



Kuva 1. Immunohistokemiallisen HER2-värjäyksen tulosjakauma näytetyypeittäin. Kuvaajassa on esitetty kuhunkin luokkaan kuuluvien näytteiden lukumäärä.

HER2-raja-arvoisista biopsianäytteistä (n=35) 28 tapauksessa *in situ* -hybridisaatio oli vuoden 2013 kansainvälisen suosituksen (Wolff ym. 2013) mukaan raja-arvoinen ja kuudessa positiivinen. Yhden biopsianäytteen kohdalla potilastietojärjestelmään ei ollut kirjattuna *in situ* -hybridisaation tulkinnaissa käytettäviä lukuarvoja, joten sitä ei voitu nyt arvioida suosituksen valossa.

Vuoden 2013 kansainvälisen suosituksen (Wolff ym. 2013) mukaisesti HER2-raja-arvoinen biopsianäyte johti aineiston potilailla HER2-tutkimusten uusimiseen leikkauspreparaattinäytteestä tai yhden potilaan kohdalla toisesta biopsianäytteestä. Immunohistokemiallinen HER2-värjäys oli toistettu 26 leikkauspreparaattinäytteen kohdalla. Värjäytyvyys vaihteli välillä 0-3+ ollen keskimäärin 1,5+. Näytteistä 3 (11,5 %) oli luokkaa 0, 2 (7,7 %) luokkaa 0-1+, 1 (3,8 %) luokkaa 1+, 9 (34,6 %) luokkaa 1-2+, 9 (34,6 %) luokkaa 2+, 1 (3,8 %) luokkaa 2-3+ ja 1 (3,8 %) luokkaa 3+. (Kuva 1.)

HER2:n *in situ* -hybridisaatiotutkimus oli tehty jokaiselle 35 leikkauspreparaattinäytteelle. Sen perusteella 18 (51,4 %) potilasta sai lopullisen HER2-negatiivisen diagnoosin, 8 (22,9 %) raja-arvoisen ja 9 (25,7 %) positiivisen diagnoosin. Vain 27 näytteen kohdalla potilastietojärjestelmään oli kirjattuna *in situ* -hybridisaation tulkinnaissa käytettävät lukuarvot. Niiden perusteella HER2-negatiivisia näytteitä oli 8 (29,6 %), raja-arvoisia 13 (48,1 %) ja

positiivisia 6 (22,2 %), kun jako tehtiin uudestaan noudattaen vuoden 2013 kansainvälistä suositusta (Wolff ym. 2013).

In situ -hybridisaatioissa HER2-signaalien keskiarvo solua kohden oli biopsianäytteissä 4,9 ja leikkauspreparaateissa 4,7. Vastaavat luvut olivat CEP17-signaalin osalta biopsianäytteissä 3,2 ja leikkauspreparaateissa 2,9. HER2/CEP17-suhdeluku oli sekä biopsianäytteissä että leikkauspreparaateissa keskimäärin 1,6.

5.2 Kliinispatologiset ominaisuudet

HER2-raja-arvoisten rintasyöpätapausten aineistossa potilaiden keskimääräinen ikä rintasyövän diagnoosihetkellä oli keskimäärin 73 vuotta (49–94 vuotta). Potilaat olivat diagnoosihetkellä keskimäärin 15 vuotta vanhempia kuin HER2-positiivisen verrokkiaineiston potilaat, ja ero oli tilastollisesti merkitsevä ($p=0,01$). Kasvaimen suurin läpimitta oli keskimäärin 3,1 senttimetriä (0,6–12,0 senttimetriä). Keskiarvo oli hieman suurempi kuin HER2-positiivisessa verrokkiaineistossa, mutta ero ei ollut tilastollisesti merkitsevä. (Taulukko 1.)

Potilaista 29:lla (80,6 %) oli invasiivinen duktaalinen karsinooma. Niistä yksi edusti mikropapillaarista kasvatapaa ja yksi duktaalista ja musinoottista karsinoomaa sisältävää sekatyyppeä. Loput seitsemän (19,4 %) tapausta olivat invasiivisia lobulaarisia karsinoomia. Invasiivisten duktaalisten karsinoomien osuus oli HER2-raja-arvoisten rintasyöpätapausten aineistossa tilastollisesti merkitsevästi pienempi kuin HER2-positiivisessa verrokkiaineistossa ($p=0,03$). HER2-positiivisessa vertailuaineistossa kaikki tapaukset ($n=324$) edustivat invasiivista duktaalista karsinoomaa. (Taulukko 1.) HER2-raja-arvoisista rintasyöpätapauksista histologista gradusta 2 edustavia kasvaimia oli yhteensä 23 (63,9 %), gradusta 2-3 edustavia kasvaimia 2 (5,6 %) ja gradusta 3 edustavia kasvaimia 11 (30,6 %).

Syövän levinneisyys paikallisiin imusolmukkeisiin oli ilmoitettu 33 potilaan kohdalla. Heistä 14:llä (42,4 %) oli kainaloimusolmukkeissa havaittu histologisesti vähintään yksi etäpesäke ja 19:llä (57,6 %) ei. Kainaloimusolmukkeisiin levinneiden syöpätapausten osuus oli HER2-raja-arvoisten tapausten aineistossa 13 prosenttiyksikköä suurempi kuin HER2-positiivisessa verrokkiaineistossa, ja tulos oli tilastollisesti merkitsevä ($p=0,02$). (Taulukko 1.)

	HER2-raja-arvoiset (n=36)	HER2-positiiviset (n=324)	p-arvo
Ikä diagnoosihetkellä (vuotta), KA (VV)	73 (49–94)	58 (39–78)	0.01
Levinnyt kainaloimusolmukkeisiin, n (%)	14 (42)	114 (29)	0.02
Kasvaimen suurin läpimitta (cm), KA (VV)	3,1 (0,6–12,0)	2,4 (0,2–18,0)	ns.
Histologinen tyyppi, n (%)			
Invasiivinen duktaalinen	29 (81)	324 (100)	0.03
Invasiivinen lobulaarinen	7 (19)	0	
Ennustetekijätutkimukset			
ER (%), KA (VV)	84,4 (0–99)	66,3 (0–99)	0.04
PR (%), KA (VV)	69,6 (0–99)	62,2 (0–99)	ns.
Proliferaatio (%), KA (VV)	29,4 (6–80)	32,7 (12–76)	ns.

Taulukko 1. HER2-raja-arvoisten rintasyöpätapausten vertailu HER2-positiivisten tapausten muodostamaan verrokkiaineistoon potilaista kerättyjen kliinispatologisten tietojen osalta. KA = keskiarvo, VV = vaihteluväli, n = lukumäärä, ER = estrogeenireseptori, PR = progesteronireseptori, ns. = tilastollisesti ei-merkittävä

Estrogeeni- ja progesteronireseptoriposiitivisia syöpiä oli kumpiakin 32 (88,9 %) ja negatiivisia 4 (11,1 %) positiivisuuden raja-arvon ollessa 1 %. Kolmessa tapauksessa kumpikin hormonireseptorimääritys oli negatiivinen. Estrogeenireseptoriposiitiviset tapaukset olivat kahta poikkeusta lukuun ottamatta voimakkaan positiivisia prosenttiosuuden ollessa vähintään 90. Progesteronireseptoriposiitivisten välillä vaihtelu oli suurempaa ja tapahtui välillä 1-99. Estrogeeniposiitivisten solujen osuus oli keskimäärin 84,4 % ja progesteronireseptoriposiitivisten 69,6 %. Proliferaatio vaihteli välillä 6-80 % ollen keskimäärin 29,4 %.

6 POHDINTAA

6.1 HER2-määritykset

TYKS:n patologian laboratoriossa diagnosoitiin kolmen vuoden ajanjakson aikana HER2-raja-arvoiseksi 45 rintasyöpänäytettä yhteensä 38 potilaalta. Kahden näytteen kohdalla HER2-raja-arvoista diagnoosia oli käytetty virheellisesti HER2-määrityksiin liittyneen teknisen ongelman ilmaisemiseksi. Todellisesti HER2-raja-arvoiseksi lausuttuja näytteitä oli siis 43 kappaletta yhteensä 36 potilaalta. Näistä näytteistä 35 (81,4 %) oli paksuneulabiopsianäytteitä ja 8 (18,6 %) leikkauspreparaattinäytteitä. Raja-arvoisen HER2-määritystuloksen sai TYKS:ssä keskimäärin 12 potilasta vuodessa. Raja-arvoisen HER2-määritystuloksen saaneiden potilaiden

osuus kaikista Varsinais-Suomen sairaanhoitopiirin alueella diagnosoiduista rintasyövistä oli 2,6 % potilastietojärjestelmähaun kattamalla ajanjaksolla (Auria Tietopalvelu. Varsinais-Suomen sairaanhoitopiiri). Vuoden 2013 kansainvälisen suosituksen mukaisten HER2-raja-arvoisten rintasyöpien esiintyvyyden on havaittu olevan noin 5 % kaikista rintasyöpätapauksista (Press ym. 2016, Ballard ym. 2017), joten TYKS:ssa HER2-raja-arvoisia näytteitä on diagnosoitu selvästi keskimääräistä vähemmän.

Aineiston kattamasta 36 potilastapauksesta 35:ssä HER2-status lausuttiin biopsianäytteestä tehtyjen HER2-määritysten perusteella raja-arvoiseksi, minkä seurauksena määritykset uusittiin joko toisesta biopsianäytteestä (n=1) tai leikkauspreparaatinäytteestä (n=34). Yhdessä tapauksessa HER2-määritykset tehtiin ensimmäisen kerran vasta leikkauspreparaatinäytteestä, ja tulos oli raja-arvoinen. HER2-raja-arvoiseksi lausutuista biopsianäytteistä kuusi (17,1 %) oli *in situ* -hybridisaation tulkinnessa käytettävien signaalikeskiarvojen perusteella yllättäen HER2-positiivisia, kun luokittelun perusteena käytettiin vuoden 2013 kansainvälistä suositusta (Wolff ym. 2013). Näitä kuutta biopsianäytettä uudelleen tarkasteltaessa voitiin todeta, että neljässä tapauksessa raja-arvoisen päätöksen taustalla myötävaikuttavana tekijänä on ollut kromosomin 17 polyploidia, yhdessä syöpäsolujen määrän niukkuus ja yhdessä näytteen epätäydellinen fiksaatio. Kromosomin 17 polyploidia ei ollut vuoden 2013 kansainvälisen suosituksen mukaan indikaatio HER2-raja-arvoiselle diagnoosille, vaan kaikki HER2-signaalikeskiarvon vähintään 6,0 omaavat näytteet tuli luokitella HER2-positiivisiksi. Kahdessa jälkimmäisessä tapauksessa kansainvälisen suosituksen mukainen toimintatapa olisi mahdollisesti ollut hylätä HER2-määritystulokset näytteen huonolaatuisuuden tai epäedustavuuden vuoksi. Kuitenkin myös tässä tapauksessa HER2-määritykset olisi uusittu leikkauspreparaatinäytteestä, joten lopputulema näiden näytteiden osalta ei muuttunut HER2-raja-arvoisen lausunnon myötä. Näistä kuudesta tapauksesta neljä lausuttiin leikkauspreparaatin perusteella lopulta positiivisiksi, yksi raja-arvoiseksi ja yksi negatiiviseksi. Jokaisessa näistä kuudesta näytteestä oli havaittavissa mikropapillaarista kasvutapaa.

Niistä 35 tapauksesta, joissa HER2-määritykset oli tehty ensin biopsiasta ja sen jälkeen toistettu raja-arvoisen tuloksen myötä joko toisesta biopsiasta tai leikkauspreparaatista, 28 (80,0 %) sai lopulta joko positiivisen tai negatiivisen diagnoosin. Uusintamääritysten perusteella HER2-negatiivisiksi lausuttuja näytteitä oli 19 (54,3 %) ja HER2-positiiviseksi lausuttuja 9 (25,7 %), kun taas 7 (20,0 %) jäi toistettujen määrityksiensä jälkeenkin HER2-raja-arvoiseksi. Kaikista leikkauspreparaatinäytteistä ei ollut saatavilla *in situ* -hybridisaation tulkinnessa käytettäviä lukuarvoja, joten täydellistä vertailua patologiin lausuntojen ja vuoden 2013 kansainvälisen

suosituksen (Wolff ym. 2013) mukaisen luokituksen välillä ei voitu tehdä. Kuitenkin HER2-positiivisten leikkauspreparaattinäytteiden osuus oli patologiien lausunnoissa ja kansainvälisen suosituksen mukaisesti tehdyssä jaossa likipitään yhtä suuri (25,7 % ja 22,2 %). HER2-negatiivisia sen sijaan oli patologiien diagnooseissa huomattavasti enemmän (51,4 %) ja raja-arvoisia vähemmän (22,9 %) kuin kansainvälisen luokituksen mukaisesti tehdyssä jaossa (negatiivisia 29,6 % ja raja-arvoisia 48,1 %). Ero jakaumissa johtuu todennäköisesti siitä, että *in situ*-hybridisaation ja kansainvälisen suosituksen mukaan toistetusti HER2-raja-arvoiset on ollut tapana lausua HER2-negatiivisiksi sillä perusteella, ettei HER2-positiivisuutta ole voitu osoittaa. Tämä tapa on kansainvälisen suosituksen vastainen, mutta sen tarkoituksena on todennäköisesti ollut helpottaa kommunikointia potilaan hoidosta vastaavan onkologin kanssa.

Vuonna 2017 julkaistussa tutkimuksessa (Xu ym. 2017) tutkittiin HER2-uusintamäärittelyjen vaikutusta ensimmäisen näytteen perusteella HER2-raja-arvoisten rintasyöpätapausten (n=67) HER2-statukseen. Uusintamäärittelyt tehtiin joko uudesta näytteestä tai ensimmäisen näytteen eri kohdasta. Uusintamäärittelyjen perusteella 16,7 % näytteistä oli vuoden 2013 kansainvälisen suosituksen (Wolff ym. 2013) mukaan HER2-positiivisia, 25,0 % -negatiivisia ja 58,3 % -raja-arvoisia. Tämä jakauma on varsin lähellä oman aineistoni leikkauspreparaattinäytteiden *in situ*-hybridisaatiotulosten jakaumaa (positiivisia 22,2 %, negatiivisia 29,6 % ja raja-arvoisia 48,1 %), kun jako tehtiin vuoden 2013 kansainvälistä suositusta noudattaen. Tämä tukee ajatusta siitä, että omassa aineistossani HER2-negatiivisen lausunnon saaneiden näytteiden suuri osuus leikkauspreparaattinäytteistä johtuu todellisuudessa HER2-raja-arvoisten näytteiden lausumisesta HER2-negatiivisiksi eikä HER2-negatiivisten suuresta määrästä.

Immunohistokemiallinen HER2-värjäytyminen oli keskimäärin voimakkaampaa biopsianäytteissä kuin leikkauspreparaattinäytteissä. Tämä on tunnettu ilmiö, jolle löytyy tukea kirjallisuudesta. Vuonna 2005 julkaistussa tutkimuksessa (Mann ym. 2005) havaittiin, että immunohistokemiallinen hormonireseptori- ja HER2-värjäytyminen oli tilastollisesti merkitsevästi voimakkaampaa paksuneulabiopsianäytteissä kuin leikkauspreparaateissa. Eron ajateltiin johtuvan leikkauspreparaattinäytteiden epätäydellisemmästä fiksaatiosta biopsianäytteisiin verrattuna, ja siksi artikkelissa tultiin siihen lopputulokseen, että immunohistokemialliset värjäykset on syytä tehdä ensisijaisesti biopsianäytteestä. Myös rintasyövän kansallinen (Rintasyövän valtakunnallinen diagnostiikka- ja hoitosuositus 2019) ja eurooppalainen (Cardoso ym. 2019) hoitosuositus puoltavat biopsianäytteen ensisijaista käyttöä immunohistokemiallisissa määrityksissä. Aineistossani myös *in situ*-hybridisaation

signaalikeskiarvot olivat keskimäärin korkeampia biopsianäytteissä kuin leikkauspreparaateissa.

6.2 Kliinispatologiset ominaisuudet

Tutkimukseni perusteella raja-arvoisen HER2-määrittystuloksen saaneet rintasyöpätapaukset erosivat HER2-positiivisista kontrollitapauksista tilastollisesti merkitsevästi potilaan iän sekä syövän kainaloimusolmukelevinneyden, histologisen tyypin ja estrogeenireseptorivärjäystuloksen osalta. Tulosteni mukaan raja-arvoisen HER2-määrittelyn saaneille rintasyöpätapauksille tyypillistä verrattuna HER2-positiivisiin tapauksiin on potilaan keskimäärin 15 vuotta korkeampi ikä diagnoosihetkellä, syövän yleisempi metastasointi kainaloimusolmukkeisiin, lobulaaristen karsinoomien esiintyminen noin viidesosassa tapauksia sekä keskimäärin noin 18 % korkeampi estrogeenireseptorin ilmentäminen. Kasvaimen koossa, progesteronireseptoripositivisuudessa ja Ki-67-proliferaatiomarkkerin ilmentämisessä ei todettu tilastollisesti merkitsevää eroa.

Aiempiä tutkimuksia *in situ* -hybridisaation perusteella HER2-raja-arvoisten rintasyöpätapausten kliinispatologisista erityispiirteistä verrattuna HER2-positiivisiin tapauksiin on olemassa melko vähän. Vuonna 2015 julkaistussa tutkimuksessa (Bethune ym. 2015) vuoden 2013 suosituksen (Wolff ym. 2013) myötä HER-negatiivisista -raja-arvoisiksi muuttuneita rintasyöpätapauksia (n=66, 89 % kaikista aineiston HER2-raja-arvoisista) verrattiin HER2-positiivisiin ja -negatiivisiin kontrollitapauksiin. Tutkimuksessa havaittiin trendi HER2-raja-arvoisten sijoittumisesta HER2-positiivisten ja -negatiivisten välimaastoon useiden kliinispatologisten muuttujien osalta. Ainoa tilastollisesti merkitsevä ero HER2-raja-arvoisten ja -positiivisten välillä oli kuitenkin syövän histologinen gradus, joka oli raja-arvoisten ryhmässä keskimäärin matalampi kuin positiivisissa kontrolleissa ja korkeampi kuin negatiivisissa kontrolleissa. HER2-raja-arvoiset syövät olivat 90-prosenttisesti estrogeenipositivisia, ja ER-statuksen todettiin olevan tilastollisesti merkitsevästi riippuvainen HER2-statuksesta, kun huomioon otettiin HER2-raja-arvoiset, -positiiviset ja -negatiiviset näytteet. Suurin osuus ER-positiivisia syöpiä todettiin HER2-raja-arvoisten joukossa ja pienin HER2-positiivisten tapausten joukossa. Nämä tulokset tukevat löydöksiäni raja-arvoisten ja positiivisten tapausten osalta. HER2-raja-arvoiset syövät löytyivät keskimäärin hieman vanhemmilta potilailta (keskiarvo 58,4 vuotta) kuin HER2-positiiviset kontrollitapaukset, mutta ero ei ollut tilastollisesti merkitsevä. HER2-raja-arvoista syöpää sairastavien keskimääräinen ikä ja sen myötä ryhmien välinen ikäero on omassa aineistossani selkeästi suurempi. Raja-arvoiset syövät olivat harvemmin (36 %) levinneet kainaloimusolmukkeisiin

kuin positiiviset tapaukset (50 %), mikä on myös ristiriidassa omiin tuloksiini. Raja-arvoisten syöpien joukossa ei omista tuloksistani poiketen ollut lainkaan invasiivisia lobulaarisia karsinoomia.

Vuonna 2018 julkaistussa tutkimuksessa (Tong ym. 2018) verrattiin HER-IHC-luokkaan 2+ kuuluneiden näytteiden muodostaman aineiston sisällä HER2-raja-arvoisia rintasyöpätapauksia (n=25) HER2-positiivisiin ja -negatiivisiin tapauksiin. Luokittelussa käytettiin vuoden 2013 kansainvälistä suositusta (Wolff ym. 2013). Ainoat tilastollisesti merkitsevät tulokset saatiin hormonireseptori- ja proliferaatiomääritysten tuloksia vertailtaessa. HER2-raja-arvoiset rintasyövät olivat tilastollisesti merkitsevästi useammin estrogeenireseptoriposiitivisia (96 %) ja proliferaatioasteeltaan matalia (Ki-67-värjäksen tulos alle 14 %, 60 %) kuin HER2-positiiviset syövät. Tilastollisesti merkitsevää eroa HER2-negatiivisiin näytteisiin ei todettu. Raja-arvoisista syöivistä 92 % edusti invasiivista duktaalista karsinoomaa ja 40 % oli levinnyt kainaloimusolmukkeisiin. Nämä tulokset ovat varsin hyvin linjassa omien tulosteni kanssa.

Vuonna 2017 julkaistussa tutkimuksessa (Ballard ym. 2017) esitetään eri HER2:n *in situ* -hybridisaatioluokkiin kuuluvien näytteiden erityispiirteitä 8068 rintasyöpänäytteen aineistossa. HER2-raja-arvoisissa tapauksissa (n=416) potilaiden keski-ikä oli 58,2 vuotta, mikä oli tutkimuksessa hieman keskimääräistä enemmän, mutta kuitenkin selvästi vähemmän kuin omassa aineistossani. Estrogeenireseptoriposiitivisten syöpien osuus oli raja-arvoisilla syövyillä kaikista ryhmistä korkein, 82,2 %, mikä tukee löydöksiäni. Raja-arvoisista syöivistä 9,1 % edusti gradusta 1, 45,8 % gradusta 2 ja 45,1 % gradusta 3.

HER2-raja-arvoisen määritystuloksen saaneiden rintasyöpätapausten aineistossani oli yhteensä 7 (19 %) lobulaarista karsinoomaa. Näistä kolme lausuttiin lopulta leikkauspreparaattinäytteestä tehtyjen uusintatutkimusten perusteella HER2-positiivisiksi (33 % kaikista aineiston HER2-positiivisista). Vuonna 2017 julkaistussa tutkimuksessa (Bethune ym. 2017) tutkittiin HER2-positiivisuuden esiintyvyyttä hyvin erilaistuneissa rintasyövyissä, joihin luettiin graduksen 1 invasiivinen duktaalinen karsinooma, invasiivinen lobulaarinen karsinooma sekä tubulaariset, kribriiformiset ja musinoottiset karsinoomat. HER2-positiivisten syöpien osuus HER2-IHC-luokkaa 2+ edustavien hyvin erilaistuneiden rintasyöpien joukossa oli vain 1,7 % ja kaikissa hyvin erilaistuneissa syövyissä 0,3 %. Toisessa tutkimuksessa HER2-positiivisten syöpien esiintyvyys invasiivisten lobulaaristen syöpien joukossa oli 0,8 % (Bilous ym. 2003). Lobulaaristen syöpien suurta osuutta sekä koko aineistossani että lopullisen HER2-positiivisen lausunnon saaneiden näytteiden joukossa voidaan pitää yllättävän korkeana.

Osa aineistossani havaituista eroista HER2-raja-arvoisten ja -positiivisten välillä oli ennalta odotettavissa aikaisempien aihetta koskevien tutkimusten valossa. HER2-raja-arvoiset rintasyöpänäytteet vaikuttavat saatavilla olevan kirjallisuuden ja omien tuloksieni perusteella olevan HER2-positiivisia rintasyöpiä useammin estrogeenireseptoriposiitivisia. Myös trendi raja-arvoista syöpää sairastavien potilaiden korkeammasta iästä on havaittavissa kirjallisuudessa. Yllättäviä tuloksia olivat HER2-raja-arvoista syöpää sairastavien todella korkea keskimääräinen ikä ja tätä seurannut suuri ikäero potilasryhmien välillä, HER2-raja-arvoisten syöpien merkittävästi yleisempi invaasio kainaloimusolmukkeisiin sekä invasiivisten lobulaaristen syöpien suuri osuus raja-arvoisista. Näille havainnoille ei juuri löydy tukea kirjallisuudesta. Erot tuloksissa saattavat osittain johtua HER2-raja-arvoisuuden harvinaisuudesta ja siitä johtuvasta potilasaineiston pienuudesta niin omassa kuin osassa edellä mainitsemiani muitakin tutkimuksia. Toinen mahdollinen selitys erolle kainaloimusolmukestatuksessa on HER2-statuksen yliarviointi potilailla, jotka sairastavat aggressiivista ja kainaloimusolmukkeisiin levinnyttä syöpää ja joilla HER2-määritystulos on niukasti negatiivinen. Tutkimukseni myös eroaa muista edellä esittämistäni tutkimuksista tutkimusasetelmallisesti siten, että edellä esittämistäni muissa tutkimuksissa HER2-raja-arvoisten joukkoon luokiteltiin vain *in situ* -hybridisaation perusteella raja-arvoisiksi lausutut näytteet. Omassa tutkimuksessani aineistoon valittiin kaikki yhdenkin raja-arvoisen HER2-ISH-määritystuloksen saaneet tapaukset kaikkine näytteineen. Suurin osa aineistoni rintasyöivistä lausuttiin lopulta HER2-negatiivisiksi, joten tämä potilasaineistoon liittyvä ero saattaa joltain osin selittää havaitsemiani eroja HER2-positiivisiin syöpiin.

HER2-raja-arvoisten rintasyöpien välisiä eroja HER2-positiivisiin on tutkittu varsin vähän raja-arvoisuuden harvinaisuudesta johtuen, joten lisätutkimukset suuremmilla potilasaineistoilla voisivat tuoda asiaan lisäselvyyttä. Toisaalta uusi HER2-määrittämisä koskeva kansainvälinen suositus (Wolff ym. 2018) on muuttanut HER2-määrittämisen tulkintaa siten, ettei vastaavaa HER2-raja-arvoisten ryhmää enää muodostu. Harvinaisen *in situ* -hybridisaatiotuloksen omaavien näytteiden erityispiirteiden tarkempi tunteminen ja tämän tiedon hyödyntäminen yhdessä IHC-tuloksen kanssa voisi kuitenkin hyödyttää kyseisten näytteiden HER2-statuksen arviointia ja sitä seuraavaa kliinistä päätöksentekoa.

KIRJALLISUUS

Acs G, Lawton T, Rebeck TR, LiVolsi VA, Zhang PJ. Differential Expression of E-Cadherin in Lobular and Ductal Neoplasms of the Breast and Its Biologic and Diagnostic Implications. *American Journal of Clinical Pathology* 2001;115(1):85–98.

- Alvarez RH, Cortés J, De Mattos-Arruda L, Falzon M, Fasolo A, Gandy M ym. (2013) Handbook of HER2-Targeted Agents in Breast Cancer. Lontoo, UK: Springer Healthcare
- Arpino G, Bardou VJ, Clark GM, Elledge RM. Infiltrating Lobular Carcinoma of the Breast: Tumor Characteristics and Clinical Outcome. *Breast Cancer Research* 2004;6(3):R149-56
- Auria Tietopalvelu. Varsinais-Suomen sairaanhoitopiiri.
<https://www.auria.fi/tietopalvelu/index.html> Luettu 20.1.2020
- Ballard M, Jalikis F, Krings G, Schmidt RA, Chen YY, Rendi MH ym. ‘Non-Classical’ HER2 FISH Results in Breast Cancer: A Multi-Institutional Study. *Modern Pathology* 2017;30(2):227–35
- Bethune GC, Veldhuijzen van Zanten D, MacIntosh RF, Rayson D, Younis T, Thompson K ym. Impact of the 2013 American Society of Clinical Oncology/College of American Pathologists Guideline Recommendations for Human Epidermal Growth Factor Receptor 2 (HER2) Testing of Invasive Breast Carcinoma: A Focus on Tumours Assessed as ‘Equivocal’ for HE. *Histopathology* 2015;67(6):880–7
- Bethune GC, Pettit ASL, Veldhuijzen van Zanten D, Barnes PJ. Well-Differentiated Invasive Breast Cancers with Equivocal HER2 Immunohistochemistry: What Is the Yield of Routine Reflex in-Situ Hybridization Testing? *Histopathology* 2017;70(6):966–74
- Bilous M, Ades C, Armes J, Bishop J, Brown R, Cooke B ym. Predicting the HER2 Status of Breast Cancer from Basic Histopathology Data: An Analysis of 1500 Breast Cancers as Part of the HER2000 International Study. *Breast* 2003;12(2):92–8
- Borg JP, Marchetto S, Le Bivic A, Ollendorff V, Jaulin-Bastard F, Saito H ym. ERBIN: A Basolateral PDZ Protein That Interacts with the Mammalian ERBB2/HER2 Receptor. *Nature Cell Biology* 2000;2(7):407–14
- Burden S, Yarden Y. Neuregulins and Their Receptors: A Versatile Signaling Module in Organogenesis and Oncogenesis. *Neuron*, 1997;18(6):847–55
- Cameron D, Piccart-Gebhart MJ, Gelber RD, Procter M, Goldhirsch A, de Azambuja E ym. 11 Years’ Follow-up of Trastuzumab after Adjuvant Chemotherapy in HER2-Positive Early Breast Cancer: Final Analysis of the HERceptin Adjuvant (HERA) Trial. *Lancet* 2017;389(10075):1195–205

- Cardoso F, Kyriakides S, Ohno S, Penault-Llorca F, Poortmans P, Rubio IT ym. Early Breast Cancer: ESMO Clinical Practice Guidelines for Diagnosis, Treatment and Follow-up. *Annals of Oncology* 2019;30(8):1194-220
- Dawood S, Broglio K, Buzdar AU, Hortobagyi GN, Giordano SH. Prognosis of Women with Metastatic Breast Cancer by HER2 Status and Trastuzumab Treatment: An Institutional-Based Review. *Journal of Clinical Oncology* 2010;28(1):92–8
- Fisher B, Anderson S, Bryant J, Margolese RG, Deutsch M, Fisher ER ym. Twenty-Year Follow-up of a Randomized Trial Comparing Total Mastectomy, Lumpectomy, and Lumpectomy plus Irradiation for the Treatment of Invasive Breast Cancer. *New England Journal of Medicine* 2002;347(16):1233–41
- Gianni L, Pienkowski T, Im YH, Tseng LM, Liu MC, Lluch A ym. 5-Year Analysis of Neoadjuvant Pertuzumab and Trastuzumab in Patients with Locally Advanced, Inflammatory, or Early-Stage HER2-Positive Breast Cancer (NeoSphere): A Multicentre, Open-Label, Phase 2 Randomised Trial. *The Lancet Oncology* 2016;17(6):791–800
- Gianni L, Eiermann W, Semiglazov V, Manikhas A, Lluch A, Tjulandin S ym. Neoadjuvant Chemotherapy with Trastuzumab Followed by Adjuvant Trastuzumab versus Neoadjuvant Chemotherapy Alone, in Patients with HER2-Positive Locally Advanced Breast Cancer (the NOAH Trial): A Randomised Controlled Superiority Trial with a Parallel HER. *Lancet* 2010;375(9712):377-84
- Cancer Today 2018. The Global Cancer Observatory. Internal Agency for Research on Cancer 2020. World Health Organization. <http://geo.iarc.fr/today/home>. Luetu 29.1.2020.
- Graus-Porta D, Beerli RR, Daly JM, Hynes NE. ErbB-2, the Preferred Heterodimerization Partner of All ErbB Receptors, Is a Mediator of Lateral Signaling. *The EMBO Journal* 1997;16(7):1647–55
- Habashy HO, Powe DG, Abdel-Fatah TM, Gee JMW, Nicholson RI, Green AR ym. A Review of the Biological and Clinical Characteristics of Luminal-like Oestrogen Receptor-Positive Breast Cancer. *Histopathology* 2012;60(6):854–63
- Hammond MEH, Hayes DF, Wolff AC, Mangu PB, Temin S. American Society of Clinical Oncology/College of American Pathologists Guideline Recommendations for Immunohistochemical Testing of Estrogen and Progesterone Receptors in Breast Cancer. *Journal of Oncology Practice* 2010;6(4):195–97

- Heinävaara S, Sarkeala T, Anttila A. Impact of Organised Mammography Screening on Breast Cancer Mortality in a Case–Control and Cohort Study. *British Journal of Cancer* 2016;114(9):1038–44
- Hurvitz S, McCann K. (2019.) HER2-Positive Breast Cancer. Philadelphia: Elsevier.
- Hyman DM, Piha-Paul SA, Won H, Rodon J, Saura C, Shapiro GI ym. HER Kinase Inhibition in Patients with HER2-and HER3-Mutant Cancers. *Nature* 2018;554(7691):189–94
- Jones JT, Akita RW, Sliwkowski MX. Binding Specificities and Affinities of Egf Domains for ErbB Receptors. *FEBS Letters* 1999;447(2–3):227–31
- Klapper LN, Glathe S, Vaisman N, Hynes NE, Andrews GC, Sela M. The ErbB-2/HER2 Oncoprotein of Human Carcinomas May Function Solely as a Shared Coreceptor for Multiple Stroma-Derived Growth Factors. *Proceedings of the National Academy of Sciences of the United States of America* 1999;96(9):4995–5000
- Lakhani SR, Ellis IO, Schnitt SJ, Tan PH, van de Vijver MJ. (2012.) WHO Classification of Tumours of the Breast. Lyon, Ranska: International Agency for Research on Cancer
- Lenferink, AE, Pinkas-Kramarski R, van de Poll ML, van Vugt MJ, Klapper LN, Tzahar E ym. Differential Endocytic Routing of Homo- and Hetero-Dimeric ErbB Tyrosine Kinases Confers Signaling Superiority to Receptor Heterodimers. *The EMBO Journal* 1998;17(12):3385–97
- Li CI, Uribe DJ, Daling JR. Clinical Characteristics of Different Histologic Types of Breast Cancer. *British Journal of Cancer* 2005;93(9):1046–52
- Loi S, Michiels S, Salgado R, Sirtaine N, Jose V, Fumagalli D ym. Tumor Infiltrating Lymphocytes Are Prognostic in Triple Negative Breast Cancer and Predictive for Trastuzumab Benefit in Early Breast Cancer: Results from the FinHER Trial. *Annals of Oncology* 2014;25(8):1544–50
- Mann GB, Fahey VD, Feleppa F, Buchanan MR. Reliance on Hormone Receptor Assays of Surgical Specimens May Compromise Outcome in Patients with Breast Cancer. *Journal of Clinical Oncology* 2005;23(22):5148–54
- Marty M, Cognetti F, Maraninchi D, Snyder R, Mauriac L, Tubiana-Hulin M ym. Randomized Phase II Trial of the Efficacy and Safety of Trastuzumab Combined With Docetaxel in Patients With Human Epidermal Growth Factor Receptor 2-Positive Metastatic Breast

- Cancer Administered As First-Line Treatment: The M77001 Study Group. *Journal of Clinical Oncology* 2005;23(19):4265-74
- Nielsen TO, Parker JS, Leung S, Voduc D, Ebbert M, Vickery T ym. A Comparison of PAM50 Intrinsic Subtyping with Immunohistochemistry and Clinical Prognostic Factors in Tamoxifen-Treated Estrogen Receptor-Positive Breast Cancer. *Clinical Cancer Research* 2010;16(21):5222–32
- Ohara AM, Naoi Y, Shimazu K, Kagara N, Shimoda M, Tanei, T ym. PAM50 for Prediction of Response to Neoadjuvant Chemotherapy for ER-Positive Breast Cancer. *Breast Cancer Research and Treatment* 2019;173(3):533-43
- Olayioye MA, Graus-Porta D, Beerli RR, Rohrer J, Gay B, Hynes NE. ErbB-1 and ErbB-2 Acquire Distinct Signaling Properties Dependent upon Their Dimerization Partner. *Molecular and Cellular Biology* 1998;18(9):5042–51
- Parker JS, Mullins M, Cheang MCU, Leung S, Voduc D, Vickery T ym. Supervised Risk Predictor of Breast Cancer Based on Intrinsic Subtypes. *Journal of Clinical Oncology* 2009;27(8):1160–7
- Perou CM, Sørlie T, Eisen MB, van de Rijn M, Jeffrey SS, Rees CA ym. Molecular Portraits of Human Breast Tumours. *Nature* 2000;406(6797):747–52
- Petrelli F, Tomasello G, Barni S, Lonati V, Passalacqua R, Ghidini M. Clinical and Pathological Characterization of HER2 Mutations in Human Breast Cancer: A Systematic Review of the Literature. *Breast Cancer Research and Treatment* 2017;166(2):339–49
- Press MF, Villalobos I, Santiago A, Guzman R, Cervantes M, Gasparyan A ym. Assessing the New American Society of Clinical Oncology/College of American Pathologists Guidelines for HER2 Testing by Fluorescence In Situ Hybridization: Experience of an Academic Consultation Practice. *Archives of Pathology & Laboratory Medicine* 2016;140(11):1250–8
- Reeves GK, Beral V, Green J, Gathani T, Bull D. Hormonal Therapy for Menopause and Breast-Cancer Risk by Histological Type: A Cohort Study and Meta-Analysis. *The Lancet Oncology* 2006;7(11):910–8
- Rintasyövän seulonta. Suomen Syöpärekisteri.
<https://syoparekisteri.fi/seulonta/rintasyovanseulonta/> Luettu 10.8.2019

- Rintasyövän valtakunnallinen diagnostiikka- ja hoitosuositus 2019. Suomen rintasyöpätyöryhmä ry. <https://rintasyoparyhma.yhdistysavain.fi/?x118281=178858>
Luettu 1.11.2019
- Rubin I, Yarden Y. The Basic Biology of HER2. *Annals of Oncology* 2001;12(suppl 1):S3–8
- Russnes HG, Lingjaerde OC, Børresen-Dale A-L, Caldas C. Breast Cancer Molecular Stratification From Intrinsic Subtypes to Integrative Clusters. *The American Journal of Pathology* 2017;187(10):2152–62
- Schwartz AM, Henson DE, Chen D, Rajamarthandan S. Histologic Grade Remains a Prognostic Factor for Breast Cancer Regardless of the Number of Positive Lymph Nodes and Tumor Size A Study of 161 708 Cases of Breast Cancer From the SEER Program. *Archives of Pathology and Laboratory Medicine* 2014;138(8):1048–52
- Slamon DJ, Leyland-Jones B, Shak S, Fuchs H, Paton V, Bajamonde A ym. Use of Chemotherapy plus a Monoclonal Antibody against HER2 for Metastatic Breast Cancer That Overexpresses HER2. *New England Journal of Medicine* 2001;344(11):783–92
- Sotiriou C, Neo S-Y, McShane LM, Korn EL, Long PM, Jaxaeri A ym. Breast Cancer Classification and Prognosis Based on Gene Expression Profiles from a Population-Based Study. *Proceedings of the National Academy of Sciences of the United States of America* 2003;100(18):10393–8
- Swain SM, Baselga J, Kim SB, Ro J, Semiglazov V, Campone M ym. Pertuzumab, Trastuzumab, and Docetaxel in HER2-Positive Metastatic Breast Cancer. *New England Journal of Medicine* 2015;372(8):724–34
- Tai W, Mahato R, Cheng K. The Role of HER2 in Cancer Therapy and Targeted Drug Delivery. *Journal of Controlled Release* 2010;146(3):264–75
- Tautitilastot 2017. Suomen Syöpärekisteri. <https://syoparekisteri.fi/tilastot/tautitilastot/>. Luettu 4.2.2020.
- Tong Y, Chen X, Fei X, Lin L, Wu J, Huang O ym. Can Breast Cancer Patients with HER2 Dual-Equivocal Tumours Be Managed as HER2-Negative Disease? *European Journal of Cancer* 2018;89:9–18
- Untch M, Fasching PA, Konecny GE, Hasmüller S, Lebeau A, Kreienberg R ym. Pathologic Complete Response After Neoadjuvant Chemotherapy Plus Trastuzumab Predicts

- Favorable Survival in Human Epidermal Growth Factor Receptor 2–Overexpressing Breast Cancer: Results From the TECHNO Trial of the AGO and GBG Study Groups. *Journal of Clinical Oncology* 2011;29(25):3351–7
- Wittekind C, Asamura H, Sobin LH. (2014.) TNM Atlas: Illustrated Guide to the TNM Classification of Malignant Tumours (6. painos). Iso-Britannia: Union for International Cancer Control, Wiley-Blackwell.
- Wolff AC, Hammond MEH, Allison KH, Harvey BE, Mangu PB, Bartlett JMS ym. Human Epidermal Growth Factor Receptor 2 Testing in Breast Cancer: American Society of Clinical Oncology/College of American Pathologists Clinical Practice Guideline Focused Update. *Journal of Clinical Oncology* 2018;36(20):2105-22
- Wolff AC, Hammond MEH, Hicks DG, Dowsett M, McShane LM, Allison KH ym. Recommendations for Human Epidermal Growth Factor Receptor 2 Testing in Breast Cancer: American Society of Clinical Oncology/College of American Pathologists Clinical Practice Guideline Update. *Journal of Clinical Oncology* 2013;31(31):3997–4013
- Xu FP, Wang K, Xu J, Chen J, Zhang YF, Wu HM ym. Impact of Repeat HER2 Testing after Initial Equivocal HER2 FISH Results Using 2013 ASCO/CAP Guidelines. *Breast Cancer Research and Treatment* 2017;166(3):757–64
- Yarden Y, Sliwkowski MX. Untangling the ErbB Signalling Network. *Nature Reviews Molecular Cell Biology* 2001;2(2):127–37
- Yerushalmi R, Woods R, Ravdin PM, Hayes MM, Gelmon KA. Review Ki67 in Breast Cancer: Prognostic and Predictive Potential. *The Lancet Oncology* 2010;11(2)174-83