

**Anita Arola**

LT, lastentautien erikoislääkäri, lastenkardiologi  
Tyks, Lasten ja nuorten klinikka

**Tiina Ojala**

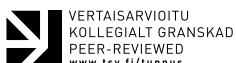dosentti, lastenkardiologi  
Hus, Uusi lastensairaala, Sydäntutkimusyksikkö

**KIRJALLISUUTTA**

- 1 Arola A ym. Lasten myokardiitti – diagnostinen ja hoidollinen haaste. *Duodecim* 2014;130:317–25.
- 2 Fung G ym. Myocarditis. *Circ Res* 2016;118:496–514.
- 3 Renko M ym. Cardiac troponin-I as a screening tool for myocarditis in children hospitalized for viral infection. *Acta Paediatr* 2010;99:283–5.
- 4 Ghelani SJ ym. Demographics, trends, and outcomes in pediatric acute myocarditis in the United States, 2006 to 2011. *Circ Cardiovasc Qual Outcomes* 2012;5:622–7.
- 5 Arola A ym. Occurrence and features of childhood myocarditis: a nationwide study in Finland. *J Am Heart Assoc* 2017;6:e005306.
- 6 Andréoletti L ym. Viral causes of human myocarditis. *Arch Cardiovasc Dis* 2009;102:559–68.
- 7 Kontorovich AR A ym. Myopathic cardiac genotypes increase risk of myocarditis. *J Am Coll Cardiol Basic Trans Science* 2021;6:584–92.
- 8 Kontorovich AR ym. Burden of cardiomyopathic genetic variation in lethal pediatric myocarditis. *Circ Genom Precis Med* 2021;14:e003426.
- 9 Farinha IT, Miranda JO. Myocarditis in paediatric patients: unveiling the progression to dilated cardiomyopathy and heart failure. *J Cardiovasc Dev Dis* 2016;3:31.
- 10 Sagar S ym. Myocarditis. *Lancet* 2012;379:738–47.

**Sidonnaisuudet verkkoversiossa**  
[www.laakarilehti.fi](http://www.laakarilehti.fi)  
SLL 41/2022

**Viittaus:**  
Suom Lääkäril 2022;77:e33793



# Lasten ja nuorten myokardiitti – mitä uutta?

- Lasten ja nuorten myokardiitti on useimmiten virusinfektion aiheuttama.
- Diagnoosi edellyttää kliinistä epäilyä ja useiden kliinisten ja laboratorio-tutkimustulosten sekä sydämen kuvantamislöydösten yhdistämistä.
- Lasten myokardiitti edellyttää aina sairaalaseurantaa. Hoito on oireenmukaista; verenkierron tukilääkkeitä tai hengitystukea tarvitaan vain harvoin.
- Immunosuppressiivisia lääkkeitä tai immunoglobuliineja ei edelleenkään suositella lasten virusmyokardiitin hoitoon, sillä tutkimusnäyttö ei ole riittävä.
- Myokardiitin ennuste on yleensä hyvä.

**MYOKARDIITTI** on sydänlihastulehdus, jonka tavallisimpia aiheuttajia ovat infektiot sekä autoimmuuni-, allergiset ja toksiset reaktiot (1,2). Tämä katsaus keskittyy virusmyokardiittiin, joka on kehittyneissä maissa lasten myokardiitin yleisin muoto.

Lasten myokardiitti on todennäköisesti ali-diagnosoitu, sillä se voi olla täysin oireeton tai jäädä esimerkiksi akuutissa infektiossa huomaamatta muiden oireiden hallitessa. Toisaalta myokardiitti todetaan akuutin infektion vuoksi sairaalahoitoon joutuneilla lapsilla vain harvoin (3), eikä sen seulonta lievissä virusinfektioissa olekaan aiheellista.

Myokardiitteja esiintyy kaikenikäisillä lapsilla ja nuorilla, mutta ilmaantuvuushuiput todetaan alle 1-vuotiailla ja teini-iässä (4). Suomalaisessa rekisteritutkimuksessa lasten myokardiitin ilmaantuvuudeksi arvioitiin 1,95/100 000 henkilövuotta (5) ja sairaus alkoi yleistyä selvästi varhaisesta teini-iästä lähtien. Yli 75 % sairastuneista oli poikia. Poikien yliedustusta on selitetty mm. suuremmalla fyysisellä aktiivisuudella ja hormonaalisilla tekijöillä (5).

Koska myokardiittia aiheuttavat virukset ovat tavallisia ja infektoivat suurta osaa normaaliväestöstä, sairauden syntyyn tarvitaan geneettinen alttius ja siihen liittyvä immunologinen reaktiomalli (6). Myokardiittipotilaista 16–23 %:lla onkin todettu myös kardiomyopatioihin ja neuromuskulaarisiiin sairauksiin liittyviä patogeneenisia variantteja mm. sydänlihassolun sarkomeeri-, desmosomi- ja tukirangan proteiineja koodaavissa geneeissä (7,8). Näissä tapauksissa jo olemassa oleva, mahdollisesti latentti sydänlihassolun saattaa altistaa sydämen kardioprooppisille virusinfektioille.

## Patogeneesi

Tietämyksemme myokardiitin patogeneesista perustuu pääosin koe-eläinmalleissa tutkittuihin virusinfektioihin. Niissä myokardiitti voidaan jakaa kolmeen vaiheeseen (9) (kuvi 1).

Ensimmäisessä vaiheessa sydänlihaksen virusinfektio aiheuttaa myosyyttituhhoa ja aktivoi immuunivasteen. Tämä immunologinen reaktio on hyödyllinen, sillä se pyrkii estämään viruksen leviämistä ja eliminoimaan viruksen elimistöstä.

Jos immunologinen reaktio jatkuu, seuraa toinen vaihe, jossa toimijoina ovat mm. spesifiset T-solut, niiden tuottamat proinflammatoriset sytokiinit sekä aktivoituneiden B-solujen tuottamat vasta-aineet. Ensimmäinen vaihe voi olla oireeton ja toinenkin voi väistyä, jos virus eliminoidaan ja immunologinen reaktio sammuu.

Joskus sydänlihassavurio etenee kolmanteen vaiheeseen, jolle tyypillisiä ovat krooninen inflammaatio, arpimuodostus, sydämen supistumishäiriö ja lopulta kammiodilataatio ja sydämen vajaatoiminta. Tätä vaihetta voi edeltää kuu-kausien tai jopa vuosien oireeton vaihe (1,10,11).

## Etiologia

Tavallisimpia akuutin myokardiitin aiheuttajia ovat entero- ja adenovirukset, herpesryhmän viruksista ihmisen herpesvirus 6 (HHV-6), sytomegalovirus ja Epstein–Barrin virus sekä ihmisen parvovirus B19 (12,13). Suomalaisutkimuksessa sytomegalovirus osoittautui yleisimmäksi fataalin myokardiitin aiheuttajaksi sekä lapsilla että aikuisilla (14).

Koronapandemian aikana olemme oppineet, että myös SARS-CoV2-virus ja COVID-19-infektioita vastaan kehitetyt rokotteet voivat aiheut-

11 Caforio AL ym. Current state of knowledge on aetiology, diagnosis, management, and therapy of myocarditis: a position statement of the European Society of Cardiology Working Group on Myocardial and Pericardial Diseases. *Eur Heart J* 2013;34:2636–48.

12 Law YM ym. Diagnosis and management of myocarditis in children. A scientific statement from the American Heart Association. *Circulation* 2021;144:e123–35.

13 Tunuguntla H ym. Acute myocarditis and pericarditis in children. *Pediatr Rev* 2019;40:14–25.

14 Kytö V ym. Cytomegalovirus infection of the heart is common in patients with fatal myocarditis. *Clin Infect Dis* 2005;40:683–8.

15 Patone M ym. Risks of myocarditis, pericarditis, and cardiac arrhythmias associated with covid-19 vaccination or SARS-CoV-2 infection. *Nat Med* 2022;28:410–22.

16 Gnecci M ym. Myocarditis in a 16-year-old boy positive for SARS-CoV-2. *Lancet* 2020;395:e116.

17 Giacomte V ym. Acute inflammation and elevated cardiac markers in a two-month-old infant with severe acute respiratory syndrome coronavirus 2 infection presenting with cardiac symptoms. *Pediatr Infect Dis J* 2020;39:e149–51.

18 Nathan N ym. The wide spectrum of covid-19 clinical presentation in children. *J Clin Med* 2020;9:2950.

19 Helle E ym. COVID-19-infektion liittyvä lasten hyperinflammatorinen oireyhtymä. *Duodecim* 2021;137:25–35.

20 Henderson LA ym. American College of Rheumatology Clinical Guidance for multisystem inflammatory syndrome in children associated with SARS-CoV-2 and hyperinflammation in pediatric covid-19: Version 3. *Arthritis Rheumatol* 2022;74:e1–20.

21 Das BB ym. Myocarditis and pericarditis following mRNA COVID-19 vaccination: What do we know so far? *Children* 2021;8:607.

22 Truong DT ym. Clinically suspected myocarditis temporally related to COVID-19 vaccination in adolescents and young adults. *Circulation* 2022;145:345–56.

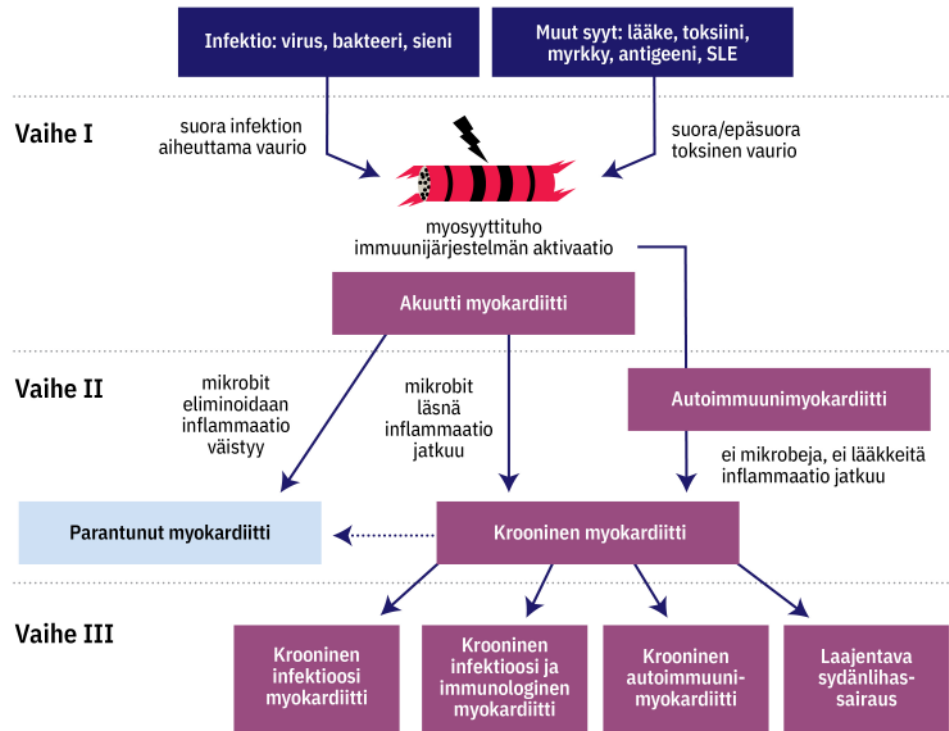
23 Verma NA ym. Outbreak of life-threatening coxsackievirus B1 myocarditis in neonates. *Clin Infect Dis* 2009;49:759–63.

24 Lipshultz SE ym. The incidence of pediatric cardiomyopathy in two regions of the United States. *N Engl J Med* 2003;348:1647–55.

KUVIO 1.

**Myokardiitin patogeneesi**

Sydämen virusinfektion ja infektion jälkeisen tulehdusreaktion vaikuttavat yksilölliset, geneettisesti säädellyt immunologiset reaktiot sekä todennäköisesti vielä osin tuntemattomat geneettiset ja ympäristötekijät.



taa sydänlihassairauksen (15). Lapsilla ja nuorilla COVID-19-infektioon liittyvät myokardiitit ovat harvinaisia ja yleensä lieväoireisia, mutta osalla potilaista taudinkuva on ollut vaikea, jopa fataali (16–18).

Lapsilla on kuvattu myös COVID-19-infektion liittyvä harvinainen hyperinflammatorinen oireyhtymä (multi-inflammatory syndrome in children, MIS-C), joka muistuttaa kliinisesti Kawasakin tautia (19,20). Sille on tyypillistä elimistön yleistynyt tulehdusreaktio sairastetun COVID-19-infektion jälkeen, mutta myös viruksen laukaisema akuutti hyperinflammatorinen reaktio on mahdollinen. Sydänmanifestaatioina on kuvattu mm. myo- ja perikardiittia, sydämen vajaatoimintaa sekä sepelvaltimoaneurysmia (20).

SARS-CoV-2-rokotteisiin liittyvät sydänlihastulehdukset ovat harvinaisia, ja suurentunut riski viikon kuluessa toisesta rokoteannoksesta on todettu lähinnä teini-ikäisillä pojilla ja nuorilla miehillä (21,22). Myokardiitin oireet ovat olleet lieviä, tavallisimmin rintakipua, kuumetta ja hengenahdistusta, ja sairaalahoidon kesto on ollut vain muutamia päiviä (21,22). Tuorees-

sa brittitutkimuksessa myokardiitin riski oli kahden rokoteannoksen jälkeen selvästi pienempi kuin COVID-19-infektioon liittyvä, eikä rokotetuilla esiintynyt perikardiittia tai rytmihäiriöitä (15). Rokotusten hyötyjen on katsottu ylittävän potentiaaliset haitat (15,21,22).

**Oireet**

Myokardiitti voi olla oireeton. Toisaalta oireet voivat vaihdella pienen lapsen kuumeesta, hengitystieinfektio-oireista, syöttöongelmista ja oksentelusta leikki- tai kouluikäisen lapsen poikkeavaan väsymykseen, huonontuneeseen suorituskykyyn ja rasisushengenahdistukseen (9). Kouluikäisillä lapsilla ja nuorilla myös sydänperäiset oireet, kuten rintakipu ja rytmihäiriötuntemukset ovat tavallisia.

Oireet ovat sitä epäspesifisempiä, mitä nuorempi lapsi on. Vastasyntyneen akuutti myokardiitti on tyypillisesti osa yleisinfektiota ja muistuttaa taudinkuvaltaan bakteerisepsistä (23). Myokardiitti on myös merkittävä lasten ja nuorten äkkikuoleman syy (24). Osa sydänlihastulehduksista voi geneettisesti alttiilla yksilöillä johtaa sydämen vajaatoimintaan ja

- 25 Ferreira VM ym. Cardiovascular magnetic resonance in nonischemic myocardial inflammation. Expert recommendations. *J Am Coll Cardiol* 2018;72:3158–76.
- 26 Aquaro GD ym. Cardiac Magnetic Resonance Working Group of the Italian Society of Cardiology. Prognostic value of repeating cardiac magnetic resonance in patients with acute myocarditis. *J Am Coll Cardiol* 2019;74:2439–48.
- 27 Gannon MP ym. State of the art: Evaluation and prognostication of myocarditis using cardiac MRI. *J Magn Reson Imaging* 2019;49:e122–31.
- 28 Ammirati E ym. Management of acute myocarditis and chronic inflammatory cardiomyopathy. An expert consensus document. *Circ Heart Fail* 2020;13:e007405.
- 29 Cooper LT ym. The role of endomyocardial biopsy in the management of cardiovascular disease: a scientific statement from the American Heart Association, the American College of Cardiology, and the European Society of Cardiology. Endorsed by the Heart Failure Society of America and the Heart Failure Association of the European Society of Cardiology. *J Am Coll Cardiol* 2007;50:1914–31.
- 30 Saji T ym. Comparison of the clinical presentation, treatment, and outcome of fulminant and acute myocarditis in children. *Circ J* 2012;76:1222–8.
- 31 Bergmann KR ym. Myocarditis and pericarditis in the pediatric patients: validated management strategies. *Pediatr Emerg Med Pract* 2015;12:1–22.
- 32 McDonagh TA ym. ESC Scientific Document Group. 2021 ESC Guidelines for the diagnosis and treatment of acute and chronic heart failure: Developed by the Task Force for the diagnosis and treatment of acute and chronic heart failure of the European Society of Cardiology (ESC) with the special contribution of the Heart Failure Association (HFA) of the ESC. *Eur Heart J* 2021;42:3599–726.
- 33 Maron BJ ym. Eligibility and disqualification recommendations for competitive athletes with cardiovascular abnormalities: Task Force 3: Hypertrophic cardiomyopathy, arrhythmogenic right ventricular cardiomyopathy and other cardiomyopathies, and myocarditis. A scientific statement from the American Heart Association and American College of Cardiology. *Circulation* 2015;132:e273–80.
- 34 Pelliccia A ym. Recommendations for participation in competitive and leisure sports in athletes with cardiomyopathies, myocarditis

kroonisen sydänlihaskvaurion, laajentavan kardiomyopatian syntyyn (12) (kuvio 1).

## Diagnosi

Yhteenveto myokardiitin diagnostisista tutkimuksista, tyypillisistä löydöksistä ja muista huomioon otettavista tekijöistä on esitetty artikkelin verkkoversiossa (liitetaulukko 1). Akuuttiin myokardiittiin liittyviä EKG-muutoksia nähdään kuvassa (kuva 1).

Kuvantamistutkimuksista sydämen kaikutkimus on ensisijainen, mutta viime vuosina magneettikuvaus on saanut yhä enemmän jalansijaa aikuisten myokardiitin diagnostiikassa (25). Magneettikuvauksessa myokardiittiin viittaavat sydänlihassolujen ja soluvälitilan edemaava T2-signaalin intensiteetin lisääntyminen sekä myosyyttinekroosiin ja fibroosiin liittyvä sydämen myöhäinen tehostuminen gadolinium-merkkiaineella tai T1-signaalillisella mitattuna (kuva 2). Seinämäliikehäiriöt ja perikardiumeffuusio tukevat diagnosia. Magneettikuvauslöydöksiä voitaneen hyödyntää tulevaisuudessa myös lasten myokardiitin hoidon ja seurannan suunnittelussa ja sekä pitkäaikaisennusteen arvioinnissa (26–28).

Sydänlihaskvaurion mikroskooppitutkimuksessa todettavat myosyyttien degeneraatio ja nekroosi sekä samalla alueella todettava tulehdussolukertymä ovat olleet perinteisesti myokardiitin diagnostiikan kulmakivi (11). Koska endomyokardiaalibiopsia (EMB) on epäherkkä myokardiitin fokaalisen luonteen vuoksi ja siihen liittyy pienillä lapsilla merkittävä komplikaatoriski eikä siitä saatava informaatio aina vaikuta hoitoon, sen käyttö rajoittuu erikoistilanteisiin (29) (liitetaulukko 1).

## Hoitto

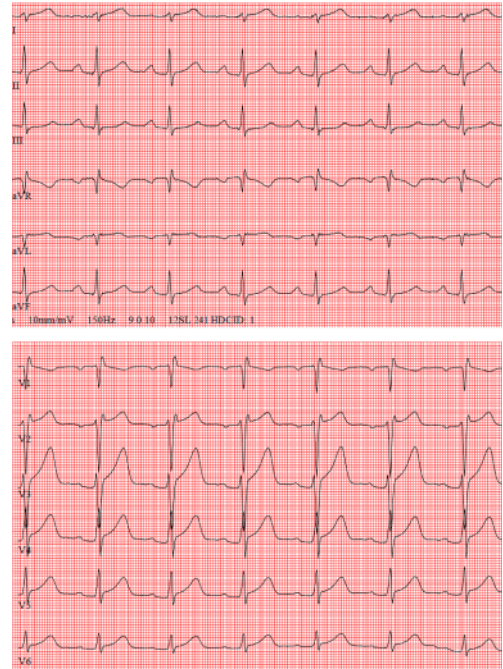
Jo myokardiittiepäily edellyttää sairaalaseurannaa. Akuutissa vaiheessa vuodelepo ja jatkuva EKG-monitorointi ovat aiheellisia suurentuneen rytmihäiriöriskin vuoksi. Lääkehoito on oireenmukaista kuumeen, kivun ja mahdollisten rytmihäiriöiden hoitoa; perikardiittia hoidetaan tulehduskivunlääkkeillä. Lapsi, jolla ei ole sydämen pumpputoiminnan häiriötä, voi kotiutua, kun hän on oireeton ja EKG ja sydänlihaskvaurion pitoisuudet seerumissa ovat normaalitumassa.

Fulminanttiin virusmyokardiittiin, joka todetaan 20–30%:ssa tapauksista, liittyy usein vaikea sydämen vajaatoiminta sekä rytmihäiriöitä (30). Näiden potilaiden hoito ja seuranta toteutetaan aina yksilöllisesti tehovalvonnassa, jossa voidaan aloittaa suositussäätö- ja hengitystukihoito

KUVA 1.

## EKG-muutokset akuutissa myokardiitissa

15-vuotiaalle nuorelle ilmaantui rintakipu kolme päivää jatkuneen ylähengitystieinfektion jälkeen. EKG:ssä nähtiin laaja-alaiset ST-tason nousut, ja seerumin TnI-pitoisuus oli enimmillään 21 000 ng/l. Sydämen kaikututkimuksessa ei todettu poikkeavaa.



sekä tarvittaessa sydämen tukipumppuhoito tai kehonulkoisen happeuttaminen (ECMO) (12). Myokardiitin spontaani paranemistaipumus on hyvä ottaa huomioon sydämensiirtoa harkittaessa.

Akuutin vaiheen jälkeen sydämen vajaatoimintaa hoidetaan ACE:n estäjillä, beetasalpaajilla ja spironolaktonilla. Takyarytmiat hoidetaan tavanomaisten periaatteiden mukaan. Hemodynaamisesti merkittävät bradykardia ja 2.–3. asteen eteis-kammiokatkos edellyttävät väliaikaista sydämen tahdistusta. Profylaktista antikoagulanttihoitoa harkitaan vaikeassa vasemman kammion systolisessa vajaatoiminnassa (12).

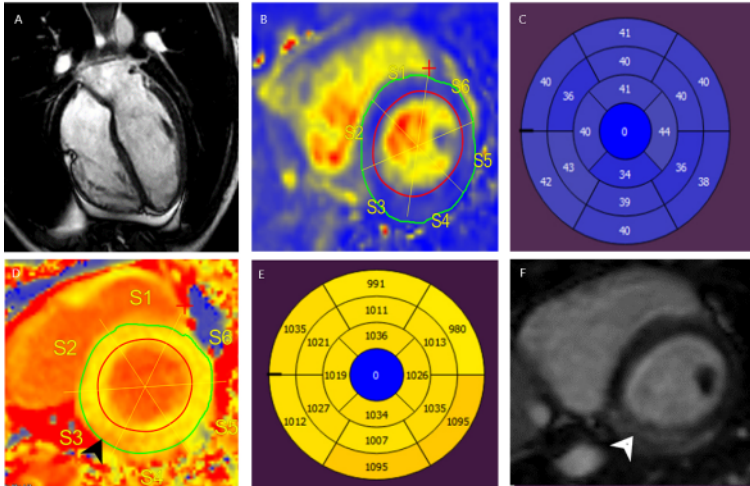
Sekä antiviraalisen, immunosuppressiivisen että immunomodulatorisen hoidon tehoa on ollut vaikea arvioida, koska tutkimusaineistot ovat olleet pieniä, heterogeenisiä ja kontrolloimattomia. Arviointia vaikeuttaa myös se, että suuri osa virusmyokardiiteista paranee spontaanisti. Oikea ajoitus, olipa se sitten viruksen replikaatio-, autoimmuuni- tai kroonisessa vaiheessa, näyttää olevan keskeinen hoidon onnistumisen kannalta (11).

Viruslääkkeiden tehosta myokardiitin hoidossa ei ole satunnaistettuja kontrolloituja tut-

KUVA 2.

**Magneettikuvauslöydökset myokardiitissa**

Nuorelle tehdyssä sydämen magneettikuvauksessa todettiin kooltaan ja toiminnaltaan normaali sydän (A). Sydämen ympärillä ei ollut perikardiumnestettä. T2-inversioaikatutkimuksessa sydänlihaksessa ei nähty turvotusta (B, C). Sydämen basaali- ja infero-lateraaliosissa nähtiin paikallista inflammaatiota (musta nuoli, D), joka kuvautui sydänlihaksen pitkänä T1-inversioaikana (> 1 095 ms) (E). Lisäksi samaan ilmiöön liittyen nähtiin subepikardiaalista jälkitechostumaa (valkoinen nuoli, F). Löydös on virusmyokardiitille tyypillinen. Potilas toipui levolla ja kolmen kuukauden liikuntarajoituksella.



tis, and pericarditis: position statement of the Sport Cardiology Section of the European Association of Preventive Cardiology. Eur Heart J 2019;40:19–33.

35 Lee KJ ym. Clinical outcomes of acute myocarditis in childhood. Heart 1999;82:226–33.

36 Abe T ym. Clinical characteristics and long-term outcome of acute myocarditis in children. Heart Vessels 2013;28:632–8.

37 Freund MW ym. Prognosis for neonates with enterovirus myocarditis. Arch Dis Child Fetal Neonatal Ed 2010;95:F206–12.

38 Andrews RE ym, on behalf of the British Congenital Cardiac Association. New-onset heart failure due to heart muscle disease in childhood. A prospective study in the United Kingdom and Ireland. Circulation 2008;117:79–84.

39 Foerster SR ym. Ventricular remodeling and survival are more favorable for myocarditis than for idiopathic dilated cardiomyopathy in childhood: an outcomes study from the Pediatric Cardiomyopathy Registry. Circ Heart Fail 2010;3:689–97.

40 Alvarez JA ym. Pediatric Cardiomyopathy Registry Investigators. Competing risks for death and cardiac transplantation in children with dilated cardiomyopathy: results from the Pediatric Cardiomyopathy Registry. Circulation 2011;124:814–23.

kimuksia. Interferonia voidaan harkita vaikeissa infektioissa ja virusspesifisiä lääkkeitä mm. herpesryhmän sekä entero-, adeno- ja influenssavirusinfektioissa (1,9,12).

Immunoglobuliineilla on soluviljelmissä sekä antiviraalisia, anti-inflammatorisia että antioksidatiivisia vaikutuksia (6). Niiden tehosta kliinisessä myokardiitissa ei kuitenkaan ole näyttöä (9,30,31). Siksi niitä ei suositella käytettäväksi lasten myokardiitin hoidossa muutoin kuin vakavassa, henkeä uhkaavassa tai muuhun hoitoon reagoimattomassa infektiossa erillisen harkinnan mukaan (9,12,31).

Tutkimustulokset immunosuppressiivisten lääkkeiden tehosta myokardiitin hoidossa ovat olleet ristiriitaisia. Kokeellisessa myokardiitissa immunosuppression on todettu olevan jopa haitallista aktiivisen virusinfektion aikana (6). Nykytietämyksen perusteella immunosuppressiivisia lääkkeitä ei suositella käytettäväksi lasten myokardiitin hoidossa (9,12). Toistaiseksi käyttöaiheina voidaan pitää ainoastaan jättisolomyokardiittia sekä sydämen autoimmuni-tai yliherkkyysoireita (11,32).

COVID-19-infektioon ja SARS-CoV-2-rokotteisiin liittyvät myokardiitit hoidetaan edellä mainittujen periaatteiden mukaan. Tukosriskissä oleville COVID-19-myokardiittipotilaille suositellaan profylaktista antikoagulaatiota sairaalahoitoon aikana (20). MIS-C:hen ja COVID-19-infektioon liittyvää hyperinflammaatiota – sydänlihaks- tai sepelvaltimomuutoksista

riippumatta – hoidetaan immunomodulatorisilla, immunosuppressiivisilla ja antitromboottisilla lääkkeillä (20).

**Liikuntarajoitukset**

Lievässä myokardiitissa, jossa sydämen kuvantamislöydökset ovat normaalit, liikuntarajoitukset voidaan purkaa yleensä 3 kuukauden kuluessa.

Mikäli akuutissa vaiheessa tehdyssä sydämen kaikututkimuksessa tai magneettikuvauksessa todetaan poikkeavuuksia, liikuntarajoituksia on syytä jatkaa jopa 3–6 kuukauden ajan (33,34). Ennen niiden purkamista suositellaan sydämen kuvantamista, kliinistä rasituskoetta ja EKG:n pitkäaikaisrekisteröintiä.

Koska myokardiittiin liittyy uusiutumisenriski ja akuutti sydänlihastulehdus voi johtaa sydänlihaksen krooniseen inflammaatioon (12), myokardiitin sairastaneita lapsia ja nuoria on syytä seurata vähintään kahden vuoden ajan (34).

**Ennuste**

Lasten myokardiitin ennuste on yleensä hyvä vastasyntyneitä lukuun ottamatta (35). Valtaosa lapsista paranee ilman hoitoa (5), alle 10 % menehtyy tai päätyy sydämensiirtoon (4,36,37).

Sydämen pumppufunktion ja EKG:n normaalistuminen saattaa kuitenkin kestää kuukausia tai jopa vuosia (36). Osalle niistä, jotka näyttävät toipuvan akuutista vaiheesta, voi kehittyä vuosien oireettoman vaiheen jälkeen krooninen sydänlihassairaus (10) (kuvio 1).

Huonoon ennusteeseen viittaavat sydämen vajaatoiminta ja rytmihäiriöt sekä kuvantamistutkimuksissa vasemman kammion laajeneminen, toimintahäiriö ja fibroosi (10,36–40).

**Lopuksi**

Lasten myokardiitin diagnostiikka on edelleen haasteellista. Tärkeintä on muistaa epäillä myokardiittia silloin, kun usein epämääräiset oireet ja löydökset eivät selity tavallisemmilla sairauksilla.

On mahdollista, että rytmihäiriöitä ja äkki-kuolemia voidaan estää pidättäytymällä liikunnasta aina akuuttien infektioiden aikana (12). Myöhäiskomplikaatioita pyritään estämään myös akuutin vaiheen jälkeisillä liikuntarajoituksilla (34).

Sydämen kuvantamistutkimuksia voidaan käyttää sydänlihaskvaurion ja tulehdusreaktion asteen ja myokardiitin ennusteen arvioinnissa sekä yhä enemmän myös hoidon suunnittelussa. Myokardiitin vaiheittaisen patogeneesin ymmärtäminen saattaa tulevaisuudessa mahdollistaa yksilöllisesti räätälöidyn oikea-aikaisen hoidon. ●