

Henna-Riikka Maanpää, Matias Sinisalo, Riitta Rautio, Jaakko Rinne ja Melissa Rahi

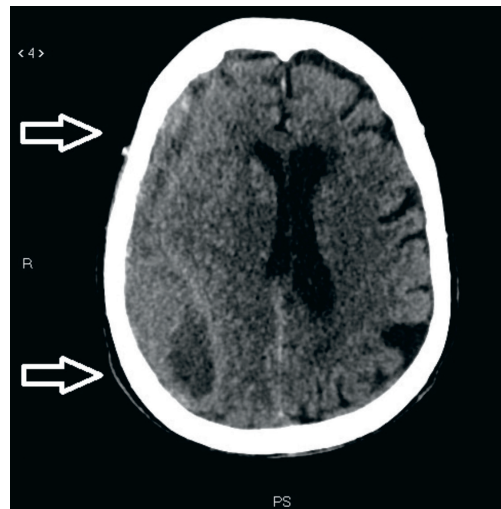
## Kroonisen subduraalihakematooman embolisaatiohoito – vastaus tulevaisuuden haasteeseen?

Väestön ikääntymisen ja antikoagulaatiolääkitysten käytön yleistymisen myötä kroonisen subduraalihakematooman ilmaantuvuus on lisääntynyt. Kroonista subduraalihakematoomaa on tavanomaisesti hoidettu oireita helpottavalla kirurgisella trepanaatiolla, joka saatetaan joutua toistamaan hematooman uusiutuessa. Hematoomakalvostoon kehittyvää uudissuonitusta pidetään uusiutumisen syynä. Keskimmäisen aivokalvoaltimon (arteria meningea media, MMA) suonensisäisen tukkimisen (MMAE) on havaittu olevan uusi lupaava hoitomuoto, joka kohdistuu mikroveren vuotoja aiheuttavan uudissuonituksen sulkeamiseen. Toimenpidettä harkitaan erityisesti uusiutuissa tapauksissa tai jos antikoagulaatiolääkityksen tauot pitkittyvät, mikä altistaa potilaan tromboembolisille komplikaatioille. Menetelmästä on lupaavia kansainvälisiä tutkimustuloksia, joissa sen on todettu vähentävän uusiutumista ja kirurgisen hoidon tarvetta. Esitämme katsauksessa myös oman yksikkömme tulokset menetelmän käytöstä.

**K**rooninen kovakalvonalainen verenpurkauma eli subduraalihakematooma on yksi yleisimmistä päivystyksellistä neurokirurgista leikkaushoitoa vaativista sairauksista. Tietokonetomografiassa (TT) krooninen subduraalihakematooma kuvautuu tyypillisesti aivojen pintaa myötäilevänä harventuneena (hypodense) tai samantiheyksisenä (isodense) sirppinä (kuva 1). Taudin ilmaantuvuus erityisesti ikääntyneessä väestössä on lisääntynyt merkittävästi 25 viime vuoden aikana, ja väestön vanhetessa määrä suurenee entisestään (1). Kroonisen subduraalihakematooman on arvioitu olevan tulevaisuudessa yleisin vanhemman ihmisen neurokirurginen sairaus, jonka vuosittainen ilmaantuvuus on jopa 17–20/100 000 (2).

### Hoidon vaatuvuus

Ilmaantuvuuden lisääntyminen selittyy todennäköisesti aiempaa aktiivisemmän ikääntyneen väestön määrän suurenemisen ohella verihäilyksiin ja verenhiyytymiseen vaikuttavien lääkkeiden käytön samanaikaisella yleistymisellä (1,3).



**KUVA 1.** Oikeaa aivopuoliskoa kiertävä krooninen subduraalihakematooma (nuolet). Hematooma muoaa aivojen pintaa, ja sen sisällön tiheys vaihtelee.

Hyvän hoitotuloksen saavuttamiseksi vaadittava antitromboottisten lääkkeitöiden lyhytaikainenkin tauotus saattaa altistaa potilaan tromboembolisille komplikaatioille (4). Lääketauot suunnitellaan potilaskohtaisesti sekä

### Ydinasiat

- ▶ Kroonista subduraalihakematoomaa sairastavien potilaiden määrä lisääntyy väestön ikääntymisen vuoksi.
- ▶ Suuri osa konservatiivisesti tai kirurgisesti hoidetuista tarvitsee uusintahoitoa.
- ▶ Keskimmäisen aivokalvoaltimon embolisaatio on uusi kroonisen subduraalihakematooman hoito, jolla pyritään vähentämään uusiutumista ja lyhentämään antikoagulaatiohoidon taukoja.
- ▶ Kansainvälisten tutkimustulosten ja omien kokemustemme perusteella embolisaatio vaikuttaa vähentävän uusintahoitojen tarvetta.

kirurgisessa että konservatiivisessa hoidossa niin, että tautuksesta saatava hyöty ja siihen liittyvät riskit huomioidaan. Kroonisen subduraalihakematooman hoidossa tasapainotellaan usein riskialttiiden lääkehoitotaukojen, toistuvien pään TT:iden, uusintahoitojen ja pitkien kokonaishoitojaksojen kanssa (5). Erityisenä haasteena on kroonisen subduraalihakematooman taipumus uusiutua kirurgisesta hoidosta huolimatta (6).

Kansainvälistä yhtenevää kroonisen subduraalihakematooman hoitokäytäntöä ei ole, ja hoitolinjat vaihtelevat sairaalakohtaisesti Suomessakin (2,5,7,8). Osa potilaista hoidetaan konservatiivisesti ja osa kirurgisesti. Hoitolinjaa valittaessa voidaan ennakoida mahdollista hematooman uusiutumisen riskiä muun muassa seuraavien pään diagnostisen TT:n löydösten perusteella: hematooman paksuus ja tiivistyneet (hyperdense) alueet, laminaarinen ja lokeroitunut rakenne, keskiviivasiirtymän määrä sekä hematooman molemmipuolinen sijainti (9).

### Uusiutumisen riski

**Hoitotulokset eivät tyydytä.** Kirjallisuuskatsauksissa konservatiivisesti hoidettujen potilaiden tulokset ovat erittäin vaihtelevia ja kon-

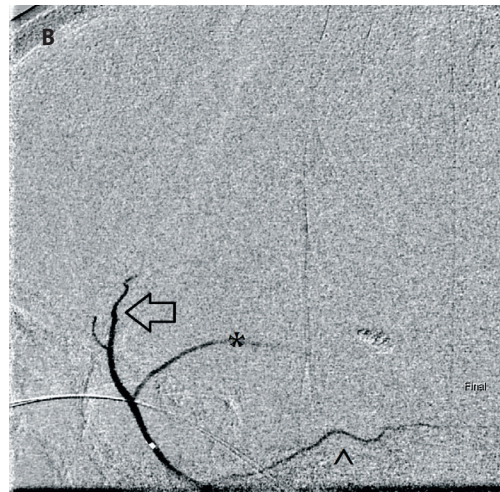
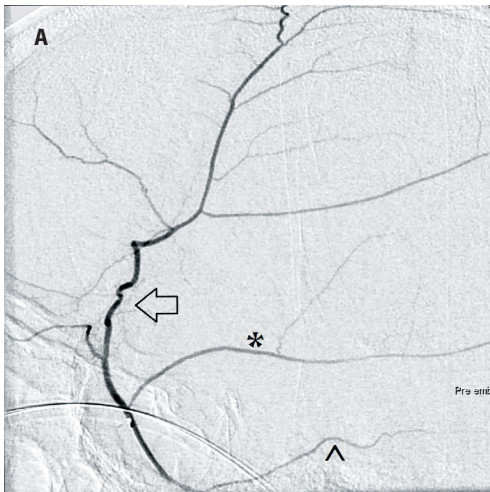
servatiivisesti hoidetuista potilaista 15–90 %:n on todettu tarvitsevan kirurgiaa pysyvän hoitotuloksen saavuttamiseksi. Tutkimukset ovat kuitenkin usein olleet potilasmääriltään pieniä ja huonosti kontrolloituja (2). Myös kirurgisen hoidon jälkeen kroonisen subduraalihakematooman uusiutumisen riskin ja uusintatoimenpiteiden tarpeen on todettu olevan merkittävä, 10–20 %, ja iäkkäiden potilaiden osalta sairauteen liittyy suuri kuolleisuus (6,10).

**Uusiutumisen syy.** Kroonisen subduraalihakematooman epidemiologiaa, patofysiologiaa, kliinistä kuvaa ja kirurgista hoitoa on käsitelty kattavasti Aikakauskirjassa aiemmin (11). Taudin etiologiana pidetään useimmiten kovakalvon ja lukinkalvon välisessä tilassa kulkevan sitalaskimon traumaattista repeämistä. Sitalaskimot kulkevat aivojen pinnalta kohti laskimoveriviemäreitä.

Ikääntymisen myötä aivokudoksen tilavuus pienenee, minkä seurauksena aivojen ja kalloluuhun kiinnittyneen kovan aivokalvon välinen etäisyys suurenee. Tällöin pienikin pään trauma voi aiheuttaa sitalaskimon repeämisen ja vuodon kovakalvonalaiseen tilaan. Joissakin tapauksissa vuoto voi olla myös spontaani, valtimoperäinen tai seurausta melko harvinaisesta kallonsisäisestä hypotensiosta.

Yksittäinen vuototapahtuma ei selitä sitä, miksi hematooma kroonistuessaan suurenee tai uusiutuu toistuvastakin kirurgisesta hoidosta huolimatta. Hematooman uusiutumisen syy on todennäköisesti monitekijäinen. Vuodon jälkeen verta ja sen hajoamistuotteita jää kovakalvonalaiseen tilaan. Kovakalvon solukon (dural border cells) vauriota seuraa tulehdus, jonka vuoksi hematoomalle kehittyy kalvosto. Kalvostossa voidaan todeta haurasta, mikroverenvuodoille altistavaa uudissuonitusta, joka saa verenkiertonsa pääosin MMA:n haarojen kautta (12–14).

Kroonisen hematooman kalvosto ja uudissuonitus pitävät sitä jatkuvasti yllä, minkä seurauksena hematooman hoito vaikeutuu ja pitkittyy. Tutkimuksissa subduraalihakematooman koostumusta analysoimalla on saatu viitteitä jatkuvasta verenvuodosta ja hemolyyisistä (14). Myös lisääntynyt fibrinolyysi saattaa ylläpitää kroonista vuotoa (13).



**KUVA 2.** Keskimmäisen aivokalvovaltimon embolisaatiohoito. A. Keskimmäisen aivokalvovaltimon frontoparietaalinen haara (nuoli), temporaalinen haara (\*) ja petroottinen haara (^). B. Embolisaation jälkeinen tilanne. Temporoparietaalinen (nuoli) ja temporaalinen (\*) haara täyttyvät enää alkuosastaan. Petroottinen haara (^) pysyy avoimena.

## Embolisaatio uutena hoitomuotona

Oireilevan, aivoja painavan kroonisen subduraalihakematooman vakiintunut hoitomuoto on ollut verenpurkauman vakiintunut hoitomuoto on ollut verenpurkauman kirurginen tyhjennys trepanaatiolla, subduraalitalan huuhtelu ja dreneeraus laskuputken kautta. Trepanaatio auttaa potilaan oireisiin mutta ei todennäköisesti estä hematooman mahdollista uusiutumista.

Lääkehoidoista muun muassa tulehdukseen ja fibrinolyyysiin vaikuttavista lääkkeitä sekä statiineista on saatu lupaavia tutkimustuloksia, kun taas ACE:n estäjistä ei ole tutkimuksissa havaittu olevan hyötyä (13,15). Deksametasonin on todettu vähentävän uusintaleikkauksien tarvetta, mutta toisaalta deksametasonia saaneiden potilaiden toipuminen on kuuden kuukauden kuluttua ollut huonompaa, ja lääkeytykseen on liittynyt haittavaikutuksia enemmän kuin lumeryhmässä (16).

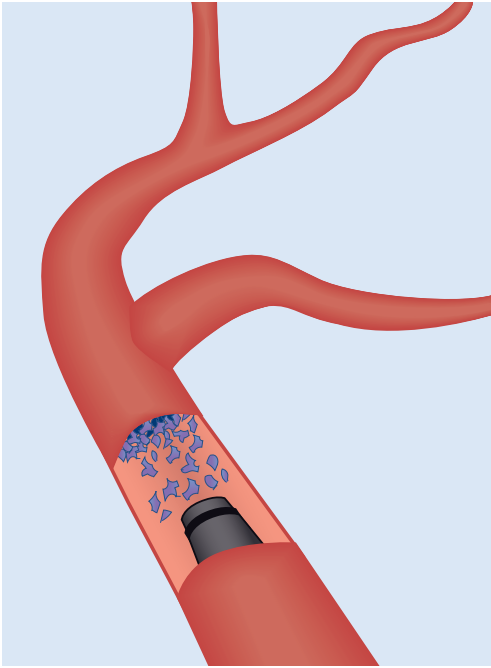
Uusi lupaava hoitokeino kroonisen subduraalihakematooman hoitoon on keskimmäisen aivokalvovaltimon tai sen haarojen endovaskulaarinen tukkiminen eli embolisaatio. Kyseessä on suonensisäinen hoito, joka vaikuttaa suoraan kroonista subduraalihakematoomaa ylläpitävään mekanismiin vähentämällä hematoomakalvostoa syöttävää verenkiertoa (17).

MMA on ulommasta kaulavaltimosta haarautuvan leukavaltimon (a. maxillaris) haara,

joka kulkee kallon sisälle kitaluun (os sphenoidale) aivokalvovaltimoreiästä (foramen spinosum) ja vastaa verenkierron kovaan aivokalvovoon ja kalloluuhun (18). MMA:n tukkimisessa pyritään sulkemaan hematooman ulompaan uudiskalvoon tuleva hiussuoniverenkierto ja siten estämään jatkuva hematoomaa ylläpitävä ja kasvattava mikrovuoto ja eksudaatio (18).

Tuoreessa 138 potilaan monikeskustutkimuksessa MMAE osoittautui uusiutuneiden tapauksien merkittäväksi primaariseksi ja sekundaariseksi hoitomuodoksi, kun se pienensi hematooman kokoa ja esti sen kasvua. Lisäksi toimenpide vaikutti suotuisasti NIHSS-asteikolla ja modifioidulla Rankinin asteikolla (mRS) arvioituun kliiniseen toipumiseen (17).

Embolisaation jälkeinen hematooman merkittävä resoloituminen on todettu myös useissa pienemmissä sarjoissa, joskin resoloitumisen ja suotuisana pidetyn muutoksen määritelmä on ollut eri tutkimuksissa epäyhtenäinen (12,19–21). Tutkimuksissa on raportoitu endovaskulaarisen embolisaation jälkeistä hematooman uusiutumista vain 5,3 %:lla ja kirurgista hoitoa vaativaa uusiutumista 4,7 %:lla potilaista, mikä on selvästi vähäisempää kuin pelkästään kirurgisesti hoidetuilla (10–37 %) (12). Tutkimustuloksia on kuitenkin pidettävä alustavina pienten ja heterogeenisten potilasaineistojen takia.



**KUVA 3.** Partikkelit vapautetaan mikrokatetrin kautta uudiskalvojen syöttösuoniin kovakalvon pinnalle.

### MMA-embolisaation toimenpideriskit harvinaisia

Endovaskulaarihoitohin liittyviä riskejä ovat katetriangiografiaan tunnetusti liittyvät riskit, jotka ovat kuitenkin harvinaisia. Vakavimpia ja erittäin harvinaisia toimenpiteeseen liittyviä komplikaatioita ovat aivoverenkiertohäiriö, kaulavaltimon dissekoituminen, aivoverenvuoto ja perifeerinen valeaneurysma.

Eräässä tutkimuksessa todettiin, että 2 899 peräkkäisen katetriangiografiapotilaan aineistossa neurologisten komplikaatioiden ilmaantuvuus oli 1,3 % ja 0,5 %:lla oireisto oli pysyvä. Neurologiset komplikaatiot ovat merkittävästi yleisempiä yli 55-vuotiailla (1,8 %) sekä potilailla, joilla on sydän- ja verisuonitauti (2,3 %) (22). Punktiokohdan kipu ja infektio lukeutuivat myös toimenpiteen haittoihin.

Mikäli ennen lopullista embolisaatiota havaitaan katetriangiografiassa kollateraalisuonitus ulommasta kaulavaltimosta (a. carotis externa) silmävaltimoon (a. ophthalmica), on toimenpide vasta-aiheinen silmävaltimon tukoksen ja siihen liittyvän iskeemisen näkö- tai silmäliikehäiriöriskin vuoksi. Lisäksi MMA:n petrootti-

nen haara voi suonittaa VII aivohermon vasa nervorumia, joten tätä ei tule embolisaatioissa tukkia kasvohermohalvauksen välttämiseksi (**KUVA 2**) (12,18,23).

Vaikka kattavaa tutkimustietoa kroonisen subduraalihakematooman endovaskulaariseen hoitoon liittyvästä komplikaatiomäärästä ei ole, ei siihen ole todettu liittyvän perioperatiivisesti kirurgisen hoidon 1,2–3,8 %:n kuolleisuutta suurempaa kuolleisuutta huolimatta iäkkästä potilasaineistosta (17).

### Keille suonensisäinen hoito?

Kroonisen subduraalihakematooman endovaskulaarisen hoidon osuus on lisääntynyt viime vuosina, mutta vakiintuneita käyttöaiheita MMAE:lle ei vielä ole. Menetelmän käyttö hoitomuotona on Suomessa ollut vielä hyvin vähäistä. Tähänastisissa tutkimuksissa MMAE on toteutettu kroonisen subduraalihakematooman ensimmäisenä ja ainoana hoitona, mutta myös uusiutuneen hematooman lisähoitona ennen uusintatrepanaatiota sekä lisähoitona trepanaation jälkeen (12). MMAE:tä on tehty sekä tois- että molemminpuolisena hematooman sijainnin mukaan.

Kun hematoomassa on runsaasti kapselirakenteita, voitaisiin jo primaarivaiheessa harkita MMAE:tä, sillä kapselirakenteet voivat leikkauksessa estää hematooman tyhjentymistä. Kapselirakenteiden toteamista saattaa edesauttaa pään magneettikuvaus, mutta jo TT-luokituksella on mahdollista tarkentaa uusintatoimenpidettä vaativan uusiutumisen ennustettavuutta ja siten välttää ylimääräinen pään magneettikuvaus (24).

Tutkimustuloksia endovaskulaarisesti hoidettujen potilaiden antikoagulaatiolääkityksestä on niukasti käytettävissä, mutta hoidettaessa potilasta jo primaarisesti pelkällä embolisaatiohoidolla saatetaan välttää lääkitysten tauotus ja siten vähentää tromboembolisten komplikaatioiden riskiä (2).

### Embolisaatiotekniikka

Embolisaatiotoimenpide voidaan suorittaa, kun potilas on kevyesti sedatoitu, tai kokonaan

ilman sedaatiota. Yleisanestesian tarve on harvinaista, ja sitä voidaan harkita, mikäli potilaan yhteistyökyky on huono.

Toimenpide tehdään nivus- tai rannevaltimon kautta (23,24). Johtimen avulla kuvauskatetri-tukikatetriyhdistelmä viedään ensin yhteiseen kaulavaltimoon. Tämän jälkeen kuvataan erikseen sisemmän ja ulomman kaulavaltimon kautta verisuonipuustot anatomian selvittämiseksi. Mikäli anatomia katsotaan suotuisaksi, ohjainkatetri viedään tämän jälkeen ulomman kaulavaltimon tyvelle. Tämän kautta päästään etenemään mikrojohtin-mikrokatetriyhdistelmällä keskimmaiseen aivokalvovaltimoon. Aivokalvovaltimon anatomia varmistetaan vielä selektiivisellä kuvauksella.

Embolisaatio voidaan tehdä kahdella erilaisella embolisaatioaineella. Polyvinyylialkoholi (PVA) -partikkeleita käytettäessä on suosittu pieniä 150–250 µm:n läpimittaisia partikkeleita, jotka etenevät riittävän pitkälle uudiskalvojen syöttösuoniin kovakalvon pinnalle mutta eivät toisaalta läpäise sisemmän ja ulomman kaulavaltimon välisiä anastomooseja (KUVA 3) (23). Embolisaatioita tehdään myös nestemäisillä aineilla, esimerkiksi etyleenivinyylialkoholikopolymeerillä (25). Nestemäisellä embolisaatioaineella kohdesuonen tukkiminen voi distaalisisissä kapeissa suonissa onnistua PVA-partikkeliembolisaatiota paremmin, mutta samalla myös ei-toivottuihin anastomooseihin etenemisen riski suurenee. Embolisaatiomateriaalien vaikutusta pitkäaikaistuloksiin tutkitaan.

## Omat kokemuksemme

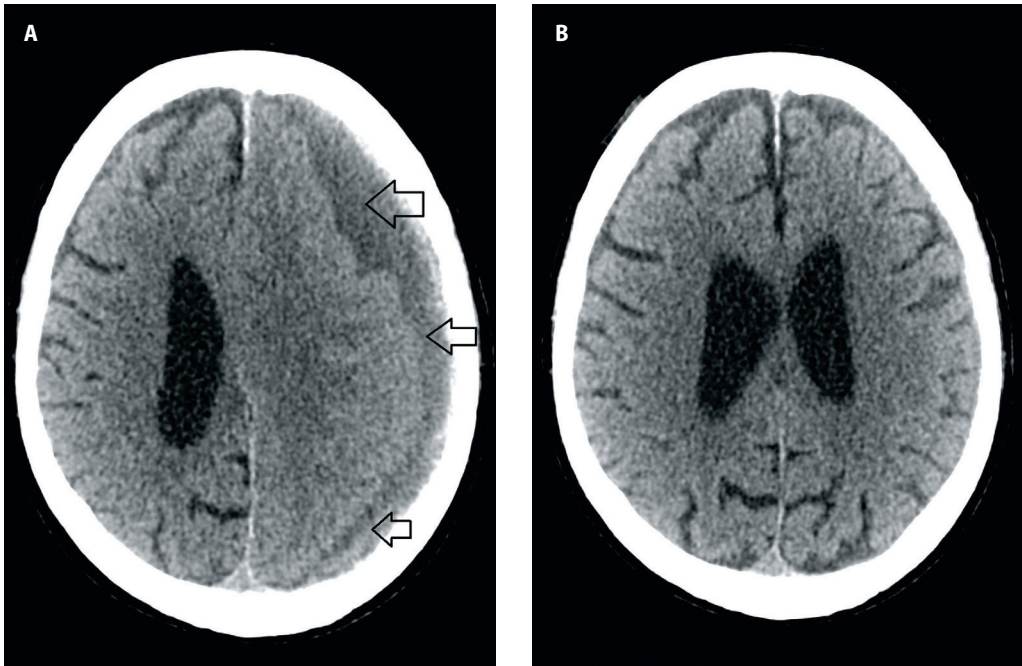
Tyksin toimenpideradiologisessa yksikössä on hoidettu joulukuun 2019 ja joulukuun 2020 välillä MMAE:llä yhteensä 12 kroonista subduraalihakematomapotilasta (TAULUKKO). Ennen suonensisäistä toimenpidettä potilaille oli tehty yhteensä 26 trepanaatiota (2,25/potilas). Aineistossamme ei ollut potilaita, jotka olisivat saaneet embolisaation ainoana hoitomuotona. Vain yhdelle potilaalle tehtiin samalla sairaalahoitokäynnillä edeltävästi trepanaatio ja seuraavana päivänä embolisaatio, ja muissa tapauksissa trepanaatio oli tehty jo ennen embolisaatiota joko samalla tai erillisellä hoitojaksolla.

**TAULUKKO.** Keskimmaisen aivokalvovaltimon (arteria meningea media) embolisaatiolla (MMAE) hoidetut kroonista subduraalihakematomaa sairastavat potilaat Tyksissä vuosina 2019–2020.

Ikä vuosina, ka.	79 (13 <sup>1</sup> )
Sukupuoli, nainen/mies	2/10
Trepanaatioiden määrä yhteensä (ka./potilas)	27 (2,3)
– Ennen MMAE:tä	26
– MMAE:n jälkeen	0
– Trepanaatio samalla hoitojaksolla kuin MAE	1
– Toispuolinen trepanaatio (%)	18 (67)
– Molempipuolinen trepanaatio (%)	9 (33)
MMAE:n tekniset tiedot	
– Toimenpideaika, minuuttia, ka.	172 (60 <sup>1</sup> )
– Läpivalo aika, minuuttia, ka.	30,4 (17,6 <sup>1</sup> )
– Säteilyannos, DAP/µGym2, ka.	11 501 (3 355 <sup>1</sup> )
– Embolisaatioaine, PVA/NALEA	11/1
MMAE:n käyttöaihe	
– Oireiden uusiutuminen	7
– Pitkä antikoagulaatiolääketauko jäännöshematooman vuoksi	2
– Uusi antitromboottisen lääkityksen aihe	1
– Kalvoinen leikkauslöydös ja jäännöshematooma	1
– Sunti ja subduraalihakematooma	1
Lääkitys	
– Ei lääkitystä	4
– Verihiutaleiden estäjä	3
– Antikoagulaatio	4
– Muu	1
Lääkitystauko, vrk, ka.	106 (244 <sup>1</sup> )
Lääkityksen aloitus MMAE:n jälkeen, vrk, ka.	67 (114 <sup>1</sup> )
Kliininen toipuminen <sup>2</sup>	
– Jäännösoire / aiempaa vastaava toimintakyky	3/8
Subduraalihakematooma kuvantamislöydöksen perusteella MMAE:n jälkeen	
– Pienentynyt tai ei kliinisesti merkittävää jäännöshematomaa	11
– Ennallaan	1
– Suurentunut	0
Viimeisin kuvantamisseurantakäyntiajan kohta MMAE:n jälkeen, vrk, ka.	128 (128 <sup>1</sup> )
Viimeisin kliininen seurantakäynti MMAE:n jälkeen, vrk, ka.	115 (83 <sup>1</sup> )
Sairaalahoitajakson pituus, vrk, ka. (n)	
– MMAE <sup>3</sup>	1 (2)
– Trepanaatio	2,9 (18)
– MMAE ja trepanaatio	3,9 (9)

ka. = keskiarvo, NALEA = non-adhesive liquid embolic agent, PVA = polyvinyylialkoholi

<sup>1</sup>Kvartiiliväli (IQR), <sup>2</sup>Yhden potilaan osalta ei tiedossa, <sup>3</sup>Yhden potilaan MMAE-jaksoa ei pystytty hänen muun sairautensa vuoksi luotettavasti määrittämään vain MMAE:stä johtuvaksi.



**KUVA 4.** A. Krooninen subduraalihakatooma (avonuoli) pään tietokonetomografiassa. B. Saman potilaan pään tietokonetomografia 2,5 kuukautta embolisoinnin jälkeen. Krooninen subduraalihakatooma on kokonaisuudessaan resorboitunut.

Yleisin MMAE-hoidon aihe oli nopea oikeen uusiutuminen trepanoinnin jälkeen (**TAULUKKO**). Seitsemän potilaan verenhyytymiseen vaikuttava lääkitys oli tauotettu kroonisen subduraalihakatooman takia. Yhden potilaista kroonisen lymfaattisen leukemian hoitona käytetty ibrutinibi jouduttiin tauottamaan subduraalihakatooman vuoksi.

Hoitotulosta seurattiin pään natiivi-TT:llä (**KUVA 4**). Vain yhden potilaan hematooma pysyi muuttumattomana, ja muilla se joko pieneni tai resorboitui kokonaan embolisoinnin jälkeen keskimäärin neljän kuukauden kuvantamisseurannassa. Yhdelle potilaalle, jolla oli molempuoliset subduraalihakatoomat, onnistuttiin hankalan anatomian vuoksi tekemään MMAE vain toiselle puolelle. Seurantakuvissa embolisoinnilla hoidetun puolen hematooma oli resorboitunut ja vastapuolen hematooma hieman kasvanut. Tässä aineistossa embolisoinnin jälkeistä antitromboottista lääkitystä pystyttiin jatkamaan keskimäärin 67 päivää endovaskulaarisen hoidon jälkeen (**TAULUKKO**).

Hoitamillamme potilailla ei todettu vakavia toimenpiteeseen liittyviä komplikaatioita.

## Lopuksi

MMAE:n tavoite on tukkia eli devaskularisoida kroonisen subduraalihakatooman ympärillä ja sen sisällä olevien uudiskalvostojen mikroverenkierto. Tämä vähentää mikroverenvuotoja ja verituoitteiden kerääntymistä, mikä johtaa parempaan resorboitumiseen ja pysyvämpään hoitotulokseen (2).

Nykynäytön valossa keskimmäisen aivokalvovaltimon suonensisäistä tukkimista kroonisen subduraalihakatooman hoidossa voidaan pitää lupaavana ja turvallisena taudin etiologiaan vaikuttavana hoitovaihtoehtona, mutta kontrolloidun näytön puuttumisen vuoksi hoitoa on vielä pidettävä kokeellisena. Satunnaistetut, kontrolloidut tutkimukset ovat välttämättömiä ennen hoitomuodon omaksumista hoitosuosituksiin. Omassa pienessä aineistossamme ei ilmennyt hematooman koon suurenemista eikä uusintatrepanoinnin tarvetta MMAE:n jälkeen. Tukkiminen voidaan tehdä leikkaushoidon tueksi tai lieväoireisille jopa ainoana hoitona.

Näyttää siltä, että MMAE:n avulla voidaan

välttää hematooman oireinen uusiutuminen ja kirurginen uusintatoimenpide sekä säästyä antitromboottisten lääkitysten tauotukselta. Pelkän embolisaation edellyttämä vuodeosastohoito on yleensä yli vuorokauden lyhyempi kuin kirurgisen hoidon yhteydessä, mutta toisaalta omassa aineistossamme 75 %:lla potilais-

ta MMAE oli tehty samalla hoitojaksolla kuin viimeisin trepanaatio, jolloin kokonaishoitojakso oli pidempi kuin pelkän trepanaatioon yhteydessä. Lisätutkimusta ja hoidon vaikuttavuuden arviointia tarvitaan ennen kuin tekniikka voidaan suositella käypänä hoitona laajaan kliiniseen käyttöön. ■

#### **HENNA-RIIKKA MAANPÄÄ LL, erikoislääkäri**

Neurokirurgia, Neurokeskus, Turun yliopistollinen keskussairaala ja Turun yliopisto

#### **MATIAS SINISALO, LL, erikoislääkäri**

**RIITTA RAUTIO, LT, dosentti, osastonylilääkäri**  
Toimenpideradiologia, Turun yliopistollinen keskussairaala ja Turun yliopisto

#### **JAAKKO RINNE, LT, professori, toimialuejohtaja**

**MELISSA RAHI, LT, vastualuejohtaja**  
Neurokirurgia, Neurokeskus, Turun yliopistollinen keskussairaala ja Turun yliopisto

#### **VASTUUTOIMITTAJA**

Perttu J. Lindsberg

#### **SIDONNAISUUDET**

**Henna-Riikka Maanpää:** Ei sidonnaisuuksia

**Matias Sinisalo:** Ei sidonnaisuuksia

**Riitta Rautio:** Luentopalkkio/asiatuntijapalkkio (Medtronic, Stryker, Acandis, Microvention), luottamustoimet (Suomen Neurointerventionalistit)

**Jaakko Rinne:** Apuraha (Idorsia (REACT-tutkimus)), luottamustoimet (Potilasvakuutuskeskus, Potilasvahinkolautakunta, Maire Taposen säätiö), muut sidonnaisuudet (Orion Oyj, Satucon Oy)

**Melissa Rahi:** Luottamustoimet (Lääkäriliitto, Sely)

#### **KIRJALLISUUTTA**

1. Rauhala M, Luoto TM, Huhtala H, ym. The incidence of chronic subdural hematomas from 1990 to 2015 in a defined Finnish population. *J Neurosurg* 2019;132:1147–57.
2. Fiorella D, Arthur AS. Middle meningeal artery embolization for the management of chronic subdural hematoma. *J Neurointerv Surg* 2019;11:912–5.
3. Baechli H, Nordmann A, Bucher HC, ym. Demographics and prevalent risk factors of chronic subdural haematoma: results of a large single-center cohort study. *Neurosurg Rev* 2004;27:263–6.
4. Phan K, Abi-Hanna D, Kerferd J, ym. Resumption of antithrombotic agents in chronic subdural hematoma: a systematic review and meta-analysis. *World Neurosurg* 2018;109:e792–9.
5. Ducruet AF, Grobelny BT, Zacharia BE, ym. The surgical management of chronic subdural hematoma. *Neurosurg Rev* 2012;35:155–69.
6. Feghali J, Yang W, Huang J. Updates in chronic subdural hematoma: epidemiology, etiology, pathogenesis, treatment, and outcome. *World Neurosurg* 2020;141:339–45.
7. Balseer D, Farooq S, Mehmood T, ym. Actual and projected incidence rates for chronic subdural hematomas in United States Veterans Administration and civilian populations. *J Neurosurg* 2015;123:1209–15.
8. Miranda LB, Braxton E, Hobbs J, ym. Chronic subdural hematoma in the elderly: not a benign disease. *J Neurosurg* 2011;114:72–6.
9. Miah IP, Tank Y, Rosendaal FR, ym. Radiological prognostic factors of chronic subdural hematoma recurrence: a systematic review and meta-analysis. *Neuroradiology* 2021;63:27–40.
10. Wang S, Ma Y, Zhao X, ym. Risk factors of hospital mortality in chronic subdural hematoma: a retrospective analysis of 1117 patients, a single institute experience. *J Clin Neurosci* 2019;67:46–51.
11. Tommiska P, Lönnrot K, Raj R, ym. Aikuisien krooninen subduraalihakematooma. *Duodecim* 2020;136:1459–66.
12. Court J, Touchette CJ, Iorio-Morin C, ym. Embolization of the middle meningeal artery in chronic subdural hematoma - a systematic review. *Clin Neurol Neurosurg* 2019;186:105464.
13. Edlmann E, Giorgi-Coll S, Whitfield PC, ym. Pathophysiology of chronic subdural haematoma: inflammation, angiogenesis and implications for pharmacotherapy. *J Neuroinflammation* 2017;14:108.
14. Jafari N, Gesner L, Koziol JM, ym. The pathogenesis of chronic subdural hematomas: a study on the formation of chronic subdural hematomas and analysis of computed tomography findings. *World Neurosurg* 2017;107:376–81.
15. Kutty RK, Leela SK, Sreemathyamma SB, ym. The outcome of medical management of chronic subdural hematoma with tranexamic acid - a prospective observational study. *J Stroke Cerebrovasc Dis* 2020;29:105273.
16. Hutchinson PJ, Edlmann E, Bulters D, ym. Trial of dexamethasone for chronic subdural hematoma. *N Engl J Med* 2020;383:2616–27.
17. Kan P, Maragos GA, Srivatsan A, ym. Middle meningeal artery embolization for chronic subdural hematoma: a multi-center experience of 154 consecutive embolizations. *Neurosurgery* 2021;88:268–77.
18. Moshayedi P, Liebeskind DS. Middle meningeal artery embolization in chronic subdural hematoma: implications of pathophysiology in trial design. *Front Neurol* 2020;11:923.
19. Catapano JS, Ducruet AF, Nguyen CL, ym. Middle meningeal artery embolization for chronic subdural hematoma: an institutional technical analysis. *J Neurointerv Surg* 2021;13:657–60.
20. Link TW, Boddu S, Paine SM, ym. Middle meningeal artery embolization for chronic subdural hematoma: a series of 60 cases. *Neurosurgery* 2019;85:801–7.
21. Ban SP, Hwang G, Byoun HS, ym. Middle meningeal artery embolization for chronic subdural hematoma. *Radiology* 2018;286:992–9.
22. Willinsky R, Taylor S, terBrugge K, ym. Neurologic complications of cerebral angiography: prospective analysis of 2,899 procedures and review of the literature. *Radiology* 2003;212:522–8.
23. Link TW, Rapoport BI, Paine SM, ym. Middle meningeal artery embolization for chronic subdural hematoma: endovascular technique and radiographic findings. *Interv Neuroradiol* 2018;24:455–62.
24. Stanišić M, Pripp AH. A reliable grading system for prediction of chronic subdural hematoma recurrence requiring reoperation after initial burr-hole surgery. *Neurosurgery* 2017;81:752–60.
25. Rajah GB, Waqas M, Dossani RH, ym. Transradial middle meningeal artery embolization for chronic subdural hematoma using Onyx: case series. *J Neurointerv Surg* 2020;12:1214–8.