

Mimmi Hannula

Vanhempien mielipiteitä video-otoskoopin käytöstä vastaanottotilanteessa lapsen korvien tutkimisessa

Syventävien opintojen kirjallinen työ
Kevätlukukausi 2025

Mimmi Hannula

Vanhempien mielipiteitä video-otoskoopin käytöstä vastaanottotilanteessa lapsen korvien tutkimisessa

Kliininen laitos lastentautioppi
Kevätlukukausi 2025
Vastuuhenkilö: Paula Tähtinen

Turun yliopiston laatujärjestelmän mukaisesti tämän julkaisun alkuperäisyys on tarkastettu Turnitin OriginalityCheck -järjestelmällä.

Tiivistelmä

TURUN YLIOPISTO

Lääketieteellinen tiedekunta

HANNULA, MIMMI: Vanhempien mielipiteitä video-otoskoopin käytöstä vastaanottotilanteessa lapsen korvien tutkimisessa

Syventävien opintojen kirjallinen työ, 25 s.

Kliininen laitos lastentautioppi

Maaliskuu 2025

Äkillinen välikorvatulehdus on lapsilla yleinen infektio tauti, joka kuormittaa terveydenhuoltoa ja perheitä. Kuorituksen vähentämiseksi on otettu käyttöön etävastaanottoja ja -konsultaatioita. Näiden tueksi on kehitetty älylaitteisiin liitettäviä video-otoskooppeja, koska äkillisen välikorvatulehduksen diagnostiikka vaatii näkymän tärykalvolle. Video-otoskooppi on laite, jossa on kamera, valonlähde, näyttö ja tiedontallennusväline. Video-otoskoopin käyttömukavuudesta, potilaiden, huoltajien ja lääkäreiden tyytyväisyydestä laitteeseen sekä sen diagnostiikan tarkkuudesta on tehty vilkkaasti tutkimuksia. Tulokset ovat olleet myönteisiä.

Tässä tutkimuksessa selvitettiin vanhempien mielipiteitä video-otoskoopin käytöstä lapsen korvien tutkimiseen vastaanottotilanteissa. Tavoitteena oli saada tietää, voisiko sen käytöstä olla tulevaisuudessa hyötyä tyytyväisyyden ja hoitomyöntyvyyden kannalta ja olisivatko vanhemmat kiinnostuneita kokeilemaan video-otoskooppia kotonaan etävastaanoton tukena.

Tutkimus toteutettiin Turun yliopistollisen keskussairaalan lasten ja nuorten päivystyksen odotusaulassa helmikuussa 2025. Tutkimukseen osallistumisen kriteereinä olivat lapsen ikä (0-5 vuotta) ja suomen kielen taito. Ennen kyselyyn vastaamista vanhemmille esiteltiin video-otoskooppia ja sen toimintoja. Kyselytutkimuksessa oli 11 kysymystä, joista kymmenessä oli Likert-asteikon mukaisesti vastausvaihtoehdot 1–5. Yksi kysymyksistä oli avoin.

Tuloksena tutkimuksesta saatiin, että video-otoskooppi otettaisiin hyvin vastaan vanhempien näkökulmasta. Video-otoskoopin käyttö voisi lisätä vanhempien ymmärrystä korvien tutkimisesta ja siten vaikuttaa myönteisesti lääkärin hoitopäätökseen suhtautumisessa. Vanhemmat olivat myös kiinnostuneita video-otoskoopin käytöstä kotona ja mahdollisuudesta lähettää tarvittaessa sillä otettuja kuvia lääkärin arvioitavaksi.

Avainsanat: äkillinen välikorvatulehdus, etälääketiede, video-otoskooppi, vanhempien mielipiteet, kyselytutkimus

Sisällys

1	<i>Johdanto</i>	1
2	<i>Tausta</i>	2
2.1	Välikorvatulehduksen oireet, diagnostiikka ja hoito	2
2.2	Diagnostiikan apuna käytetyt välineet	2
2.3	Etälääketieteen määritelmä ja kehitys	3
2.4	Video-otoskooppi diagnostiikan apuvälineenä	5
3	<i>Tutkimuksen tarkoitus ja tavoitteet</i>	9
4	<i>Aineisto ja menetelmät</i>	10
5	<i>Tulokset</i>	11
6	<i>Pohdinta</i>	17
	<i>Lähteet</i>	21

1 Johdanto

Etälääketiedettä ja sen sovelluksia tutkitaan parhaillaan kiivaasti. Vaikka etälääketieteen kehitys on alkanut jo yli sata vuotta sitten (Strehle ja Shabde 2006), vasta koronapandemia on pakottanut kehitysharppaukseen ja kehitettyjen sovellusten käyttöönottoon (Hollander 2020). Erilaiset etäyhteyden välityksellä tapahtuvat vastaanotot ja konsultaatiot ovat yleistyneet ja myös lääketieteen opetuksessa hyödynnetään etäyhteyttä. Etälääketieteen sovellusten avulla voidaan muun muassa ehkäistä tartuntatautien leviämistä, parantaa terveydenhuollon palveluiden saavutettavuutta syrjäseuduille sekä vähentää terveydenhuollon toiminnasta koituvia matkustuskustannuksia. (Fiks ym. 2020.)

Jotta etävastaanotot ja niillä tapahtuva diagnostiikka olisivat lääkärin etiikan mukaisia (Etälääketieteen suositus: Lääkäriliitto, 2022), on kehitetty etäyhteydellä käytettäviä diagnostisia laitteita. Yksi tällainen laite on video-otoskooppi, jonka avulla voidaan tehdä muun muassa välikorvatulehdusdiagnoosi (Erkkola-Anttinen ym. 2019). Sen käytön mahdollisuuksia, diagnostiikan tarkkuutta ja herkkyyttä (Sousa ym. 2023), sekä potilaiden ja lääkärin tyytyväisyyttä on tutkittu useissa tutkimuksissa eri puolilla maailmaa (Rimon ym. 2015, Erkkola-Anttinen ym. 2019, Debra ym. 2021, Nystrom ym. 2024). Jotta video-otoskooppi voitaisiin ottaa käyttöön Suomessa kliinisessä työssä etälääketieteen avuksi, on selvitettävä sen soveltuvuutta siihen useilta eri näkökannoilta.

Etäyhteydellä toimivaa video-otoskooppia käyttäisivät todennäköisesti potilas, potilaan huoltaja tai lääkärin sijaan muut terveydenhuollon ammattilaiset (Lundberg ym. 2017, Erkkola-Anttinen ym. 2019). Tärkeitä osa-alueita laitteen käyttöönotossa sekä vakiintumisessa etälääketieteen sovelluksena ovat käytön oppiminen, sujuvuus ja tyytyväisyys käyttökokemukseen. Tässä tutkimuksessa tutkittiin kyselytutkimuksen avulla pienten lasten vanhempien mielipiteitä video-otoskoopin käytöstä vastaanottotilanteissa ja sitä, mitä mieltä he olisivat sen käytöstä kotona. Tutkimus toteutettiin Turun yliopistollisen keskussairaalan (Tyks) lasten ja nuorten päivystyksessä helmikuussa 2025. Aikaisempien samankaltaisten tutkimusten valossa voidaan olettaa, että vanhemmat ovat tyytyväisiä video-otoskoopin käyttöön vastaanottotilanteessa. Myös kotona käytettynä se on tutkimusten mukaan otettu vastaan hyvin (Erkkola-Anttinen ym. 2019, Debra 2021).

2 Tausta

2.1 Välikorvatulehduksen oireet, diagnostiikka ja hoito

Äkillinen välikorvatulehdus on lapsilla yleinen infektio tauti. Lapsen ikä vaikuttaa oleellisesti äkillisten välikorvatulehdusten ilmaantuvuuteen. Alle vuoden ikäisillä lapsilla ilmaantuvuus on suurimmillaan ja eniten diagnooseja tehdään ensimmäisen viiden elinvuoden aikana (McFadden ym. 1985, Monasta ym. 2012). Tyttölapsilla niitä on hieman harvemmin kuin poikalapsilla (Pukander ym. 1982, Sipilä ym. 1987, Baraibar 1997). Äkilliset välikorvatulehdukset kuormittavat terveydenhuoltoa ja perheitä (Barber ym. 2014).

Tyypillisiä oireita ovat korvakipu ja kuulon alenema ylähengitystieinfektion yhteydessä. Diagnoosi perustuu oireiden lisäksi tärykalvolöydöksiin, joita ovat tärykalvon pullotus, sameus, heijastamattomuus ja liikkumattomuus. Diagnoosia ei voida tehdä pelkkien oireiden perusteella (Laine ym. 2010).

Äkillisen välikorvatulehduksen yleisimpiä aiheuttajabakteereja ovat *Streptococcus pneumoniae*, *Haemophilus influenzae* ja *Moraxella catarrhalis*. Tauti on kuitenkin usein bakteerin ja viruksen aiheuttama sekainfektio. Hoidossa keskeistä on kipulääkitys, mutta oireiden voimakkuuden ja tärykalvolöydösten perusteella hoidoksi voidaan aloittaa myös antibiootti. Tällä hetkellä ensisijainen hoidossa käytetty antibiootti on amoksisilliini. (Välikorvatulehdus (lasten äkillinen): Käypä hoito -suositus, 2017.)

2.2 Diagnostiikan apuna käytetyt välineet

Sekä diagnoosi että hoidon valinta vaativat riittävän hyvän näkymän tärykalvolle. Näkymä saadaan esiin otoskoopilla. Perinteinen otoskooppi sekä valaisee että suurentaa näkymän sen läpi katsottaessa. Tärykalvon liikkeen arvioimiseksi otoskoopissa tulee lisäksi olla mahdollisuus pumpata ilmaa korvakäytävään (pneumaattinen otoskopia). (Tietze 2012, Falkson ja Tadi 2022.) Otoskopia vaatii potilaalta yhteistyökykyä, minkä vuoksi toteutus pienillä lapsilla voi olla haasteellista. Hyvän näkymän saaminen vaatii otoskoopin käyttäjältä taitoa, ja usein tarvitaan myös vanhemman apua lapsen pään pitämisessä paikallaan. Perinteisellä otoskoopilla saatu näkymä on aina reaaliaikainen, näkyy vain tutkijalle ja on tekijäriippuvainen.

Mahdollisuudet kontrolloida tutkimuksia tai seurata tärykalvolöydösten muutoksia ovat rajoittuneita etenkin, jos tutkija vaihtuu.

2.3 Etälääketieteen määritelmä ja kehitys

Etälääketiede (telemedicine, telelääketiede) on WHO:n määritelmän mukaan etäyhteydessä informaatio- ja viestintäteknologian avulla toteutettavaa diagnostiikkaa, hoitoa ja sairauksien ennaltaehkäisyä. Se voidaan jakaa kahteen osa-alueeseen: synkroniseen ja asynkroniseen. Synkroninen etälääketiede tarkoittaa reaaliajassa tapahtuvaa kommunikointia, hoitoa tai diagnostiikkaa. Asynkroninen tarkoittaa, että kommunikointi ei ole reaaliaikaista, vaan viestit, kuvat ja videot katsotaan eri aikaan kuin niitä kirjoitetaan tai kuvataan. Esimerkkejä synkronisesta etälääketieteestä ovat videoneuvottelut ja chat-palvelut. Asynkronista etälääketiedettä ovat puolestaan konsultointi aikaisemmin otetusta kuvasta tai videosta. (Mahar ja Jamal 2018.)

Nykyaikaisen etälääketieteen historia alkoi 1900-luvun alussa puhelimien yleistyttyä. Konsultointi puhelimen välityksellä alkoi, kun vuonna 1906 alankomaalainen lääkäri Willem Einthoven käytti puhelinyhteyttä sydänäänien kuuntelemiseen (Strehle ja Shabde 2006). Yhdysvalloissa 1950- ja 60-luvuilla NASA kehitti astronauttien terveyden seurantaan käytettävää teknologiaa, minkä seurauksena alkoi nykyaikaisen etälääketieteen kehitys (Burke ym. 2015).

Vuosisadan aikana etälääketiede on kehittynyt huimasti varsinkin 2000-luvulla älyteknologian edistymisen myötä (Mahar ja Jamal 2018). Vuosituhannen vaihteessa ongelmana etälääketieteen kehitykselle pidettiin videokuvan laatua ja teknologian korkeaa hintaa (Heneghan ym. 1999). Nykypäivänä älylaitteita, kuten älypuhelimia ja tablettitietokoneita, on jo valtaosalla: vuonna 2024 Suomessa 90 %:lla 16–89-vuotiasta oli omassa käytössä kosketusnäyttöpuhelin ja 83 % 16–89-vuotiasta oli käyttänyt internetiä useita kertoja päivässä. Älylaitteet ja langaton internet mahdollistavat nopean ja helpon tiedonhaun: 3 kuukauden aikana 74 % 16–89-vuotiasta suomalaisista oli hakenut internetistä tietoa sairauksista, ravitsemuksesta ja terveydestä vuonna 2024. (Tilastokeskus 2024.) Tämän perusteella terveyteen liittyvissä asioissa suomalaiset ovat saavutettavissa älypuhelimien kautta. Etälääketiede on levinnyt älylaitteisiin erilaisina sovelluksina, joissa voi muun muassa viestiä

terveydenhuollon ammattilaisen kanssa (Mehiläinen 2025, Terveystalo 2025) ja lukea omia terveystietojaan (Omakanta 2025).

Potilaiden omien puhelimien ja muiden älylaitteiden lisäksi etälääketiede on käytössä terveydenhuollon ammattilaisten keskuudessa. Hyvä esimerkki toimivaksi todetusta etälääketieteen sovelluksesta on Telestroke eli lääkärien välillä tapahtuva videoneuvottelu akuutin aivoverenkiertohäiriön hoitolinjauksista (Numminen ja Sairanen 2016). Telestroken avulla akuuttia aivoverenkiertohäiriötä potilaallaan epäilevä lääkäri voi video- ja kuvayhteyttä hyödyntäen konsultoida neurologia, joka näkee myös potilaan tutkimistilanteen. Neurologi tekee videoneuvottelun avulla potilaan hoitopäätöksen ja hoito päästään aloittamaan ilman, että neurologipäivystäjä on läsnä (Sairanen ja Soinila 2011).

Maaliskuussa 2020 koronapandemian alkaessa etälääketieteen kehitys kiihtyi entisestään. Maailman eristäytyessä etälääketiede otti ison harppauksen ja etävastaanottojen käyttö lisääntyi. Esimerkiksi New York – Presbyterian/Weill Cornell Medical Centerissä etävastaanottojen määrä kasvoi huimat 8729 % pandemian alussa verrattuna aikaan ennen pandemiaa (Ramaswamy ym. 2020). Myös Suomessa Omaolo, eli valtakunnallinen sosiaali- ja terveydenhuollon verkkopalvelu, tuli laajasti tunnetuksi vasta koronapandemian alettua oireiden seulonnassa ja testaukseen hakeutumisessa, vaikka se oli otettu käyttöön jo vuonna 2018 (Sosiaali- ja terveystieteiden tutkimuskeskus 2018).

Koronaviruksen leviäminen otettiin vakavasti eri erikoisaloilla. Erityisesti korva-, nenä-, ja kurkkutautien erikoisalalla mietittiin, miten suojautua taudilta viruksen levitessä juuri lähengitysteiden limakalvoilta. Perinteisiä vastaanottoja ja koronaviruksen tarttumista välttääkseen, myös korva-, nenä- ja kurkkutautien vastaanotot siirtyivät etävastaanotoiksi. (Setzen ym. 2020.) Tällöin tarve etänä käytettäviin tutkimusvälineisiin, kuten video-otoskooppeihin, lisääntyi.

Pandemian ohittumisen jälkeen etävastaanottojen käyttö kuitenkin jatkuu. Etävastaanottoja tarjoavat sekä yksityiset että julkiset terveystieteiden palvelut. Ne tuovat apua harvaan asuttujen alueiden lääkäripulaan ja niiden ansiosta potilaiden on helpompaa päästä lääkärin vastaanotolle asuinpaikasta riippumatta. Etävastaanottojen yleistymisen vuoksi Lääkäriliitto on ottanut kantaa etälääketieteen harjoittamisen eettisyyteen ja lainsäädäntöön. Kannanoton mukaan

etälääketieteen keinojen tulee olla riittävän laadukkaita, toimivia ja tietoturvallisia, jotta etälääketiedettä voidaan harjoittaa turvallisesti. (Lääkäriliitto 2022.)

Riittävän potilasturvallisuuden ja diagnostiikan luotettavuuden takaamiseksi etävastaanottojen avuksi on kehitteillä uusia apuvälineitä. Esimerkkejä etädiagnostiikan apuvälineistä ovat syke- ja verensokerimittarit, kannettavat EKG-laitteet, sekä älypuhelimien kamerat. Myös perinteisestä otoskoopista on kehitetty videoyhteydellä toimivia versio, joka voisi tulevaisuudessa olla yksi näistä apuvälineistä.

2.4 Video-otoskooppi diagnostiikan apuvälineenä

Perinteisen otoskoopin lisäksi markkinoille on viime vuosina tullut älylaitteisiin liitettäviä video-otoskooppeja. Video-otoskooppi on laite, jossa on kamera, valonlähde, näyttö ja tiedontallennusväline (kuva 1). Osaan niistä voidaan liittää lisäksi pneumaattinen osa (Hillrom 2025: Digital Macroview Otoscope, Welch Allyn). Kameraosa on kiinnitetty korvasuppiloon, joka asetetaan korvaan tutkimista varten. Sen ottama suurennettu reaaliaikainen kuva näkyy näytöltä, joka on yleensä älylaite, kuten älypuhelin tai tablettitietokone. Älylaite toimii myös tiedontallennusvälineenä: videoita ja kuvia voidaan tallentaa myöhemmin katsottavaksi. (Jones ym. 2006, Soares ym. 2019.) Toisin kuin ihmislääketieteessä, eläinlääketieteessä video-otoskooppi on ollut käytössä jo vuosikymmeniä kissojen ja koirien ulko- ja välikorvatulehduksien diagnostiikassa, dokumentoinnissa, opetuksessa, asiakkaiden informoinnissa ja etälääketieteessä (Angus ym. 2001, Radlinsky 2016).



Kuva 1 Esimerkkejä video-otoskoopeista. Järjestyksessä vasemmalta oikealle: The ear penguin ("korvapingviini"), Macroview Plus Otoscope, Digital Macroview Otoscope

Video-otoskooppi mahdollistaa aiempaa paremman näkyvyyden korvakäytävään ja tärykalvolle korvien tutkimista suorittavalle lääkärille. Lisäksi myös potilas ja potilaan saattaja näkevät kuvan ja näin osallistuvat tutkimustilanteeseen eri tavalla, kuin aikaisemmin passiivisena tutkittavana. Kuvien ja videoiden tallennus video-otoskoopin avulla myöhempää tarkastelua ja konsultointia varten avaa uusia ulottuvuuksia sairauksien seurannalle ja diagnostiikalle. Kuvien ja videoiden lähetys lääkärille mahdollistaa myös etädiagnostiikan tekemisen.

Video-otoskoopin kliiniseen käyttöön ottamisen kriteereinä ovat laitteen riittävä diagnostinen tarkkuus ja herkkyys. Sitä on verrattu tutkimuksissa perinteiseen otoskooppiin sekä kultaiseen standardiin, korvamikroskooppiin. Sen herkkyyden ja tarkkuuden on osoitettu olevan ainakin tärykalvoperforaatioiden diagnostiikassa riittävällä tasolla kliiniseen työhön, kun potilaan oireet olivat tiedossa (Sousa ym. 2023). Video-otoskoopilla tallennetuilta videoilta etänä tehdyt diagnoosit olivat yhtä tarkkoja tai tarkempia kuin perinteisellä otoskoopilla tehdyt diagnoosit. Yleislääkärien tekemien diagnoosien tarkkuus videoista oli hyvällä tasolla. (Lundberg ym. 2017.)

Kuvan tai videon laadun lisäksi diagnoosin tarkkuuteen vaikuttavat laitteen käyttäjän taidot. Tuoreessa Nystrom ym. (2024) tekemässä tutkimuksessa video-otoskoopin kirkkauden ja tarkennuksen säädöt koettiin lääkäreiden mielestä hankaliksi ja ne vaikuttivat diagnostiikan kannalta hyvälaatuisten kuvien saamiseen. Kuitenkin, kun säädöt olivat kohdillaan, oli kuvan laatu tarpeeksi hyvä. Lääkärit saivat tehtyä video-otoskoopin avulla enemmän harvinaisempia diagnooseja kuin perinteisellä otoskoopilla.

Videokuva on valokuvaa parempi diagnostiikassa. Tutkimuksissa on havaittu, että muun muassa äkillisen välikorvatulehduksen diagnostiikka video-otoskoopilla tallennettujen videoiden avulla on pelkkien kuvien katsomista helpompaa. Tämä koskee erityisesti tilannetta, jossa video-otoskoopin kanssa on mahdollista suorittaa pneumaattista otoskopiaa, ja sen myötä havainnoida tärykalvon liikkuvuutta. Tallennetut videot mahdollistavat kelaamisen ja hidastamisen, mikä auttoi klinikoita tärykalvon yksityiskohtaisessa tarkastellussa. (Jones ym. 2006, Lundberg ym. 2017.)

Tulokset video-otoskooppien käytöstä etäkonsultaatioiden tukena ovat positiivisia. Appelberg ym. (2003) selvitti tutkimusryhmineen video-otoskoopin käyttömahdollisuuksia simuloiduissa

etäkonsultaatioissa. Simulaation konsultit olivat kokeneita korvalääkäreitä. Tutkimuksessa kävi ilmi, että korvatutkimuksessa tallennetun videon ja potilaan tietojen avulla konsultti pystyi diagnosoimaan 59 % potilastapauksista. Kuitenkin 41 %:ssa tapauksista konsultti oli sitä mieltä, että paikan päällä tehtävä tutkimus oli tarpeellinen etäkonsultaation lisäksi. Tämä johtui siitä, että potilailla saattoi olla jokin kirurgisesti hoidettava vaiva, jonka hoitosuunnitelman tekeminen vaati läsnä olevan erikoislääkärin tutkimuksen. Terveiden korvien arvioiminen oli tutkimuksen perusteella hankalaa, koska konsultti ei päässyt vuorovaikuttamaan potilaan kanssa. Lisäksi potilasteksti ei aina täsmännyt videokuvan kanssa. Näissä tapauksissa tehtiin helposti yli diagnostiikkaa. Tämän vuoksi etäkonsultaatioissa esitetietojen tärkeys korostuu.

Kuvien ja videoiden avulla voidaan havainnollistaa vastaanottotilanteissa korvassa näkyviä löydöksiä potilaille ja potilaiden vanhemmille. Tutkimuksissa on havaittu, että vanhemmat ovat tyytyväisiä vastaanottotilanteeseen, kun lapsen korvien tutkiminen on tehty video-otoskoopilla. Sen käyttö vastaanottotilanteessa koettiin potilaskeskeisyyttä lisäävänä tekijänä. (Rimon ym. 2015). Lasten päivystyksessä tehdyissä tutkimuksissa lääkäreiden mielestä video-otoskoopin käyttö oli hidasta ja liikuttelu hankalaa laitteen koon vuoksi, verrattuna perinteiseen otoskooppiin (Nystrom ym. 2024, Chan ym. 2019). Siitä huolimatta lääkärit raportoivat, että he käyttivät mieluummin älypuhelimien liitettyä otoskooppia, kuin perinteistä mallia (Chan ym. 2019).

Potilaiden ja huoltajien mielipiteet ovat aikaisempien tutkimusten perusteella positiivisia video-otoskooppia kohtaan. Huoltajien mielestä video-otoskooppi ja perinteinen otoskooppi olivat samalla tasolla mukavuuden, tyytyväisyyden ja diagnoosin ymmärtämisen suhteen Nystrom ym. 2024 tekemässä tutkimuksessa. Sousa ym. (2023) selvitti tutkimuksessaan, että yli 8-vuotiaat potilaat valitsivat video-otoskoopin kaikista mieluisimmaksi välineeksi korvien tutkimiseen. Aikuispotilaat ovat myös ottaneet video-otoskoopilla tutkimisen hyvin vastaan (Moshtaghi ym. 2017).

Lapsien välikorvatulehdukset ovat yleisiä ja tutkimus vaatii tällä hetkellä aina tekijäksi lääkärin. Koska lääkäreistä on pulaa harvaan asutuilla alueilla, on pohdittu voisiko muu terveydenhuollon ammattilainen tai potilaan huoltaja käyttää video-otoskooppia ja lähettää kuvat lääkärille diagnoosia varten. Lundberg ym. (2017) tutki aihetta ja tuloksena oli, että avustajan ottamat videot tärykalvoilta olivat tarpeeksi hyviä diagnostiikan kannalta. On tutkittu, että myös vanhempien ottamista videoista lääkäri pystyi tekemään sekä akuutin

välikorvatulehduksen diagnostiikkaa (Erkkola-Anttinen ym. 2019), että tympanostomian jälkeistä seuranta (Debra ym. 2021). Jones ym. (2006) selvitti, että video-otoskoopin käyttö mahdollistaa paremman konsultaation ja opetuksen. Tästä huolimatta Suomessa laitteen käyttö ei ole vielä vakiintunutta.

3 Tutkimuksen tarkoitus ja tavoitteet

Tutkimuksessa selvitetään vanhempien mielipiteitä video-otoskoopin käytöstä lapsen korvien tutkimiseen. Tavoitteena on saada tietää, voisiko sen käytöstä olla tulevaisuudessa hyötyä vastaanottotilanteissa tyytyväisyyden ja hoitomyöntyvyyden kannalta ja olisivatko vanhemmat kiinnostuneita kokeilemaan video-otoskooppia kotonaan etävastaanoton tukena.

4 Aineisto ja menetelmät

Tutkimus toteutettiin Turun yliopistollisen keskussairaalan (Tyks) Lasten ja nuorten klinikan ja Turun yliopiston yhteistyössä. Menetelmänä käytettiin 0–5-vuotiaiden lasten vanhemmille tehtyä suomenkielistä kyselytutkimusta. Tutkimukseen osallistumisen kriteereinä olivat lapsen ikä ja suomen kielen taito.

Kyselytutkimus suoritettiin Tyks:n Lasten ja nuorten päivystyksessä helmikuussa 2025. Tutkimukseen osallistuvat vanhemmat rekrytoitiin tutkimukseen päivystyksen odotustilassa ja he täyttivät kyselyn heti. Kyselyyn vastaaminen tapahtui tablettitietokoneella tai vanhemman omalla älypuhelimella Webpropol -ohjelmassa. Linkki Webpropol-kyselyyn jaettiin QR-koodin välityksellä. Kyselyn avaaminen oli mahdollista selaimen välimuistilla vain kerran.

Kyselytutkimuksen yhteydessä vanhemmille esiteltiin video-otoskooppia ja sen toimintoja. Tässä tutkimuksessa käytetty video-otoskooppi on The Ear Penguin TAB (”korvapingviini”). Sen on kehittänyt suomalainen Sibbo medical devices -yritys (Sibbomedicaldevices 2025: The ear penguin). Tutkimusta ja laitteen toimintoja esiteltiin tutkimukseen osallistuville saman kaavan mukaisesti. Osallistujille kerrottiin, mikä otoskooppi on ja miten perinteinen otoskooppi eroaa video-otoskoopista. Video-otoskoopista esiteltiin sen osia, havainnollistettiin sillä tutkimista sekä näytettiin millaisia kuvia ja videoita sillä voidaan ottaa. Tutkimuksessa ei tutkittu osallistujien tai heidän lapsiensa korvia. Esittelyn jälkeen osallistujille annettiin aikaa vastata kyselyyn.

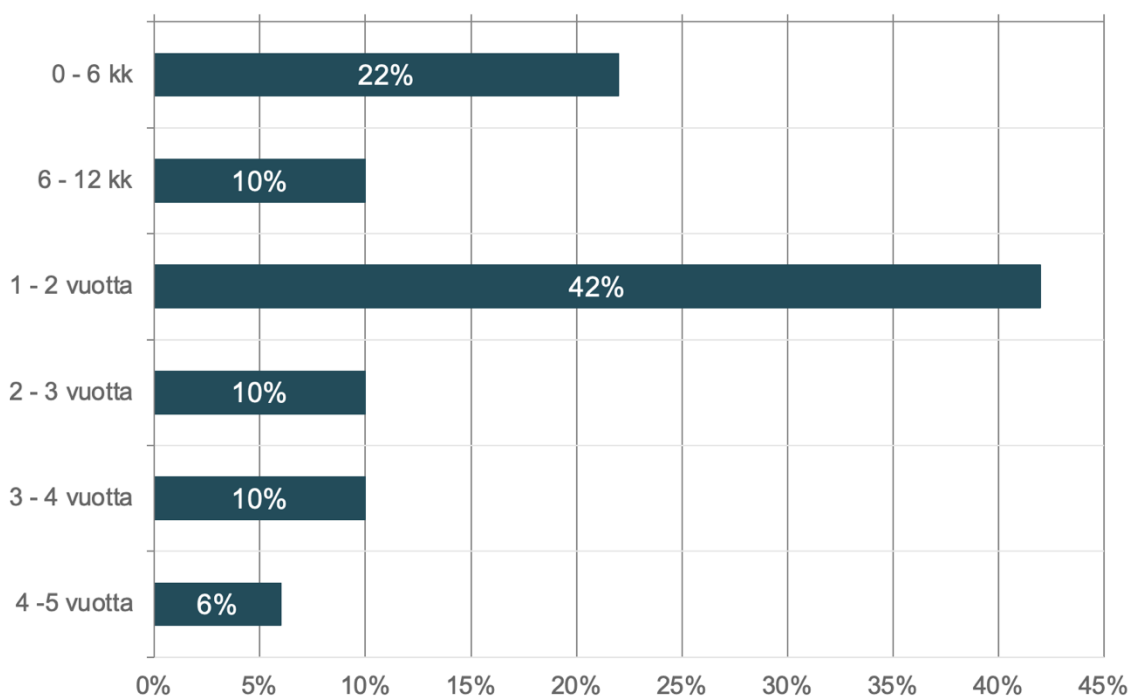
Kyselytutkimuksen alussa vanhemmilta pyydettiin suostumus tutkimukseen. Kyselyssä oli 11 kysymystä, joista kymmenessä oli Likert-asteikon mukaisesti vastausvaihtoehdot 1–5. Yksi kysymyksistä oli avoin. Kysymykset olivat suomeksi. Kyselylomakkeen alussa kysyttiin perustietoina lapsen ikää, sukupuolta ja sairastettujen korvatulehdusten määrää. Korvatulehduksella tarkoitetaan tässä tutkimuksessa akuuttia välikorvatulehdusta. Iän lisäksi muita henkilötietoja ei kysytty, eikä tutkimuksesta voi päätellä osallistujien henkilöllisyyttä. Lopuissa kysymyksissä kysyttiin vanhempien mielipiteitä video-otoskoopin käytöstä vastaanottotilanteissa. Kysymykset käsitelivät video-otoskoopin käyttömukavuutta, tietämyksen lisääntymistä korvien tutkimisesta, hoitopäätökseen reagoimista, menetelmän hyödyllisyyttä ja video-otoskoopin käyttöä kotona. Kyselyn lopussa oli avoin kysymys video-otoskoopin hyvistä ja huonoista puolista.

5 Tulokset

Kyselyyn saatiin yhteensä 31 vastausta 0–5-vuotiaiden lasten vanhemmilta, jotka olivat Tyks lasten ja nuorten päivystyksen odotusaulassa helmikuussa 2025. Kaikki kyselyyn vastanneet täyttivät tutkimuksen sisäänottokriteerit, joita olivat 0–5-vuotiaan lapsen vanhemmuus ja suomen kielen taito. Kaikki vanhemmat vastasivat kymmeneen pakolliseen Likert-asteikon mukaiseen kysymykseen. Avoimeen vapaavalintaiseen kysymykseen vastasi 39 % vastaajista eli yhteensä 12 vanhempaa. Vain yksi vanhempi kieltäytyi vastaamasta kyselyyn ollenkaan.

Perustietoina vanhemmilta kysyttiin lapsen ikää, sukupuolta ja sairastettujen korvatulehdusten määrää. Eniten vastauksia eli 42 % (13/31) saatiin 1–2-vuotiaiden lasten vanhemmilta (kuva 2). Toiseksi eniten vastauksia eli 22 % (7/31) tuli 0–6 kk ikäisten lasten vanhemmilta. Vastaajista yhteensä 30 % oli 6–12 kk, 2–3 v ja 3–4 v ikäisten lasten vanhempia, kustakin ikäluokasta 10 % (3/31). 4–5-vuotiaiden lasten vanhempia vastaajista oli 6 % (2/31).

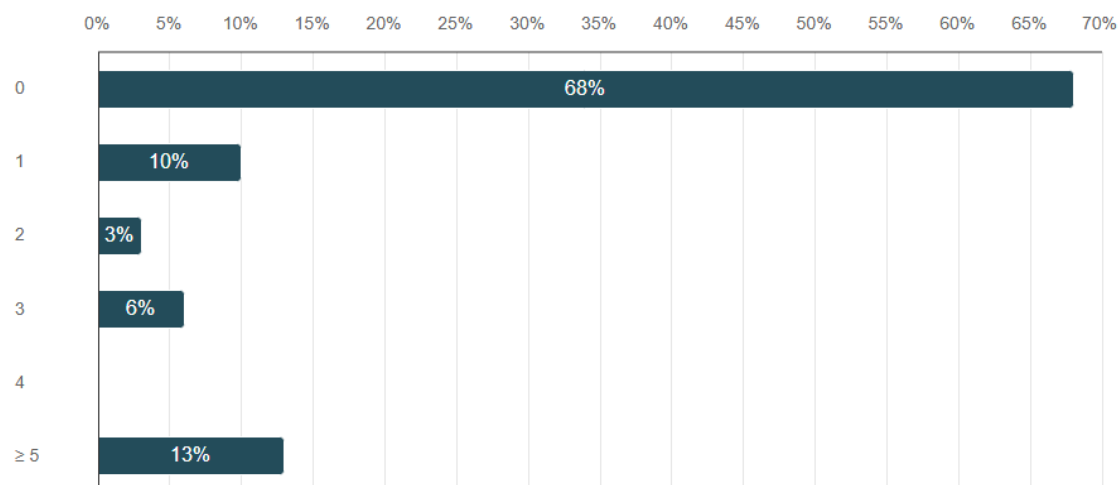
Vastaajien määrä: 31



Kuva 2 Kyselyyn vastanneiden vanhempien lasten ikäjakauma.

Lapset jakautuivat tasaisesti tyttöihin (48 %) ja poikiin (52 %). Yksikään vanhempi ei valinnut ”Muu/en halua kertoa” -vaihtoehtoa sukupuolikysymykseen. Suurin osa eli 68 % (21/31) vastaajien lapsista ei ollut sairastanut yhtäkään korvatulehdusta (kuva 3). Vastaajien lapsista 5

tai useamman korvatulehduksen oli sairastanut 13 % (4/31), 10 % (3/31) yhden, 3 % (1/31) kaksi, 6 % (2/31) kolme ja 0 % neljä korvatulehdusta.



Kuva 3 Vastaajien lasten korvatulehdusten määrä

Vanhempien mielipiteitä video-otoskoopista kysyttiin kahdeksalla kysymyksellä, joista yksi oli avoin. Suurin osa eli 68 % (21/31) vanhemmista kokisi erittäin miellyttävänä lapsensa kannalta korvien tutkimisen video-otoskoopilla. Erittäin epämiellyttävänä tutkimusta ei ajatellut kokevansa yksikään vastaajista. Keskiarvo vastausvaihtoehdoista 1 (erittäin epämiellyttävä) – 5 (erittäin miellyttävä) oli 4,6. (Taulukko 1.)

Valtaosa eli 74 % (23/31) vanhemmista pitäisi erittäin paljon video-otoskoopin käytöstä lääkärin vastaanotolla osana tutkimusta. Keskiarvo vastausvaihtoehdoista 1 (en pitäisi ollenkaan) – 5 (pitäisin erittäin paljon) oli 4,7. Vain 6 % (2/31) vastaajista vastasi tähän kysymykseen vaihtoehdon 3, mikä ei ota kantaa kumpaankaan suuntaan. Yhteensä 29 vastaajaa 31:stä eli 94 % kallistui vastauksessaan pitävänsä ideasta, että lääkäri käyttäisi video-otoskooppia lastensa korvien tutkimiseen. (Taulukko 1.)

Kysymykseen ”Voisiko video-otoskoopin käyttö lisätä tietämystäsi korvien tutkimisestä?” 71 % (22/31) vastaajista valitsi vaihtoehdon 5 (lisäisi hyvin paljon). Yksikään vastaajista ei vastannut vaihtoehtoja 1 (ei lisäisi ollenkaan) ja 2. Kuten taulukosta 1 nähdään, 3 % (1/31) valitsi vaihtoehdon 3 ja 26 % (8/31) vaihtoehdon 4. Keskiarvo vastausvaihtoehtojen kesken oli 4,7. (Taulukko 1.)

Enemmän hajontaa vastauksiin tuli kysymykseen koskien vanhempien mielipidettä lääkärin tekemään hoitopäätökseen. Suurin osa eli 36 % (11/31) vastaajista oli sitä mieltä, että video-otoskoopin käyttö vaikuttaisi hyvin paljon siihen, mitä he ajattelevat lääkärin tekemästä hoitopäätöksestä. Lähes yhtä suuri osa eli 32 % (10/31) vastaajista ei kallistunut kumpaankaan suuntaan ja valitsi vaihtoehdon 3. Kaksi vastaajaa (6 %) ajatteli, että video-otoskoopin käyttö ei vaikuttaisi ollenkaan. (Taulukko 1.)

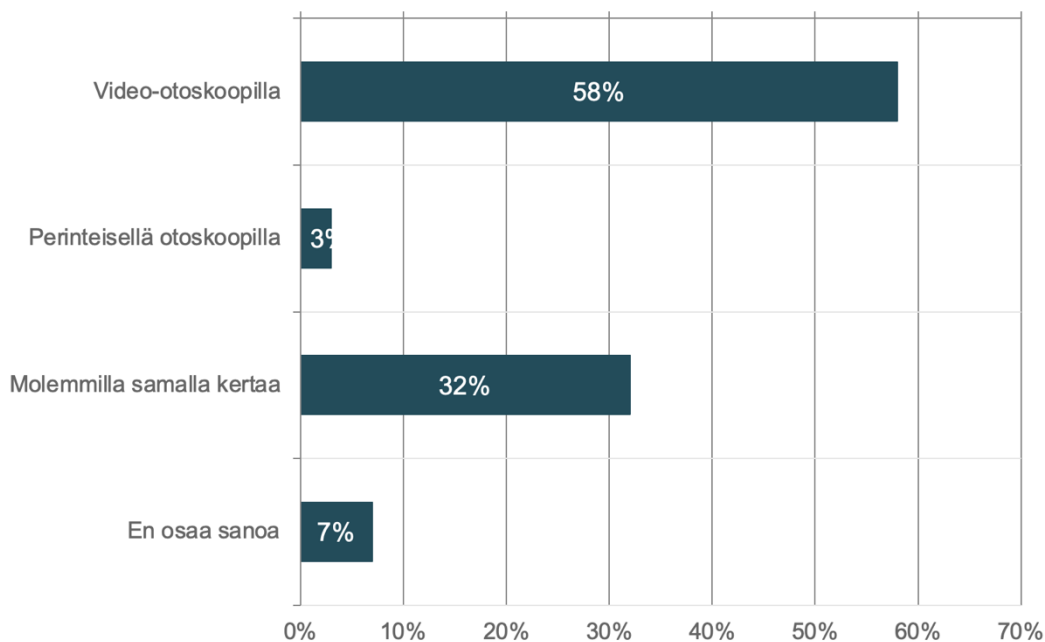
Hyvin suuri osa eli 68 % (21/31) vastaajista oli sitä mieltä, että video-otoskoopin käyttö olisi hyödyllistä jatkossa. Yksikään vanhemmista ei ajatellut, että laitteen käytöstä ei olisi hyötyä ollenkaan. Vastausten keskiarvo oli 4,6. (Taulukko 1.)

Taulukko 1 Vanhempien ajatuksia video-otoskoopin käytöstä. Vastausvaihtoehdot: 1 (en pitäisi ollenkaan) – 5 (pitäisin erittäin paljon), 1 (erittäin epämiellyttävä) – 5 (erittäin miellyttävä), 1 (en pitäisi ollenkaan) – 5 (pitäisin erittäin paljon).

	1	2	3	4	5	Keskiarvo	Mediaani
Millaisena kokisit lapsesi kannalta video-otoskoopilla tutkimisen?	0 (0 %)	0 (0 %)	1 (3 %)	8 (26 %)	21 (68 %)	4,6	5,0
Pitäisitkö video-otoskoopin käytöstä osana lääkärin tutkimusta?	0 (0 %)	0 (0 %)	2 (6 %)	6 (19 %)	23 (74 %)	4,7	5,0
Voisiko video-otoskoopin käyttö lisätä tietämystäsi korvien tutkimisesta?	0 (0 %)	0 (0 %)	1 (3 %)	8 (26 %)	22 (71 %)	4,7	5,0
Vaikuttaisiko video-otoskoopin käyttö siihe, mitä ajattelet lääkärin tekemästä hoitopäätöksestä?	2 (6 %)	3 (10 %)	10 (32 %)	5 (16 %)	11 (36 %)	3,6	4,0
Kuinka hyödyllistä video-otoskoopin käyttö olisi mielestäsi jatkossa?	0 (0 %)	0 (0 %)	3 (10 %)	7 (23 %)	21 (68 %)	4,6	5,0

Vanhemmilta kysyttiin myös millä he haluaisivat lapsensa korvat tutkittavan: perinteisellä otoskoopilla, video-otoskoopilla vai molemmilla? Vain 3 % (1/31) vastaajista haluaisi, että heidän lapsensa korvat tutkittaisiin vain perinteisellä otoskoopilla. Suurin osa eli 58 % (18/31) valitsisi video-otoskoopin ja 32 % (10/31) molemmat. Pieni osa eli 6 % (2/31) vastaajista ei osannut sanoa. (Kuva 4.)

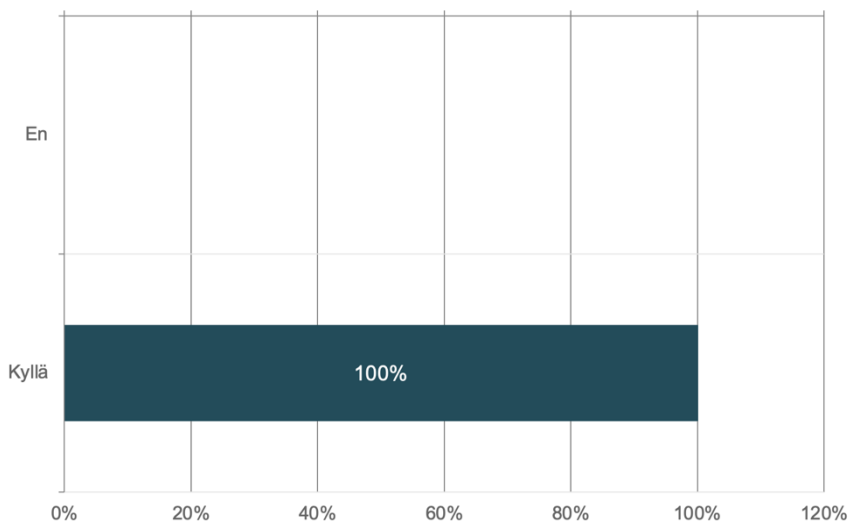
Vastaajien määrä: 31



Kuva 4 Kummalla haluaisit lapsesi korvat tutkittavan, video-otoskoopilla vai perinteisellä otoskoopilla?

Video-otoskooppi voisi tulevaisuudessa olla myös vanhemmilla kotona. Kaikki kyselyyn vastanneet vanhemmat olisivat halukkaita käyttämään laitetta kotona (kuva 5).

Vastaajien määrä: 31



Kuva 5 Jos saisit video-otoskoopin kotiin, haluaisitko käyttää sitä lapsesi korvien tutkimiseen ja tarvittaessa lähettää kuvia lääkärille arvioitavaksi?

Kyselyn viimeisenä kysymyksenä vanhemmilta kysyttiin video-otoskoopin hyvistä ja huonoista puolista. Kysymykseen pystyi vastaamaan kirjoittamalla vapaasti tekstiä. Tähän kohtaan ei ollut pakollista vastata. Vastauksia tuli 12. Vastauksissaan vanhemmat suhtautuivat video-otoskooppiin positiivisesti: “Jos lapsella olisi toistuvia korvatulehduksia, video-

otoskooppi varmasti helpottaisi elämää.” ja “Rauhan tunne siitä, että voin kotona tarkkailla korvia, eikä odottaa pahempia oireita ennen kuin menee lääkärille.” Osa vastanneista vanhemmista pohti myös videon laatua sekä tietoturvallisuutta: “Onko kuva tarpeeksi tarkka, vai pitäisikö korvat tutkia myös perinteisellä tavalla” ja “Juurikin miten käsitellään on varmasti hyvä kysymys”.

6 Pohdinta

Tutkimus osoittaa, että pienten lasten vanhemmat olisivat tyytyväisiä video-otoskoopin käyttöön vastaanottotilanteissa. Lisäksi selvisi, että vanhemmat olisivat halukkaita käyttämään video-otoskooppia kotona. Vanhempia mietityttivät video-otoskoopin tietoturvallisuus ja taloudellisuus, sekä sen mahdollisuudet etälääketieteessä.

Päätuloksena tutkimuksessa oli, että vanhemmat olisivat erittäin tyytyväisiä video-otoskoopin käyttöön osana lääkärin tutkimusta vastaanottotilanteessa. Valtaosa kyselyyn vastanneista vanhemmista (74 %) oli tätä mieltä. Tämän tutkimuksen lisäksi tyytyväisyyttä on tutkittu myös muissa tutkimuksissa. Rimon ym. (2015) vertaili tutkimusryhmineen vanhempien mielipiteitä video-otoskoopin ja perinteisen otoskoopin käytöstä. Tuloksena oli, että video-otoskoopilla tutkittujen lasten vanhemmat olivat tyytyväisempiä vastaanottotilanteisiin kuin perinteisellä otoskoopilla tutkittujen lasten vanhemmat. Toisaalta Nystrom ym. (2024) tutkimuksessa vanhempien mielipiteet eivät juuri eronneet perinteisen otoskoopin ja video-otoskoopin välillä. Video-otoskoopilla tehty tutkimus vei enemmän aikaa, mikä osaltaan vaikutti mielipiteisiin.

Potilaan huoltajan mielipiteen lisäksi potilaiden mielipiteitä on selvitetty eri tutkimuksissa. Sousa ym. (2023) kysyi yli 8-vuotialta potilailta mieluisimmasta korvien tutkimisvälineestä: vastauksena oli video-otoskooppi. Samanlaisen tuloksen sai Moshtaghi ym. (2017) aikuispotilailta, joista 93 % piti video-otoskoopilla tutkimista erittäin miellyttävänä. Tässä tutkimuksessa avoimeen kysymykseen vastanneet vanhemmat ajattelivat lapsensa pitävän video-otoskoopilla tutkimisesta. He ajattelivat sen lievittävän jännitystä ja lisäävän kiinnostusta tilanteeseen. Myös lähes kaikki vanhemmat halusivat lapsensa korvat tutkittavan video-otoskoopilla: 58 % pelkällä video-otoskoopilla ja 32 % video-otoskoopilla sekä perinteisellä otoskoopilla. Vain 3 % vastaajista olisi suosinut pelkkää perinteistä otoskooppia.

Video-otoskoopilla tutkimisen yksi mahdollisista eduista onkin, että lääkärin lisäksi myös potilas ja potilaan huoltaja saavat näkymän korvaan. Näkymä voisi lisätä vanhempien tietämystä korvien tutkimisesta, kuten tässä tutkimuksessa 71 % vanhemmista vastasi. Samoilla linjoilla on Moshtaghi ym. (2017), jonka tutkimuksessa aikuispotilaista 88 % koki ymmärtävänsä korviensa tilanteen paremmin video-otoskoopilla tutkimisen jälkeen. Ymmärrys korvien tutkimisesta voi vaikuttaa vanhemman mielipiteeseen lääkärin tekemästä

hoitopäätöksestä. Tässä tutkimuksessa 36 % vanhemmista vastasi video-otoskoopin käytön vaikuttavan hyvin paljon siihen, mitä he ajattelevat lääkärin tekemästä hoitopäätöksestä.

Toinen päätulos tutkimuksessa oli vanhempien halukkuus käyttää video-otoskooppia lapsensa korvien tutkimiseen kotona ja tarvittaessa lähettää kuvia lääkärille katsottavaksi. Kaikki kyselyyn vastanneet vanhemmat olivat halukkaita tähän. Aikaisemmissa tutkimuksissa, joissa vanhemmat ovat saaneet video-otoskoopin käyttöön kotiinsa, on tyytyväisyys ollut korkealla tasolla. Erkkola-Anttisen (2017) tutkimuksessa 83 % vanhemmista oli valmis ottamaan video-otoskoopin käyttöön jatkossakin.

Vanhempien kiinnostuksen lisäksi video-otoskoopin käyttöönotto kodeissa vaatii, että vanhemmat osaavat ottaa sillä tarpeeksi hyvälaatuista kuvaa diagnostiikan kannalta. Koska äkillisen välikorvatulehduksen diagnostiikka vaatii tärykalvolöydöksen oiretietojen lisäksi, näkymä tärykalvolle on tärkeä (Laine ym. 2010). Tutkimuksissa on osoitettu, että vanhempien on mahdollista saada hyvälaatuista kuvaa tärykalvosta, varsinkin koulutuksen jälkeen. Erkkola-Anttisen (2017) tutkimuksessa 87 % tapauksista vanhemman ottamasta video-otoskooppivideosta oli mahdollista tehdä äkillisen välikorvatulehduksen diagnoosi tai poissulkea sairaus, kun lapsi oli oireinen. Ilman kattavaa koulutusta vanhempien ottamat kuvat eivät usein ole diagnostisesti hyvälaatuisia (Shah ym. 2018, Erkkola-Anttinen ym. 2019).

Kyselyn viimeinen osio oli avoin tekstikenttä, johon osa vanhemmista jätti kommentteja video-otoskoopin hyvistä ja huonoista puolista. Kokonaisuutena vastaukset olivat positiivisia ja vanhemmat olivat innokkaita etälääketieteen kehityksestä. Koska lasten äkilliset välikorvatulehdukset kuormittavat terveydenhuollon lisäksi myös perheitä (Barber ym. 2014), etälääketiede voisi tulla avuksi muun muassa vähentämällä lääkärikäyntejä. Kuormitus näkyi myös vastauksissa: ”Jos lapsella olisi toistuvia korvatulehduksia, video-otoskooppi varmasti helpottaisi elämää.” ja ”Rauhan tunne siitä, että voin kotona tarkkailla korvia, eikä odottaa pahempia oireita ennen kuin menee lääkärille.” Tämä on merkittävää, sillä koronapandemian aikana pelko koronaviruksen leviämisestä on osaltaan vaikuttanut suotuisasti mielipiteisiin etälääketieteestä (Garcia-Huidobro ym. 2020, Kodjebacheva ym. 2023). Huolimatta pandemian ohittumisesta myönteinen suhtautuminen näyttää jatkuvan.

Huolenaiheita vanhemmille olivat videokuvan laatu sekä tietoturvallisuus. Video-otoskoopeilla otettujen kuvien ja videoiden laadun on osoitettu olevan riittäviä tärykalvodiagnostiikkaa varten

(Lundberg ym. 2017, Damery ym. 2019, Sousa ym. 2023). Koska etälääketiede kehittyy nopeaan tahtiin, tulisi myös tietoturvallisuuden pysyä mukana (Fausett ym. 2021). Tähän tuleekin kiinnittää huomiota, kun uusia etälääketieteen sovelluksia kehitetään.

Tässä tutkimuksessa oli useita heikkouksia, jotka olisi hyvä ottaa huomioon seuraavissa aiheeseen liittyvissä tutkimuksissa. Yksi heikkouksista oli, että tutkimus suoritettiin vain yhdessä toimipisteessä: Turussa Tyks lasten ja nuorten päivystyksen odotusaulassa. Tämän vuoksi esimerkiksi paikkakunta-kohtaiset erot kiinnostuksesta etälääketieteen kehitystä kohtaan eivät tulleet esiin. Maantieteellinen sijainti voi vaikuttaa mielipiteisiin, koska lääkärin vastaanotolle kulkeminen vie aikaa. Vanhemmat ovat olleet aikaisempien tutkimusten mukaan tyytyväisiä etävastaanottoihin juuri ajanhukan välttämiseksi (Bajwa ym. 2024).

Kyselyyn vastanneiden vanhempien lapsista 68 % ei ollut sairastanut yhtäkään akuuttia välikorvatulehdusta. Tämä saattaa vaikuttaa vanhempien näkemykseen video-otoskoopin käytöstä. Toisaalta lapsen korvien tutkiminen on osa tavallista lapsen tutkimista lääkärikäynnin yhteydessä (Mertsola ym. 2023), joten todennäköisesti suurella osalla vanhemmista oli jonkinlainen kokemus korvien tutkimisesta.

Tässä tutkimuksessa ei myöskään demonstroitu korvien tutkimista video-otoskoopilla tutkimalla tutkimukseen osallistuvien vanhempien lasten korvia. Nyt video-otoskooppia esiteltiin vain pintapuolisesti. Video-otoskoopilla tutkiminen kyselyn yhteydessä voi muuttaa vanhempien mielipiteitä esimerkiksi video-otoskoopilla tutkimisen miellyttävyydestä.

Muita heikkouksia tutkimuksessa olivat lyhyt aikaväli, jolloin tutkimusta tehtiin sekä kyselyn kieli. Kyselyn tekeminen ajoittui vain muutamille päiville helmikuussa 2025. Lisäksi kysely oli vain suomenkielinen, mikä esti useita vanhempia osallistumasta kyselyyn puutteellisen kielitaidon takia. Nämä tekijät olivat osasyypienelle otoskoolle ja vaikuttavat tulosten yleistettävyyteen.

Tutkimuksen vahvuuksia olivat video-otoskoopin esittely, kyselyn toteutus lasten päivystyksessä ja kyselylomakkeen pituus.

Vaikka tutkimuksessa ei päästy tutkimaan lasten korvia video-otoskoopilla, oli video-otoskooppi kuitenkin mukana kyselyä tehtäessä. Video-otoskooppia esiteltiin ja näytettiin millaista videokuvaa sillä voidaan ottaa. Esittely auttoi vanhempia ymmärtämään mikä video-

otoskooppi on ja mitä sillä voidaan tehdä. Kyselyyn vastaaminen oli näin todennäköisesti vanhemmille helpompaa, kuin ilman video-otoskoopin esittelyä. Tällöin minimoitiin myös vanhempien kuvitelmat siitä, millainen video-otoskooppi on.

Koska kysely toteutettiin lasten päivystyksen odotustilassa, olivat vanhempien ajatukset jo valmiiksi lapsensa terveysasioissa. Voisi ajatella, että tällöin vanhemmilla oli suurempi motivaatio pohtia vastauksia kysymyksiin, kuin jossain lapsen terveyteen liittymättömässä tilanteessa. Lisäksi, koska kohderyhmänä oli pienten lasten vanhemmat, heillä todennäköisimmin oli kokemuksia korvatulehduksista.

Kyselylomake oli lyhyt, ytimekäs ja helppo täyttää. Tämä varmisti sen, että kaikki kyselyyn vastanneet vanhemmat jaksoivat täyttää lomakkeen loppuun asti ja yli puolet vanhemmista vastasi myös avoimeen kysymykseen.

Yhteenvedona voidaan todeta, että video-otoskooppi otettaisiin hyvin vastaan vanhempien näkökulmasta. Video-otoskoopin käyttö voisi lisätä vanhempien ymmärrystä korvien tutkimisesta ja siten vaikuttaa myönteisesti lääkärin hoitopäätökseen suhtautumisessa. Vanhemmat olivat myös kiinnostuneita video-otoskoopin käytöstä kotona, ja mahdollisuudesta lähettää tarvittaessa sillä otettuja kuvia lääkärin arvioitavaksi. Tämän tutkimuksen heikkouksia olivat pieni otoskoko, kyselyn rajautuminen vain yhteen toimipisteeseen, lasten vähäinen korvatulehdusten sairastavuus, kyselyn suomenkielisyys ja video-otoskoopin esittelyn suppeus. Jatkossa tarvitaan uusia tutkimuksia, joissa nämä asiat on otettu huomioon, esimerkiksi suorittamalla kyselytutkimus useassa sairaalassa eri kielillä. Lisäksi lasten korvien tutkiminen video-otoskoopin esittelyn yhteydessä antaisi luotettavampaa lisätietoa vanhempien mielipiteistä.

Lähteet

Angus, J. C. & Campbell, K. L. 2001: Uses and indications for video-otoscopy in small animal practice. *Veterinary Clinics of North America: Small Animal Practice* (31) 4: 809-828.

Appelberg, E., Viitasalo, S., Hafrén, L., Laakso, J., Suutarla, S., Hopsu, E., & Sinkkonen, S. T. 2024: Digital otoscopy in remote consultations. *Laryngoscope Investigative Otolaryngology*, (9) 4.

Bajwa, N. M., Perron, N. J., Braillard, O., Achab, S., Hudelson, P., Dao, M. D., Lüchinger, R., & Mazouri-Karker, S. 2024: Has telemedicine come to fruition? Parents' and pediatricians' perceptions and preferences regarding telemedicine. *Pediatric Research* (96): 1332 – 1339.

Baraibar, R. 1997: Incidence and risk factors of acute otitis media in children. In *Clinical Microbiology and Infection* (3) 3: 13-22.

Barber, C., Ille, S., Vergison, A., & Coates, H. 2014: Acute otitis media in young children - What do parents say? *International Journal of Pediatric Otorhinolaryngology* (78) 2: 300–306.

Burke, B. L., Hall, R. W., Dehnel, P. J., Alexander, J. J., Bell, D. M., Bunik, M., Burke, B. L., & Kile, J. R. 2015: Telemedicine: Pediatric Applications. *Pediatrics* (136) 1: 293–308.

Chan K.N., Silverstein A., Bryan L.N., McCracken C.E., Little W.K., Shane A.L. 2019: Comparison of a smartphone otoscope and conventional otoscope in the diagnosis and management of acute otitis media. *Clinical Pediatrics*. (58) 3: 302-306.

Damery, L., Lescanne, E., Reffet, K., Aussedat, C., & Bakhos, D. 2019: Interest of video-otoscopy for the general practitioner. *European Annals of Otorhinolaryngology, Head and Neck Diseases*, (136) 1: 13–17.

Don, D. M., Koempel, J. A., Fisher, L. M., Wee, C. P., & Osterbauer, B. 2021: Prospective evaluation of a smartphone otoscope for home tympanostomy tube surveillance: A pilot study. *Annals of Otology, Rhinology and Laryngology* (130) 2, 125–132.

Erkkola-Anttinen, N., Irjala, H., Laine, M. K., Tähtinen, P. A., Löyttyniemi, E., & Ruohola, A. 2019: Smartphone otoscopy performed by parents. *Telemedicine and E-Health* (25) 6: 477–484.

Fiks, A. G., Jenssen, B. P., & Ray, K. N. 2021: A defining moment for pediatric primary care Telehealth. *JAMA Pediatrics* (175) 1: 99–100.

Geneva, World Health Organization 2021: Global strategy on digital health 2020-2025.

Heneghan, C., Sclafani, A. P., Stern, J., & Ginsburg, J. 1999: Telemedicine applications in otolaryngology. *IEEE Engineering in Medicine and Biology Magazine* (18) 4: 53–62, 79.

Hillrom 2025: Digital MacroView Otoscope, Welch Allyn (viitattu 4.2.2025). Saatavilla internetissä: www.hillrom.eu

Hillrom 2025: Macroview Plus Otoscope, Welch Allyn (viitattu 20.3.2025). Saatavilla internetissä: www.hillrom.com

Hollander J.E., Carr B.G. 2020: Virtually perfect? Telemedicine for Covid-19. *The New England Journal of Medicine* (382) 18: 1679-1681.

Jones, W. S. 2006: Video otoscopy: Bringing otoscopy out of the “black box.” *International Journal of Pediatric Otorhinolaryngology*, (70) 11: 1875–1883.

Lundberg, T., Biagio de Jager, L., Swanepoel, D. W., & Laurent, C. 2017: Diagnostic accuracy of a general practitioner with video-otoscopy collected by a health care facilitator compared to traditional otoscopy. *International Journal of Pediatric Otorhinolaryngology* (99): 49–53.

Kanta 2025: Kansalaiset (viitattu 4.1.2025). Saatavilla Internetissä: www.kanta.fi.

Karen J. Tietze 2012: Chapter 4 - Physical assessment skills. Teoksessa Karen J. Tietze (toim.) *Clinical Skills for Pharmacists (Third Edition)*, S 43-85. Mosby.

Mahar, J. H., Rosencrance, G. J., & Rasmussen, P. A. 2018: Telemedicine: Past, present, and future. *Cleveland Clinic Journal of Medicine* (85) 12: 938–942.

Mertsola J., Renko M., Heikinheimo M. 2023: Kliininen status. Teoksessa Renko M., Niinikoski H. & Palmu S. (toim.) *Lastentaudit*. Helsinki: Kustannus Oy Duodecim.

Mcfadden, D. M., Berwick, D. M., Feldstein, M. L., Marter, S. S., & Community, H. 1985: Age-specific patterns of diagnosis of acute otitis media. *Clinical Pediatrics* (24) 10: 571-575.

Mehiläinen (2025): Digiklinikka (viitattu 4.1.2025). Saatavilla Internetissä: www.mehilainen.fi.

Monasta, L., Ronfani, L., Marchetti, F., Montico, M., Brumatti, L., Bavcar, A., Grasso, D., Barbiero, C., & Tamburlini, G. 2012: Burden of disease caused by otitis media: Systematic review and global estimates. *PLoS ONE* (7) 4: e36226

Moshtaghi, O., Sahyouni, R., Haidar, Y. M., Huang, M., Moshtaghi, A., Ghavami, Y., Lin, H. W., & Djalilian, H. R. 2017: Smartphone-enabled otoscopy in neurotology/otology. *Otolaryngology - Head and Neck Surgery (United States)* (156) 3: 554–558.

Numminen, Sairainen. Videoneuvottelu (Telestroke) aivoinfarktin liuotushoidosta päätettäessä. Näytönastekatsaus, artikkelin tunnus: nak07499 (050.051)). Käypä hoito -suosituksessa: Aivoinfarkti ja TIA. Suomalaisen Lääkäriseuran Duodecimin ja Suomen Neurologinen Yhdistys ry:n asettama työryhmä. Helsinki: Suomalainen Lääkäriseura Duodecim, 2024 (viitattu 4.1.2025). Saatavilla internetissä: www.kaypahoito.fi

Nystrom, J., Lo, C. B., Helwig, S., Wurtz, M., Scherzer, D. J., Moberly, A. C., & Iyer, M. S. 2024: Feasibility of a video otoscope for diagnosis of otologic pathology in the pediatric emergency department. *Pediatric Emergency Care* (40) 4: 274-278.

Pukander, J., Karma, P. and Sipilä, M. 1982: Occurrence and recurrence of acute otitis media among children. *Acta Oto-Laryngologica*, (94) 1–6: 479–486.

Pyrhönen K., Leivonen A., & Mahkonen R. 2024: Julkisen perusterveydenhuollon avosairaanhoidon vastaanoton asiakkaiden käyntisyyt vuosina 2021–2023, tilastoraportti. Suomen virallinen tilasto, THL (36).

Radlinsky, M. A. G. 2016: Advances in otoscopy. *Veterinary Clinics of North America - Small Animal Practice* (46) 1: 171–179.

Ramaswamy, A., Yu, M., Drangsholt, S., Ng, E., Culligan, P. J., Schlegel, P. N., & Hu, J. C. 2020: Patient satisfaction with telemedicine during the COVID-19 pandemic: retrospective cohort study. *Journal of Medical Internet Research* (22) 9: e20786.

Rimon, O., Avraham, Y., Sharabi-Nov, A., Luder, A., Krupik, D., & Gilbey, P. 2015: Video-otoscopy in children and patient-centered care: a randomized, controlled study. *International Journal of Pediatric Otorhinolaryngology* (79) 12: 2286–2289.

Sairanen, T., Soinila, S., Nikkanen, M., Rantanen, K., Mustanoja, S., Färkkilä, M., Pieninkeroinen, I., Numminen, H., Baumann, P., Valpas, J., Kuha, T., Kaste, M., & Tatlisumak, T. 2011: Two years of Finnish Telestroke. *Neurology* (76) 13: 1145–1152.

Setzen, M., Svider, P. F., Setzen, S., Setzen, G., Eloy, J. A., & Johnson, A. P. 2020: The novel corona virus and rhinology: Impact on practice patterns and future directions. *American Journal of Otolaryngology* (41) 6: 102569.

Shah, M. U., Sohal, M., Valdez, T. A., & Grindle, C. R. 2018: iPhone otoscopes: currently available, but reliable for tele-otoscopy in the hands of parents? *International Journal of Pediatric Otorhinolaryngology* (106): 59–63.

Sibbo medical devices 2025: The Ear Penguin (viitattu 2.2.2025). Saatavilla internetissä: www.sibbomedicaldevices.com.

Sipilä, M., Pukander, J. and Karma, P. 1987: Incidence of acute otitis media up to the age of 1 1/2 years in urban infants. *Acta Oto-Laryngologica* (104) 1–2:138–145.

Soares, C., Clifton, W., & Freeman, W. D. 2019: Use of handheld video otoscopy for the diagnosis of acute otitis media: technical note. *Cureus* (11) 9: e5547.

Sousa, L. R. de, Fraga, G. A., Costa, I. S. P. da, Almeida, A. C. F. de, Sassi, T. S. da S., & Lourenço, L. F. M. 2024: Diagnostic accuracy of the video otoscope in tympanic membrane perforation. *Brazilian Journal of Otorhinolaryngology* (90) 1: 101336.

Strehle, E. M., & Shabde, N. 2006: One hundred years of telemedicine: does this new technology have a place in paediatrics? *Archives of Disease in Childhood* (91) 12: 956–959.

Sosiaali- ja terveystieteiden ministeriö 2018: Hallituksen kärkihankkeessa kehitetty uusi sähköinen sote-palvelu Omaolo siirtyy SoteDigi-yhtiöön (viitattu 4.1.2025). Saatavilla Internetissä: www.stm.fi.

Suomen lääkäriyhdistyksen neuvottelukunta 2021: Etälääketieteen käytännön ongelmia. Teoksessa Kattelus M. (toim.) *Lääkärin etiikka*. S 180. Suomen Lääkäriyhdistys, Helsinki.

Suomen virallinen tilasto (SVT) 2025: Väestön tieto- ja viestintäteknologian käyttö sukupuolen ja ikäluokan mukaan [verkojulkaisu]. Suomi: Tilastokeskus (Viitattu: 4.1.2025). Saatavilla Internetissä: www.pxdata.stat.fi.

Terveystalo 2025: Etävastaanotot (viitattu 4.1.2025). Saatavilla Internetissä: www.terveystalo.fi.

Välikorvatulehdus (lasten äkillinen). Käypä hoito -suositus. Suomalaisen Lääkäriseuran Duodecim, Korva-, nenä- ja kurkkutaudit – pään ja kaulan kirurgia ry:n, Suomen Lastenlääkäriyhdistys ry:n ja Suomen Yleislääketieteen yhdistys ry:n asettama työryhmä. Helsinki: Suomalainen Lääkäriseura Duodecim, 2017 (viitattu 4.1.2025). Saatavilla internetissä: www.kaypahoito.fi

World Health Organization 2020: Coronavirus disease 2019 (COVID-19): situation report, 51. World Health Organization.