TURUN YLIOPISTO

Suun punajäkälän pahanlaatuistuminen

Suupatologia ja suuradiologia

Syventävien opintojen tutkielma

Laatija:

Juliana Lindholm

19.4.2024

Turku

Turun yliopiston laatujärjestelmän mukaisesti tämän julkaisun alkuperäisyys on tarkastettu Turnitin OriginalityCheck -järjestelmällä.

Oppiaine: Suupatologia ja suuradiologia
Tekijä(t): Juliana Lindholm
Otsikko: Suun punajäkälän pahanlaatuistuminen
Ohjaaja(t): HLT, EHL Hanna Laine
Sivumäärä: 25 sivua
Päivämäärä: 19.4.2024

Tämän syventävien opintojen opinnäytetyön aiheena on suun lichen planuksen eli suun punajäkälän pahanlaatuistuminen. Suun punajäkälä on suusyöpävaaraa lisäävä muutos, vaikka suusyövän kehittymisen riskin tiedetään olevan siinä varsin pieni (alle 2 %). Työn tarkoituksena oli selvittää, kuinka suuri pahanlaatuistumisen riski suun punajäkälällä on tämänhetkisen kirjallisuuden mukaan. Tavoitteena on myös selvittää, kuinka pitkän ajan kuluessa suun punajäkälä kehittyy suun levyepiteelikarsinoomaksi (suusyöväksi) ja mitä pahanlaatuistumiseen vaikuttavia riskitekijöitä on.

Opinnäytetyö toteutettiin kirjallisuuskatsauksena. Saatavilla olevan aineiston tutkimiseksi suoritettiin tiedonhaku PubMed-tietokannasta. Aineistoksi valikoitui 17 artikkelia.

Aineiston tutkimusten mukaan suun punajäkälää sairastavilla suusyöpä kehittyi 0,27-8 %:lla potilaista. Seuranta-aika, jonka kuluessa suusyöpä kehittyi, vaihteli kuudesta kuukaudesta jopa kuuteentoista vuoteen. Suusyöpä kehittyi useammin naiselle kuin miehelle. Ikä sairastuessa suusyöpään vaihteli 48 ja 85 ikävuoden välillä. Yleisin paikka, johon suusyöpä kehittyi, oli kieli. Seuraavaksi yleisimmät paikat olivat posken limakalvo ja ien. Tupakointi oli yleisin suusyövän riskitekijä. Punoittavat ja haavautuvat punajäkälän muodot olivat alttiimpia pahanlaatuistumiselle verrattuna vaaleisiin kliinisiin ilmenemismuotoihin.

Tulosten perusteella voidaan todeta, että oireita aiheuttavia punajäkälämuotoja on tärkeää hoitaa ja seurata säännöllisesti, sillä niillä on korkeampi pahanlaatuistumisen riski. Suusyöpä voi kehittyä punajäkäläpotilailla pitkällä aikavälillä, mikä korostaa tarvetta säännölliselle ja pitkäaikaiselle seurannalle.

Avainsanat: lichen planus, suun punajäkälä, pahanlaatuistuminen, suusyöpä

Sisällysluettelo

1 Johdanto 4

1.1 Suun lichen planus eli punajäkälä 4

1.2 Suun punajäkälän pahanlaatuistuminen 6

1.3 Suusyövän kehittyminen 7

2 Tavoitteet 10

3 Aineisto ja menetelmät 11

4 Tulokset 12

4.1 Aineisto 12

4.2 Suusyövän kehittyminen suun punajäkäläpotilailla 13

5 Pohdinta 16

5.1 Potilaiden sukupuolijakauma 16

5.2 Potilaiden ikä 16

5.3 Suusyövän esiintymispaikka 17

5.4 Punajäkälän kliininen kuva 17

5.5 Suusyövän riskitekijät 18

5.6 Suusyöpävaaraa mahdollisesti lisäävät muutokset 19

5.7 Kirjallisuuskatsauksen vahvuudet ja heikkoudet 19

6 Johtopäätökset 21

Lähteet 22

1 Johdanto

1.1 Suun lichen planus eli punajäkälä

Suun lichen planus eli punajäkälä on krooninen limakalvosairaus. Saman aikaisesti tauti voi esiintyä myös mm. iholla ja genitaalialueella. Suun punajäkälän esiintyvyys vaihtelee väestöstä riippuen ja on noin 0,1–4 %. Punajäkälää essiintyy erityisesti vaihdevuosi-iän ylittäneillä naisilla. (Casparis ym. 2015) Sairauden etiologia on osin tuntematon, mutta sitä pidetään useimmiten autoimmuunitautina (Radochová ym. 2021).

Suun limakalvoilla punajäkälä ilmenee tyypillisesti vaaleiden juosteiden muodostamina verkkomaisina kuvioina. Punajäkälä voidaan havaita yleisimmin symmetrisesti molemmin puolin poskien limakalvoilla. Muita tyyppipaikkoja punajälälle ovat kieli ja ikenet (Radochová ym. 2021). Suun punajäkälän kliiniset ilmenemismuodot ovat retikulaarinen (verkkomainen), plakkimainen, papulaarinen, atrofinen (punoittava), erosiivinen (haavainen) ja bulloottinen (rakkulainen) (Kuvat 1 ja 2) (Suusyöpä: Käypä hoito -suositus, 2019).

Suun punajäkälä ei välttämättä aiheuta mitään oireita, mutta osalla potilaista tauti voi aiheuttaa voimakkaitakin oireita. Yleensä hoitoa vaativat, voimakkaammat oireet ovat limakalvojen kirvely ja haavautuminen. Tällaisiin oireisiin potilaat tarvitsevat lääkehoitoa, joka yleensä suun punajäkälän hoidossa on paikallinen kortikosteroidivalmiste (Ismail ym. 2007). Kaikkia suun punajäkäliä tulee seurata, koska sairaus lisää riskiä levyepiteelikarsinooman kehittymiseen (Budimir ym. 2014).

Kuva 1. Suun punajäkälän kliininen ilmeneminen kielen dorsaalipinnalla, jossa osin plakkimaista, osin juosteista vaaleaa aluetta ja haavoja. Kuva: Hanna Laine

Kuva 2. Suun punajäkälän kliininen ilmeneminen posken limakalvolla, jossa nähdään vaaleaa juosteisuutta, punoitusta ja haava. Kuva: Hanna Laine

1.2 Suun punajäkälän pahanlaatuistuminen

Suun punajäkälä ja lichenoidi reaktio (punajäkälän kaltaisista) ovat suusyöpävaaraa mahdollisesti lisääviä muutoksia, joissa suun limakalvolle voi kehittyä useimmiten dysplasian kautta levyepiteelikarsinooma (WHO 2023). Pahanlaatuistumista suusyöväksi eli levyepiteelikarsinoomaksi tapahtuu Iocca ym. tekemän meta-analyysin mukaan 1,4 % suun punajäkälistä ja 3,8 % lichenoideista reaktioista (Iocca ym. 2020). Pahanlaatuistuminen on mekanismeiltaan suurelta osin tuntematon tapahtuma. On arveltu, että punajäkälässä ja lichenoidissa reaktiossa esiintyvän kroonisen tulehduksen aiheuttamat DNA:n vauriot lopulta johtavat solumuutoksiin ja syövän kehittymiseen (Georgakopoulou ym. 2012). Punajäkälän ja lichenoidin reaktion pahanlaatuistumista selitetäänkin tulehdushypoteesilla, sillä molemmissa nähdään lichenoidi tulehdus. Lichenoidi tulehdus muiden tulehdustyyppien lisäksi aiheuttaa oksidatiivista stressiä, jossa happiradikaalit aiheuttavat epätasapainoa elimistössä ja lisäksi tulehduksen sytokiinit ja transkriptiofaktorit voivat aiheuttaa muutoksia epiteelisolujen toiminnassa (Kuva 3). Nämä muutokset voivat olla DNA:n vaurioita, häiriöitä solun jakautumisessa ja epiteelin yhtenäisyyden heikentymistä. (Georgakopoulou ym. 2012.) Pahanlaatuistumisen riski liittyy selkeimmin erosiiviseen ja atrofiseen suun punajäkälään (Georgakopoulou ym. 2012).

Suun punajäkälän histologisessa kuvassa nähdään lamina propriassa tiivis, nauhamainen T-lymfosyyteistä pääasiallisesti koostuva tulehdussoluinfiltraatti, josta lymfosyyttejä nousee myös pintaepiteelin tyvisolukerrokseen (Kuva 4). Tyvisolukerroksessa T-solut aiheuttavat keratinosyyttien (epiteelisolujen) apoptoosia eli solukuolemaa, jotka johtavat tyvisolusolukerroksen degeneraatioon eli hajoamiseen. Levyepiteelissä on nähtävissä hyperkeratoosia ja usein myös atrofiaa eli surkastumista. Lichenoidissa reaktiossa epiteelin degeneratiiviset muutokset ovat usein suun punajäkälää vähäisempiä. (Regezi ym. 2017)

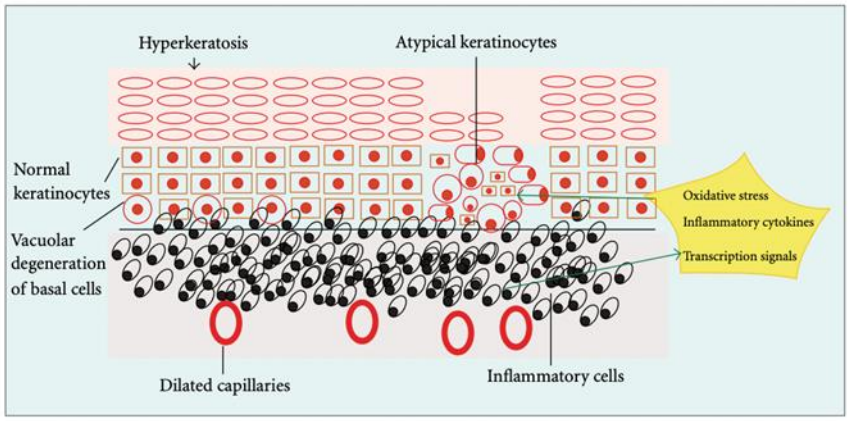

Kuva 3. Kaaviokuva suun punajäkälässä ja lichenoidissa reaktiossa ilmenevän lichenoidin tulehduksen mahdollisesti aiheuttamista solumuutoksista pintaepiteelin keratinosyyteissä. (Muokattu Georgakopoulou ym. 2012)

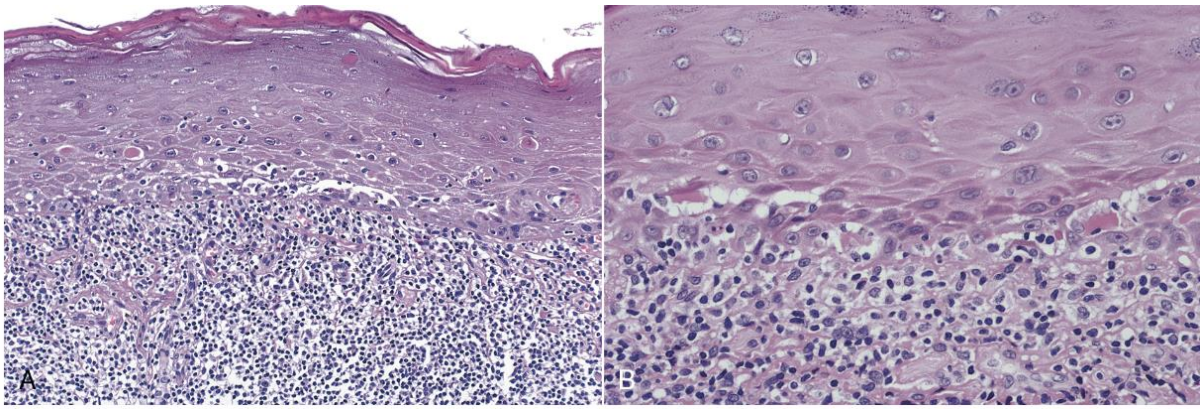

Kuva 4. Suun punajäkälän histologisessa kuvassa nähdään nauhamainen lymfosyyteistä koostuva tulehdus pintaepiteelin alla. Lymfosyyttejä nousee epiteelin alimpiin osiin, joka aiheuttaa epiteelissä degeneratiivisia eli hajottavia muutoksia. Muokattu Regezi ym. 2017.

1.3 Suusyövän kehittyminen

Tässä opinnäytetyössä suusyövällä tarkoitetaan suuontelon levyepiteelikarsinoomaa, joka kattaa kaikista suusyövistä noin 90 %:a (Suusyöpä: Käypä hoito -suositus, 2019). Suusyöpää edeltää usein dysplasia. Dysplasiassa on selvästi nähtäviä solu- ja kudostason histologisia muutoksia ja sitä pidetään syövän esiasteena, vaikka se ei aina kehity syöväksi pitkän

ajankaan kuluessa (Mäkinen ym. 2012). Dysplastiset muutokset voivat myös palautua tavanomaisiksi, kun niille altistava ärsyke poistuu (Ranganathan ja Kavitha. 2019).

Epiteelidysplasiassa nähdään muutoksia niin kudos- kuin solutasolla. Epiteelin arkkitehtuurin muutoksia ovat epiteelin epäsäännöllinen kerrostuneisuus, tyvisolujen polariteetin häviäminen, pisaranmuotoiset reteharjanteet, mitoosien lisääntyminen ja niiden esiintyminen epiteelikerroksen ylemmissä osissa, yksittäisten solujen ennenaikainen keratinisoituminen, reteharjanteiden keratiinihelmet ja epiteelisolujen yhtenäisyyden menetys. Solutason muutoksia ovat solujen sekä solujen tumien koon ja muodon epänormaali vaihtelu, suurentunut tuman koko suhteessa soluliman määrään, epätyypilliset mitoosikuviot, tumajyvästen lukumäärän ja koon kasvu sekä hyperkromasia. (Mäkinen ym. 2012 ja El-Naggar ym. 2017).

WHO:n (Maailman terveysjärjestön) kolmiportaisessa luokittelussa dysplasia jaotellaan vaikeusasteen mukaan lievään, kohtalaiseen ja vaikeaan dysplasiaan (mild, moderate, severe dysplasia). Dysplasian astetta määritettäessä epiteeli jaetaan kolmeen osaan ja tarkastellaan, miten korkealle epiteelissä muutokset ulottuvat (El-Naggar ym. 2017.) Suun levyepiteelidysplasian luokittelussa voidaan käyttää myös binääristä (kaksitasoinen) luokittelua, jossa dysplastiset muutokset jaetaan pahanlaatuistumisriskin mukaan matala- tai korkea-asteisiin (Müller. 2018, WHO 2023). (Kuva 5.) Aiemmin luokittelussa oli carsinoma in situ-muutos (CIS), joka tarkoitti, että dysplastiset muutokset ulottuvat kerrostuneen epiteelin koko paksuudelle, mutta invaasiota ei ole vielä tapahtunut. Tämä määrittely on poistettu uusimmasta luokittelusta. Suusyöpä eli levyepiteelikarsinooma tarkoittaa tilannetta, jossa epänormaali epiteeli leviää paikallisesti stroomaan (pintaepiteelin alle) eli tapahtuu invaasio (Mäkinen ym. 2012). Suusyöpä on usein vähäoireinen alkuvaiheessaan, mutta etenee nopeasti ja lähettää varhain etäpesäkkeitä. Aluksi etäpesäkkeet muodostuvat paikallisiin kaulan imusolmukkeisiin ja myöhemmin keuhkoihin, maksaan ja luihin. (Tan ym. 2023)

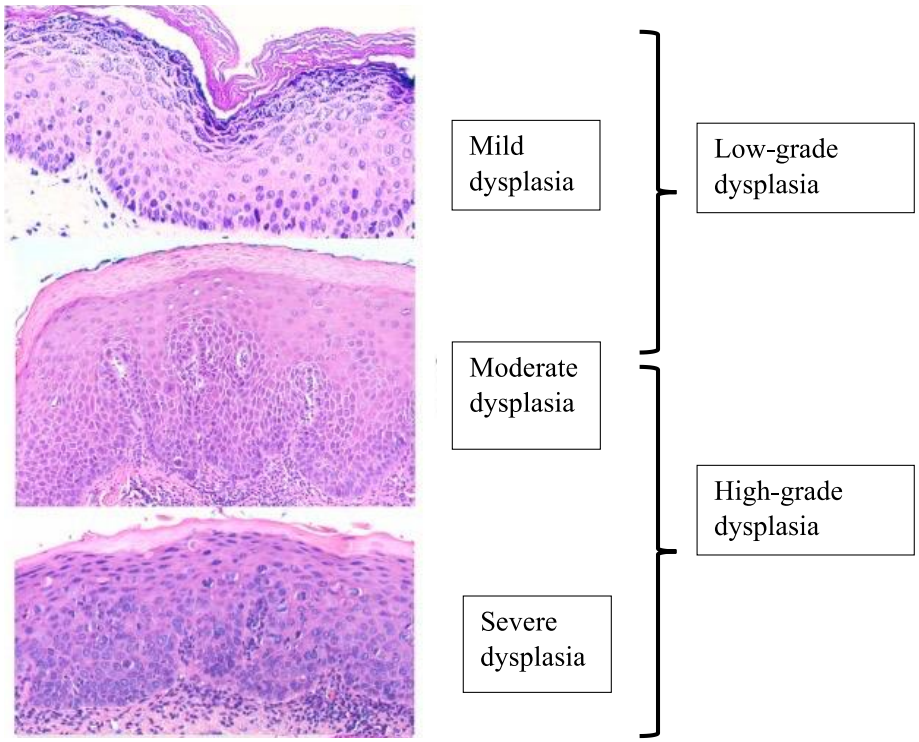

Kuva 5. Epiteelidysplasian vaikeusasteet mild eli lievä dysplasia, moderate eli kohtalainen dysplasia ja ssevere eli vakava dysplasia kolmiportaisen jaottelun mukaan. Kaksi portaisen jaottelun mukaan dysplasia-asteet jaetaan low-grade ja high-grade dysplasiaan eli matala -ja korkea-asteiseen dysplasiaan. (Muokattu Müller. 2018)

2 Tavoitteet

Tämän syventävien opintojen opinnäytetyön tavoitteena oli käydä läpi tieteellinen kirjallisuus ja selvittää kuinka suuri pahanlaatuistumisen riski suun punajäkälällä on tämänhetkisen kirjallisuuden mukaan. Lisäksi tavoitteena on selvittää, kuinka pitkän ajan kuluessa suun punajäkälä kehittyy suun levyepiteelikarsinoomaksi ja mitä pahanlaatuistumiseen vaikuttavia riskitekijöitä on.

3 Aineisto ja menetelmät

Opinnäytetyössä tehtiin kirjallisuuskatsaus perustuen Pubmed-tietokantaan. Kirjallisuushaku tehtiin hakusanoilla ”oral lichen planus ” ja ”malignant transformation” (oral lichen planus AND malignant transformation). Artikkeleita haettiin kymmenen vuoden ajalta 1.1.2012 – 31.12.2021. Muita valintakriteerejä olivat englannin kieli ja koko tekstin ilmainen saatavuus. Kun tuloksista karsittiin tapausselosteet ja artikkelit (n=28), jotka eivät selkeästi liittyneet opinnäytetyön aiheeseen, saatiin kirjallisuuskatsauksen aineistoksi 17 artikkelia. Lähteinä käytettiin myös alan oppikirjoja sekä Suusyöpä: Käypä hoito -suositusta (2019).

4 Tulokset

4.1 Aineisto

Taulukossa 1 on esitetty kirjallisuuskatsaukseen mukaan otetut artikkelit, joiden kokonaismäärä on 17. Tutkimuksia oli yhteensä 13 maasta, joista edustetuimpia olivat Euroopan maat. Potilasmäärä vaihteli tutkimuksissa 87-3173 välillä. Seuranta-aika vaihteli puolesta vuodesta 32 vuoteen. Suusyövän kehittyminen oli hyvin harvinaista, sillä pienimmillään 0,27 % ja suurimmillaan 8 % tapauksista kehittyi suusyöpä.

Taulukko 1. Kirjallisuuskatsaukseen valitut artikkelit.

	Tutkimuksen perustiedot (nimi, julkaisuvuosi, maa)	**Tutkimuksen tyyppi**	**Potilasmäärä**	**Seuranta-aika**	**Suusyövän kehittyminen n / %**
1	Kaplan ym. 2012, Israel	retrospektiivinen tutkimus	171	8,3-16 v	10 / 5,8 %
2	Shen ym. 2012, Kiina	retrospektiivinen tutkimus	518	0,5 – 21,5 v	5 / 0,96 %
3	Gümrü. 2013, Turkki	retrospektiivinen tutkimus	370	n/a	1 / 0,27 %
4	Budimir ym. 2014, Kroatia	retrospektiivinen tutkimus	563	n/a	4 / 0,7 %
5	Radochová ym. 2014, Tsekki	retrospektiivinen tutkimus	171	n/a	0
6	Wang ym. 2014, Taiwan	n/a	381	n/a	2 / 0,52 %
7	Casparis ym. 2015, Sveitsi	retrospektiivinen tutkimus	423	10 v	5 / 1,2 %
8	Irani ym. 2016, Iran	retrospektiivinen tutkimus	112	3 v	1 / 0,89 %
9	Lauritano ym. 2016, Italia	retrospektiivinen tutkimus	87	n/a	1 / 1,2 %
10	Bandyopadhyay ym. 2017, Intia	retrospektiivinen tutkimus	143	n/a	2 / 1,4 %
11	Rimkevičius ym. 2017, Liettua	kliininen seurantatutkimus	133	4 v	3 / 2,3 %
12	Aguirre-Urizar ym. 2020, Espanja	n/a	299	6 v	5 / 1,7 %
13	Arduino ym. 2021, Italia	kohorttitutkimus	3173	1-32 v	82 / 2,58 %
14	Chiu ym. 2021, Taiwan	n/a	n/a	n/a	n/a / 1,77 %
15	Radochová ym. 2021, Tsekki	retrospektiivinen tutkimus	271	1,3 v	2 / 0,74 %
16	Tsushima ym. 2021, Japani	retrospektiivinen tutkimus	565	0,5-18 v	4 / 0,7 %
17	Zotti ym. 2021, Italia	retrospektiivinen tutkimus	100	5-10 v	8 / 8 %

Lyhenteet: n/a: tietoa ei saatavissa, v: vuosi.

4.2 Suusyövän kehittyminen suun punajäkäläpotilailla

Taulukossa 2 kuvataan punajäkäläpotilaiden sairastumista suusyöpään ja siihen liittyviä tekijöitä. Kaikissa tutkimuksista ei saatu selville sukupuolijakaumaa. Naisia oli lähes kaikissa tutkimuksissa enemmän kuin miehiä. Kahdessa tutkimuksessa sukupuolijakauma oli tasainen. Potilaiden ikä sairastuessa suusyöpään vaihteli 48 ja 85 ikävuoden välillä. Paikka, johon suusyöpä yleisimmin kehittyi, oli kieli (50 kpl). Tämän jälkeen yleisimmät paikat olivat posken limakalvo (35 kpl) ja ien (27 kpl). Yleisin punajäkälän kliininen kuva oli punoittava eli punajäkälää oli kuvattu sanoilla erosiivinen, punoittava tai haavainen. Suusyövän riskitekijöistä potilailla esiintyi enimmäkseen tupakointia, vaikka tutkimuksissa mukana oli paljon myös ei -tupakoijia ja entisiä tupakoijia. Yhdessä tutkimuksessa (numero 7, taulukko 2) oli kerrottu myös diabeteksen esiintyminen riskitekijänä. Lisäksi C-hepatiitti (numero 13, taulukko 2) ja kortikosteroidihoito (numero 16, taulukko 2) olivat kuvattu riskitekijöinä. Kuvat 6 ja 7 ovat kirjallisuuskatsauksessa mukana olleista artikkeleista, joissa on kuvattu punajäkälää sairastavien potilaiden suusyöpätapauksia.

Taulukko 2. Punajäkälän pahanlaatuistuminen

Nro	Tutkimus	Suusyöpä n, miehet/naiset	Ikä	Pahanlaatuistuneen OLP: tyyppi, n	Suusyöpä sijainti	Riskitekijät	Pahanlaatuistumisen aikataulu
1	Kaplan ym. 2012, Israel	10 kpl, sukupuolijakaumaa ei saatavissa	n/a	-hyperkeratoottinen 3 kpl -hyperkeratoottinen/ erosiivinen 7 kpl	-4: kpl kielessä -3 kpl ikenessä -2 kpl posken limakalvolla -1 kpl suunpohjassa	-ei alkoholin käyttöä -1 runsaasti tupakoiva -1 entinen tupakoija	6 tapausta ilmeni 12 kk – 16 v:n seurannan aikana
2	Shen ym. 2012, Kiina	5 kpl, 0/1	46-58 v	-vaalea retikulaarinen 1 kpl -punoittavaa 4 kpl	-1 kpl kielessä -1 kpl ikenessä -2 kpl posken limakalvolla -1 kpl alahuulessa	-ei alkoholin käyttöä -ei tupakointia	20-130 kk
3	Gümrü B. 2013, Turkki	1 kpl, 0/1	n/a	-erosiivinen 1 kpl	-posken limakalvolla	-ei alkoholin käyttöä -ei tupakointia	24 kk
4	Budimir ym. 2014, Kroatia	4 kpl, 0/4	ka 68,5 v	-erosiivinen 2 kpl -atrofinen 1 kpl -plakkimainen 1 kpl	n/a	-1 tupakoija -1 tupakoimaton -2 entistä tupakoijaa	ka 7,6 v (91,2 kk)
5	Radochová ym. 2014, Tšekki	0	n/a	n/a	n/a	n/a	n/a
6	Wang Y ym. 2014, Taiwan	2 kpl, sukupuolijakaumaa ei saatavissa	n/a	n/a	-kielessä	n/a	ka 8,07 kk

7	Casparis ym. 2015, Sveitsi	5 kpl, 2/3	37-76 v	-erosiivinen 2 kpl -haavautuva 2 kpl -vaalea, retikulaarinen 1 kpl	-2 kpl alveoliharjanteella -1 kpl suulaessa -1 kpl posken limakalvolla -1 kpl kielessä	-1 tupakoija -1 diabetes - 1 tupakoija ja diabetes -1 nivelvaivoja ja ollut aiemmin jokin kasvain	12-36 kk
8	Irani ym. 2016, Iran	1 kpl, 0/1	61 v	-erosiivinen 1kpl	-kielen sivureunassa	-ei alkoholin käyttöä -ei tupakointia	36 kk
9	Lauritano ym. 2016, Italia	1 kpl, 1/0	n/a	n/a	-posken limakalvolla	-ei tupakointia	60 kk
10	Bandyopadhyay ym. 2017, Intia	2 kpl, 1/1	69 ja 55 v	-erosiivinen 2 kpl	-posken limakalvolla	-ei alkoholin käyttöä -ei tupakointia	39-46 kk
11	Rimkevičius ym. 2017, Liettua	3 kpl, sukupuolijakaumaa ei saatavissa	n/a	-erosiivinen-haavautuva 3 kpl	n/a	n/a	n/a
12	Aguirre-Urizar ym. 2020, Espanja	5 kpl, 1/4	54-69 v	n/a	-3 kpl kielessä -1 kpl ikenessä -1 kpl posken limakalvolla	-3 tupakoimatonta, -2 tupakoivaa	11-96 kk
13	Arduino ym. 2021, Italia	82 kpl, 32/50	ka 60,78 v	-vaalea retikulaarinen 41 kpl -punoittava 41 kpl	-32 kpl kielessä -25 kpl posken limakalvolla -17 kpl ikenellä -5 kpl huulessa -2 kpl suulaessa -1 kpl suunpohjassa	-7 tupakoivaa, -10 hepatiitti C-positiivisia	ka 103,61 kk
14	Chiu ym. 2021, Taiwan	n/a	n/a	n/a	n/a	n/a	n/a
15	Radochová ym. 2021, Tšekki	2 kpl, 1/1	73,1-58,9 v	molemmilla erosiivinen	-kielessä	-1 tupakoija -1entinen tupakoija	28,8 – 102,1 kk
16	Tsushima ym. 2021, Japani	4 kpl, 1/3	50 – 70 v	-vaalea retikulaarinen 1 kpl -punoittava 3 kpl	-2 kpl ikenellä -1 kpl kielessä -1 kpl posken limakalvolla	-ei tupakointia -3 alkoholin käyttöä -kaikilla paikallista kortikosteroidi-hoitoa 3-11 kk	ka 52,5 kk
17	Zotti ym. 2021, Italia	8 kpl, 3/5	66-85 v	-erosiivinen-haavautuva 6kpl -plakkimainen 2 kpl	-5 kpl kielessä -2 kpl posken limakalvolla -1kpl ikenellä	-2 tupakoijaa, -6 tupakoimatonta	6 – 57 kk

Lyhenteet: n/a: tietoa ei saatavissa, v: vuosi, kk: kuukausi, ka:keskiarvo.

Kuva 6. Suun punajäkälän kliininen kuva kielen sivussa naispotilaalla (a). Muutoksesta otetussa koepalassa histopatologisesti varmentunut suun punajäkälä (b). Kliininen kuva samalta potilaalta 29 kk:n kuluttua (potilas 60-vuotias)(c). Muutoksesta otetussa koepalassa levyepiteelikarsinooma (d). (Muokattu Tsushima ym. 2021)

Kuva 7. Levyepiteelikarsinooman kliininen kuva posken limakalvolla 70-vuotiaalla naispotilaalla. (Muokattu Zotti ym. 2021)

5 Pohdinta

Kirjallisuuskatsauksen mukaan suusyövän kehittyminen suun punajäkälää sairastavilla potilailla on harvinaista, sillä pahanlaatuistumista tapahtui 0,27-8 % tapauksista. Useampi naispotilas sairastui suusyöpään verrattuna miespotilaisiin. Kahdessa tutkimuksessa sukupuolijakauma oli tasainen. Ikä sairastuessa suusyöpään vaihteli 48 ja 85 ikävuoden välillä. Seuranta-aika vaihteli puolesta vuodesta 32 vuoteen. Yleisin paikka, johon suusyöpä ilmaantui, oli kieli, jonka jälkeen yleisimmät esiintymispaikat olivat posken limakalvo ja ien. Useimmiten punajäkälän kliininen kuva oli punoittava. Suusyövän riskitekijöistä tupakointi oli yleisin.

5.1 Potilaiden sukupuolijakauma

Kirjallisuuskatsauksen artikkeleissa naispotilaita oli enemmän kuin miehiä, joka todennäköisimmin kertoo siitä, että naiset sairastavat miehiä enemmän suun punajäkälää (Budimir ym. 2014, Casparis ym. 2015, Gümrü B. 2013, Shen ym. 2012). Kahdessa tutkimuksessa sukupuolijakauma oli tasainen. Toinen näistä tutkimuksista oli 143 potilaan tutkimus Intiasta (Bandyopadhyay ym. 2017) ja toinen 271 potilaan tutkimus Tšekistä (Radochová ym. 2021). Selittävää tekijää tälle sukupuolijakauman tasaisuudelle ei vaikuttaisi olevan. Aiemmissa dysplasiatutkimuksissa naisien pahanlaatuistumisriskin on todettu olevan suurempi kuin miehien ja tämän on epäilty johtuvan esim. naisten pienemmästä kehon koosta, hormonaalisista tekijöistä, virusinfektioista tai genetiikasta, mutta tarkempi syy ei ole selvillä (Dost ym. 2014). Kun ei tarkastella tätä erityistä suusyöpäpotilasryhmää eli punajäkälää sairastavia, niin suusyöpäpotilaiden enemmistö on yleensä miehiä, joilla on riskikäyttäytymistä kuten tupakointia ja alkoholin liikakäyttöä (El-Naggar ym. 2017). Erityisesti alkoholin ja tupakan yhteisvaikutus voi nostaa riskin sairastua suusyöpään moninkertaiseksi (Suusyöpä: Käypä hoito -suositus, 2019).

5.2 Potilaiden ikä

Suusyöpä diagnosoidaan tavallisesti yli 50-vuotiailla (El-Naggar ym. 2017). Tämän kirjallisuuskatsauksen potilaat kuuluivat vanhempaan väestöön, sillä potilaiden ikä vaihteli 48 vuodesta 85 vuoteen. Punajäkälä diagnosoidaan yleensä vasta myöhemmällä iällä, usein keski-ikäisillä tai vanhemmilla (Regezi ym. 2017). Mikäli suusyövän taustatekijä on ollut

nimenomaan punajäkälä, niin selvää on, että suusyövän sairastumisikä on myös korkeampi. Kirjallisuuskatsauksen artikkeleista oli havaittavissa, että suusyöpä kehittyy punajäkäläpotilailla pitkällä aikavälillä. Tämä on hyvä muistaa potilaiden kliinisessä seurannassa, sillä suun punajäkälää sairastava ikäihminenkin voi sairastua suusyöpään. Suusyöpä Käypä hoito -suosituksen mukainen seurantaväli on vähintään vuosi ja tämä pätee hyvin myös kirjallisuuskatsauksen aineistoon.

5.3 Suusyövän esiintymispaikka

Kieli on suusyövän yleisin esiintymispaikka (Regezi ym. 2017, El-Naggar ym 2017.), joka piti paikkansa myös tässä kirjallisuuskatsauksessa suun punajäkälää sairastavien potilaiden kohdalla. Edelleenkään ei ole selvää, minkä takia suusyövän yleisin esiintymispaikka on juuri kieli. Tässä kirjallisuuskatsauksessa toiseksi yleisin paikka oli posken limakalvo, joka nousee juuri suun punajäkäläpotilaiden kohdalla selväksi riskipaikaksi. Punajäkälää esiintyy usein poskien limakalvoilla. Yleensä tutkimuksissa seuraavaksi yleisimmät suusyövän esiintymispaikat ovat suunpohja ja ien (Regezi ym 2017, EL-Naggar ym. 2017). Kirjallisuuskatsauksessa ikenen syöpä oli esiintymispaikkana kolmanneksi yleisin suun punajäkäläpotilailla. Punajäkälä esiintyykin yleensä poskien limakalvoilla, kielen sivuissa tai dorsaalipinnalla sekä ikenellä (Aguirre-Urizar ym. 2020, Lauritano ym. 2016, Budimir ym. 2014). Ikenellä punajäkälä voi esiintyä ilman muiden suun alueiden affisiointia.

5.4 Punajäkälän kliininen kuva

Kirjallisuuskatsauksen tulokset vahvistavat aiemman havainnon, että punoittavat ja haavautuvat muodot suun punajäkälistä pahanlaatuistuvat vaaleita (ns. rauhallisempia) muotoja useammin (Budimir ym. 2014, Radochová ym. 2021). Punoittavat muodot ovat yleensä herkemmin potilaalle oireita aiheuttavia (Budimir ym. 2014, Lauritano ym. 2016). Punajäkälä, joka ei oireile ja joka esiintyy suun limakalvoilla vaaleina juosteisina alueina, ei vaadi yleensä hoitoa (Budimir ym. 2014, Radochová ym. 2014). Punoittavia, haavautuvia ja potilaalle oireita aiheuttavia suun punajäkäliä on ehdottomasti hoidettava (Budimir ym. 2014), sillä selkeästi tämän kirjallisuuskatsauksenkin tuloksista päätellen, niihin liittyy suurempi pahanlaatuistumisen riski. Lisäksi potilaan tilanteen paraneminen sairauden hoidon kautta on tärkeää. Suun punajäkälän hoidossa paikalliset kortikosteroidit ovat ensilinjan hoitovaihtoehto

(Regezi ym 2017). Joskus saatetaan joutua käyttämään systeemilääkitystä. Lääkityksen lisäksi on tärkeää, että potilaan anti-infektiivinen hoito toteutetaan ammattilaisen toimesta sekä potilaan omahoito ohjeistetaan huolellisesti. Ientulehdus voi pahentaa punajäkälän oireita. Mikäli hyvästä lääkkeellisestä ja lääkkeettömästä hoidosta huolimatta jokin alue ei punajäkäläpotilaalla parane, on hyvä ottaa koepala, jolla varmistetaan, ettei alueelle ole kehittynyt pahanlaatuisuutta tai sen esiastetta eli dysplasiaa. Suun punajäkäläpotilaiden hoito onnistuu perusterveydenhuollossa. Joskus punajäkälä ei kuitenkaan reagoi hoidolle toivotulla tavalla ja tällöin on mietittävä esimerkiksi ihotautilääkärin konsultaatiota tai lähettämistä erikoissairaanhoitoon. Tärkeää on myös poissulkea sieni-infektio eli kandidiaasi, jota potilailla voi esiintyä paikallisten kortikosteroidilääkehoitojen jälkeen.

5.5 Suusyövän riskitekijät

Suusyövän perinteiset riskitekijät ovat tupakka ja alkoholi, joiden yhteiskäyttö suurentaa merkittävästi suusyöpäriskiä (Suusyöpä: Käypä hoito -suositus, 2019, Petti S 2009). Kirjallisuuskatsauksen artikkeleissa oli vaihtelevuutta tupakan ja alkoholin käytön raportoinnissa. Tupakoinnin tai tupakoimattomuuden maininta puuttui kolmesta tutkimuksesta kokonaan ja samaisissa tutkimuksissa ei oltu kerrottu myöskään sukupuolijakaumaa (Chiu ym. 2021, Rimkevičius ym. 2017, Wang ym. 2014). Tupakoivista suun punajäkäläpotilaista ei voida kuitenkaan päätellä tämän aineiston perusteella, että he olisivat erityisen suuressa vaarassa sairastua suusyöpään. Riskitekijöiden huomioon ottaminen vaikuttaa näissä kirjallisuuskatsauksessa mukana olevissa tutkimuksissa olevan enemminkin sivuhuomio kuin varsinainen tutkimuksen/kiinnostuksen kohde. Potilaita hoitaessa suun tutkimuksen yhteydessä olisintärkeää kiinnittää huomiota huolellisen anamneesin tekemiseen, jotta mahdollinen tupakkatuotteiden ja alkoholin käyttö tulisi kirjattua potilastietoihin ja näiden käytön lopettamiseen pystyttäisiin vaikuttamaan.

Muina riskitekijöinä tutkimuksissa pidettiin diabetestä, C-hepatiittia ja kortikosteroidien käyttöä, mutta potilasmäärät olivat näiden osalta hyvin pieniä. Nämä riskitekijät eivät kuitenkaan ole perinteisiä suusyövän riskitekijöitä, vaikka mahdollisesti voivatkin vaikuttaa yleisterveyteen immuunipuolustusta kuormittamalla tai sitä heikentämällä.

5.6 Suusyöpävaaraa mahdollisesti lisäävät muutokset

WHO luokittelee suun punajäkälän suusyöpävaraa mahdollisesti lisääväksi sairaudeksi (El-Naggar ym. 2017). Suusyövän kehittymisen riskin punajäkäläpotilailla tiedetään olevan varsin pieni (1,4 %) (Iocca ym. 2020). Muita suusyöpävaaraa mahdollisesti lisääviä tiloja/sairauksia ovat mm. leukopakia (yksittäinen, persistoiva vaalea alue suun limakalvolla), erytroplakia (yksittäinen, persistoiva punainen alue suun limakalvolla) ja proliferatiivinen verrukoottinen leukoplakia (useita laajoja vaaleita alueita suun limakalvoilla) (El-Naggar ym 2017). Näiden tilojen suusyöpäriski on selkeästi korkeampi kuin punajäkälän, sillä leukoplakioista noin 10%, erytroplakioista noin 33% ja proliferatiivisista verrukoottisista leukoplakioista jopa 50% pahanlaatuistuu (Iocca ym 2020).

Suun punajäkälän pahanlaatuistumisen riski on pienempi kuin punajäkälän kaltaisten reaktioiden eli lichenoidien reaktioiden, joista pahanlaatuistuu noin 4 % (vrt. suun punajäkälään 1,4 %). Molemmissa on samankaltainen tulehdusreaktio, mutta histologisesti on myös nähtävissä jonkin verran eroavaisuutta (Regezi ym. 2017). Lichenoideja reaktioita ilmenee monenlaisissa varsin laajan joukon muodostavissa sairauksissa. Lichenoidia reaktioita voi esiintyä mm. suun punahukassa, suun käänteishyljinnässä ja suun hypersensitiivireaktioissa, jotka ovat hyvin erilaisia sairauksia/tiloja (Carozza ym. 2019). Syy lichenoidille reaktiolle tulisi aina selvittää ja syy tulisi poistaa, jotta tilanne paranisi (Carozza ym. 2019). Paranemisen seuranta on myös tärkeää. Sekä suun punajäkälän että lichenoidien reaktioiden pahanlaatuistumisen riskiä selitetään tulehdushypoteesillä, sillä kroonisen tulehduksen aikana solujen toiminta saattaa muuttua normaalista jopa peruuttamattomasti pahanlaatuiseen suuntaan (Georgakopoulou ym. 2012.) Mahdollisesti tulehdus voi olla voimakkaampi lichenoidien reaktioiden kohdalla kuin varsinainen suun punajäkälän, josta saattaisi selittyä näiden tilojen ero pahanlaatuistumisen riskissä. Lisäksi erilaisia sairauksia/tiloja, joissa lichenoidia reaktiota voi esiintyä, on hyvin paljon.

5.7 Kirjallisuuskatsauksen vahvuudet ja heikkoudet

Kirjallisuuskatsaukseen saatiin kerättyä merkittävä joukko ajankohtaisia ja hyvätasoisia tieteellisiä artikkeleita, jotka käsittelivät suun punajäkälää sairastavien potilaiden suusyövän kehittymisestä. Jonkin verran artikkeleita rajautui pois, koska koko artikkelia ei ollut saatavilla tai se ei ollut englanniksi. Mahdollisesti enemmän aineistoa olisi saatu, jos haku

olisi ulotettu aivan viime vuoteen asti ja haku olisi tehty useammasta tietokannasta. Epäselväksi jäi, olivatko kaikki suun punajäkäläpotilaat varmasti suun punajäkälää sairastavia, vai oliko mukana myös joitain lichenoidia reaktiota sairastavia potilaita. Näiden kahden sairauden välillä on ero pahanlaatuistumisen riskin suuruudessa. Suun punajäkälän ja lichenoidin reaktion diagnoosi on haastava ja se perustuu lähes aina sekä kliiniseen että histologiseen kuvaan. Riskitekijöiden suhteen heräsi ajatus, että monissa tutkimuksissa riskitekijät olisi mainittu lähinnä sivuhuomioina. Mahdollista on, ettei täysin totuudenmukaisia tuloksia riskitekijöistä ole saatu, jos potilaiden riskitekijöiden kartoitus on anamneesia tehtäessä ollut puutteellista.

6 Johtopäätökset

Kirjallisuuskatsauksen tulosten perusteella voidaan todeta, että oireita aiheuttavia punajäkälämuotoja on tärkeää hoitaa ja seurata säännöllisesti, sillä niillä on korkeampi pahanlaatuistumisen riski. Suurin pahanlaatuistumisriski liittyy punoittaviin ja haavautuviin muotoihin, mutta on tärkeää muistaa, että suusyöpä voi kehittyä myös vaaleampiin ja rauhallisempiin muotoihin. Oireileviin muotoihin ensilinjan hoitona on paikalliset kortikosteroidikuurit, mutta niilläkään sairautta ei voi parantaa. Osalla punajäkäläpotilaista hoidon vaste voi olla vaatimaton.

Suusyövän riskitekijöistä tupakointia voidaan pitää merkittävimpänä, vaikka suusyöpä tämän kirjallisuuskatsauksen perusteella kehittyi usein myös tupakoimattomalle potilaalle. Suun tutkimuksen yhteydessä on tärkeää tehdä huolellinen anamneesi potilaalta, jotta mahdollinen tupakkatuotteiden ja alkoholin käyttö tulisi kirjattua potilastietoihin. Limakalvojen tutkimuksessa erityistä huomiota tulee kiinnittää kieleen, poskiin ja ikeniin, jotka ovat tämän tutkimuksen mukaan punajäkälän pahanlaatuistumisen riskipaikkoja.

Punajäkälä olisi tärkeää erottaa lichenoidista reaktiosta, sillä niihin liittyy punajäkälää suurempi pahanlaatuistumisen riski. Diagnoosi olisi tärkeää tehdä sekä kliiniseen että histologiseen kuvaan perustuen. Suusyöpä voi kehittyä punajäkäläpotilailla pitkällä aikavälillä, ja vanhemmalla iällä, mikä korostaa tarvetta säännölliselle ja pitkäaikaiselle seurannalle.

Lähteet

Aguirre-Urizar JM., Alberdi-Navarro J., Lafuente-Ibáñez de Mendoza I., Marichalar-Mendia X., Martínez-Revilla B., Parra-Pérez C., Juan-Galíndez AD., Echebarria-Goicouria MÁ. Clinicopathological and prognostic characterization of oral lichenoid disease and its main subtypes: A series of 384 cases. Med Oral Patol Oral Cir Bucal. 2020, 25(4):e554-e562

Arduino PG., Magliano A., Gambino A., Macciotta A., Carbone M., Conrotto D., Karimi D., Carrozzo M., Broccoletti R. Risk of Malignant Transformation in 3173 Subjects with Histopathologically Confirmed Oral Lichen Planus: A 33-Year Cohort Study in Northern Italy. Cancers (Basel). 2021, 13(22):5740

Bandyopadhyay A., Behura SS., Nishat R., Dash KC., Bhuyan L., Ramachandra S. Clinicopathological Profile and Malignant Transformation in Oral Lichen Planus: A Retrospective Study. J Int Soc Prev Community Dent. 2017, 7(3):116-124.

Budimir V., Richter I., Andabak-Rogulj A., Vučićević-Boras V., Budimir J., Brailo V. Oral lichen planus – retrospective study of 563 Croatian patients. Med Oral Patol Oral Cir Bucal. 2014, 19 (3): e255-60

Carrozzo M. ym. Oral lichen planus: a disease or a spectrum of tissue reactions? Types, causes, diagnostic algorhythms, prognosis, management strategies. Periodontology 2000. 2019, 80:105-125

Casparis S., Brown JM., Tektas S., Kamarachev J., Locher MC., Damerau G., Grätz KW., Stadlinger B. Oral lichen planus (OLP), oral lichenoid lesions (OLL), oral dysplasia, and oral cancer: retrospective analysis of clinicopathological data from 2002-2011. Oral Maxillofacial Surg. 2015, 19(2):149-56

Chiu SF., Ho CH., Chen YC., Wu LW., Chen YL., Wu JH., Wu WS., Hung HK., Chiang WF. Malignant transformation of oral potentially malignant disorders in Taiwan: An observational nationwide population database study. Medicine (Baltimore). 2021, 100(9):e24934

Dost F, Lê Cao K, Ford PJ, Ades C, Farah CS. Malignant transformation of oral epithelial dysplasia: A real-world evaluation of histopathologic grading. Oral. Surg Oral Med. Oral Pathol. 2014, **117**(3):343–352.

El-Naggar A., Adel K. et al. WHO Classification of Head and Neck Tumours. 4th edition. Lyon: International Agency for Research on Cancer, 2017. Print.

Fitzpatrick S.G., Gordon S.C., Hirsch S.A. The malignant transformation of oral lichen planus and oral lichen lesions. A systematic review. JADA. 2014, 145(1) :45-56

Georgakopoulou EA., Achtari MD., Achtaris M., Foukas PG., Kotsinas A. Oral lichen planus as a preneoplastic inflammatory model. J Biomed Biotechnol. 2012;2012:759626. doi: 10.1155/2012/759626. Epub 2012 May 17. PMID: 22675259; PMCID: PMC3362930

González-Moles MÁ., Ramos-García P., Warnakulasuriya S. An appraisal of highest quality reporting malignant transformation of oral lichen planus based on a systematic review. Oral Diseases. 2021, 27: 1908-1918

Gümrü B. A retrospective study of 370 patients with oral lichen planus in Turkey. Med Oral Patol Oral Cir Bucal. 2013, 18(3):e427-32

Iocca O., Sollecito TP., Alawi F., Weinstein GS., Newman JG., De Virgilio A., Di Maio P., Spriano G., Pardiñas López S., Shanti RM. Potentially malignant disorders of the oral cavity and oral dysplasia: A systematic review and meta-analysis of malignant transformation rate by subtype. Head Neck. 2020 Mar;42(3):539-555. doi: 10.1002/hed.26006. Epub 2019 Dec 5. PMID: 31803979.

Irani S., Esfahani AM., Ghorbani A. Dysplastic change rate in cases of oral lichen planus: A retrospective study of 112 cases in an Iranian population. J Oral Maxillofac Pathol. 2016, 20(3):395-399

Ismail SB., Kumar SK., Zain RB. Oral lichen planus and lichenoid reactions: etiopathogenesis, diagnosis, management and malignant transformation. J Oral Sci. 2007 Jun;49(2):89-106. doi: 10.2334/josnusd.49.89. PMID: 17634721.

Kaplan I., Ventura-Sharabi Y., Gal G., Calderon S., Anavi Y. The dynamics of oral lichen planus: a retrospective clinicopathological study. Head Neck Pathol. 2012, 6(2):178-83

Lauritano D., Arrica M., Lucchese A., Valente M., Pannone G., Lajolo C., Ninivaggi R., Petruzzi M. Oral lichen planus clinical characteristics in Italian patients: a retrospective analysis. Head & Face Medicine. 2016, 12:18

Müller S. Oral Manifestations of Dermatologic Disease: A Focus on Lichenoid Lesions. Head and Neck Pathol 2011; 5:36–40.

Mäkinen, Markus et al. Patologia. Helsinki: Kustannus Oy Duodecim, 2012. Print.

Petti S. Life style risk factors for oral cancer. Oral oncology. 2009, 45: 340-50

Radochová V., Koberová Ivančaková R., Heneberk O., Slezák R. The Characteristics of Patients with Oral Lichen Planus and Malignant Transformation-A Retrospective Study of 271 Patients. Int J Environ Res Public Health. 2021, 18(12):6525

Radochová V., Dřízhal I., Slezák R. A retrospective study of 171 patients with oral lichen planus in the East Bohemia – Czech Republic – single center experience. J Clin Exp Dent. 2014, 6(5):e556-61

Ranganathan K, Kavitha L. Oral epithelial dysplasia: Classifications and clinical relevance in risk assessment of oral potentially malignant disorders. J Oral Maxillofac Pathol. 2019 Jan-Apr;23(1):19-27. doi: 10.4103/jomfp.JOMFP_13_19. PMID: 31110412; PMCID: PMC6503768.

Regezi, James A. et al. Oral Pathology : Clinical Pathologic Correlations. Seventh edition. St. Louis, Missouri: Elsevier, 2017. Print.

Rimkevičius A., Aleksejūnienė J., Pūrienė A., Šeinin D., Rastenienė R. Oral lichen planus: a 4-year clinical follow-up study. Turk J Med Sci. 2017, 47(2):514-522

Shen ZY., Liu W., Zhu LK., Feng JQ., Tang GY., Zhou ZT. A retrospective clinicopathological study on oral lichen planus and malignant transformation: analysis of 518 cases. Med Oral Patol Oral Cir Bucal. 2012, 17(6):e943-7

Suusyöpä. Käypä hoito -suositus. Suomalaisen Lääkäriseuran Duodecimin ja Suomen Hammaslääkäriseura Apollonian asettama työryhmä. Helsinki: Suomalainen Lääkäriseura Duodecim, 2019 (viitattu 10.04.2024). Saatavilla internetissä: www.kaypahoito.fi

Tan Y, Wang Z, Xu M, Li B, Huang Z, Qin S, Nice EC, Tang J, Huang C. Oral squamous cell carcinomas: state of the field and emerging directions. Int J Oral Sci. 2023 Sep 22;15(1):44. doi: 10.1038/s41368-023-00249-w. PMID: 37736748; PMCID: PMC10517027.

Tsushima F., Sakurai J., Uesugi A., Oikawa Y., Ohsako T., Mochizuki Y., Hirai H., Kayamori K., Harada H. Malignant transformation of oral lichen planus: a retrospective study of 565 Japanese patients. BMC Oral Health. 2021, 21(1):298.

Wang YY., Tail YH., Wang WC., Chen CY., Kao YH., Chen YK., Chen CH. Malignant transformation in 5071 southern Taiwanese patients with potentially malignant oral mucosal disorders. BMC Oral Health. 2014, 14:99

Woo SB. Oral Epithelial Dysplasia and Premalignancy. Head Neck Pathol. 2019 Sep;13(3):423-439. doi: 10.1007/s12105-019-01020-6. Epub 2019 Mar 18. PMID: 30887394; PMCID: PMC6684678.

Zotti F., Nocini R., Capocasale G., Bertossi D., Fior A., Peretti M., Manfrin E., Albanese M. Oral Lichen Planus: risk factors of malignant transformation and follow up. Ten years retrospective study. J Clin Exp Dent. 2021, 13(7):e630-e636.

WHO Classification of Tumours Editorial Board. Head and neck tumours [Internet]. Lyon (France): International Agency for Research on Cancer; 2023. (WHO classification of tumours series, 5th ed.; vol. 9). Available from: https://tumourclassification.iarc.who.int/chapters/52.