



Korvavuoto ruokailun yhteydessä

läkäs CREST-oireyhtymää, keuhkofibroosia, tyypin 2 diabetesta, verenpainetautia ja refluksitautia sairastava nainen lähetettiin korva-, nenä- ja kurkkutautien päivystykseen huonon kuulon ja korvavuodon vuoksi. Vasemman korvan kuulo oli heikentynyt kolme päivää aiemmin äkillisesti, eikä korvassa ollut kuulokoje tuntunut enää auttavan kuulemista.

Potilaan yleistila oli hyvä. Vasemmassa korvassa todettiin otomikroskopiassa runsaasti kokkareista eritettä, josta otettiin bakteeri- ja sieniviljelynäytteet. Hoidoksi aloitettiin siprofloksasiinia ja fluokinolonia sisältävät korvati-

pat. Viljelynäytteissä todettiin runsaasti fluorkinoloneille herkkää *Pseudomonas aeruginosa* -bakteeria ja lisäksi sieni-itiöitä, jotka eivät kuitenkaan alkaneet kasvaa.

Tulehdus tuntui rauhoittuvan hyvin korvatiipoilla, mutta vasemmasta korvasta tuli siitä huolimatta edelleen päivittäin vuotoa ruokailujen yhteydessä. Parin kuukauden jälkeen potilas alkoi olla tuskastunut tilanteeseen ja toistuvasti lääkärikäynteihin.

Mitä nestettä korvakäytävästä valui? Vastaus on sivulla 955.



🔊 Korvavuoto ruokailun yhteydessä

Lääkäri pyysi potilasta availemaan suuta ja havaitsi tämän korvakäytävään katsoessaan, että korvakäytävän etuseinässä pullistui leukanivelen kapseli, johon kehittyneestä repeämästä valui nestettä syömisen ja pureskelun yhteydessä. Korvakäytävä tamponoitiin viikon ajaksi, mikä ei kuitenkaan vaikuttanut korvavuotoon.

Korvan tietokoneomografiassa (TT) varmistui, että kyseessä oli leukanivelen ja korvakäytävän välisen yhteyden, joka tunnetaan nimillä foramen Huschke ja foramen tympanicum, aiheuttama leukanivelen herniaatio (**KUVA**). Leukanivelessä ei todettu TT:ssä eikä suu- ja leukakirurgin arvioissa poikkeavaa tai esimerkiksi kulumamuutoksia. Oireettomasta avoimesta foramen Huschkesta on vastikään julkaistu kotimainen tapausselostus (1).

Todennäköisesti potilaan sairastama lievä korvakäytävätulehdus sai aikaan leukanivel-

kapselin puhkeamisen. Sairauskertomuksesta löytyi tarkemmassa tarkastelussa viidentoista vuoden takaa maininta vasemman korvakäytävän etuseinämän pehmeästä pullotuksesta. Potilaalle ei ollut aiemmin tehty pään ja kaulaan alueen leikkauksia.

Potilaalle suunniteltiin oireisen foramen Huschken sulkua korvakäytävän kautta niin, että leikkauksessa hyödynnetään ohimolihasen lihaskalvoa. ■

JOHANNES ROUTILA

LL, erikoislääkäri, tohtorikoulutettava

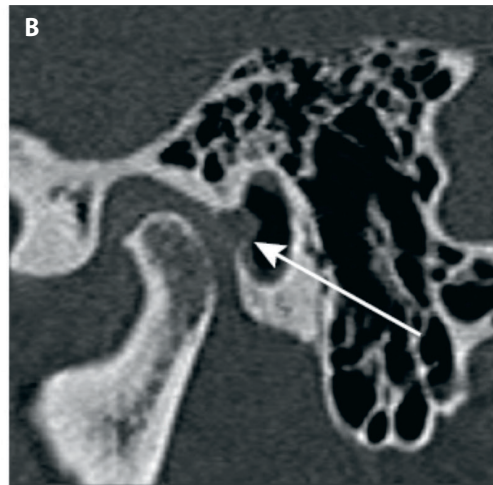
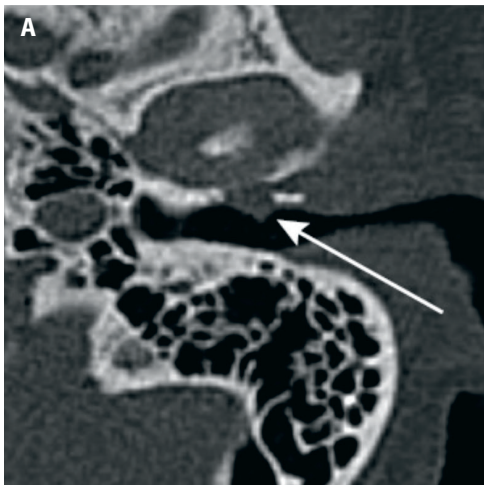
JAAKKO PULKKINEN

LT, erikoislääkäri, professori

Korva-, nenä- ja kurkkutaudit, TYKS ja Turun yliopisto

KIRJALLISUUTTA

1. Haapalinn, F. Korvakäytävän kyhmy – ei aina eksostoosi. *Duodecim* 2022;138:271–4.



KUVA. Potilaan tietokonekuvasuunnitelmassa todettiin leukanivelen ja korvakäytävän välinen avoin foramen Huschke, joka on harvinainen anatominen variantti, sekä leukanivelen nivelkapselin herniaatio sen läpi. **A.** Aksiaalisuuntainen leike. **B.** Koronaalisuuntainen leike.