

Milloin rappeutunut polvi vaatii kirurgiaa?

- Polven rappeutumiseen liittyvien vaivojen hoito on ensisijaisesti konservatiivista.
- Jos asianmukaisesta konservatiivisesta hoidosta huolimatta oireet jatkuvat voimakkaina, leikkaushoidon arvio on paikallaan.
- Rappeutuneen polven tähystystoimenpiteisiin on suhtauduttava kriittisesti, ellei kyseessä ole nivelkierukan repeämän aiheuttama mekaaninen ojennusvaje eli lukkopolvi.
- Tekonivelleikkaus tulee kyseeseen tehokkaan konservatiivisen hoidon jälkeen viimeisenä vaihtoehtona nivelrikon hoidossa.
- Polven alueen osteotomia on hoitovaihtoehto tarkasti valitulle potilasryhmälle.

Matias Hemmilä, Ari Itälä, Inari Laaksonen 25.9.2025 08.53



VERTAISARVIOITU
KOLLEGIALT GRANSKAD
PEER-REVIEWED
www.tsv.fi/tunnus



Kuuntele

Rappeutuneen eli degeneratiivisen polven hoito tähtää oireiden lievitykseen. Se voidaan jakaa konservatiiviseen ja kirurgiseen hoitoon. Rappeutumismuutoksia voi tulla nivelrustoihin, ruston alaiseen luuhun, nivelkierukoihin, nivelkalvoon tai moneen näistä. Sairaus voi vaikuttaa yhteen tai useampaan polvinivelen osaan (ulompi tai sisempi sääri-reisiluunivel tai polvilumpio-reisiluunivel).

Leikkaushoidon arvio tulee aiheelliseksi, jos oireet jatkuvat hankalina konservatiivisesta hoidosta huolimatta. Kirurgiset hoitovaihtoehdot voidaan jakaa kolmeen osaan: tähystyksessä tehtävät toimenpiteet, osteotomiat (luun katkaisuleikkaukset) sekä tekonivelleikkaukset.

Rappeutuneen nivelen tavallisimpia oireita ovat kipu, jäykkyys, turvotus ja liikelaajuuden rajoittuminen, jotka tyypillisesti provosoituvat fyysisessä rasituksessa tai sen jälkeen. Oireiden aaltoilu on yleistä.

Aikaisemmin usein ajateltiin, että äkillisesti alkanut polven ulko- tai sisäsivun kipu, johon liittyy mekaanisia oireita, kuten lukkiutumista, napsahtelua ja alta pettämistä, viittaa oireiseen nivelkierukan repeämään. Nykykäsityksen mukaan polven atraumaattisen tai normaalissa rasituksessa tapahtuvan kipeytymisen yhteydessä diagnosoitu nivelkierukan repeämä on ennemminkin seurausta nivelen rappeutumisesta eikä kivun merkittävin syy.

Rappeutumisen edetessä nivelkierukat rispaantuvat, työntyvät nivelraon ulkopuolelle ja rustoon alkaa tulla vaurioita ja lopulta laajempaa kulumaa eli nivelrikkoa.

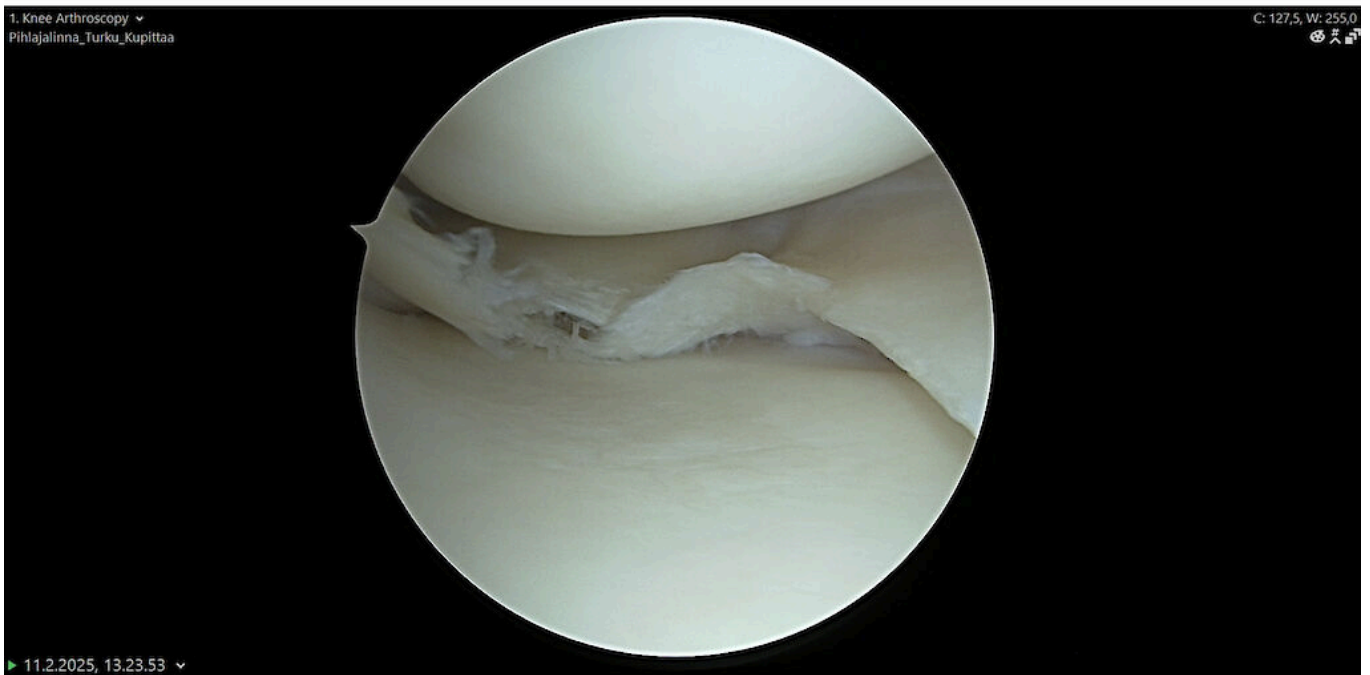
Onko tähystystoimenpiteistä apua?

Degeneratiivisen polven tyypillisin tähystystoimenpide on revenneen nivelkierukan osapoisto. Niitä tehtiin Suomessa vuosina 2006–2007 hieman alle 20 000. Tutkimusnäytön karttuessa toimenpiteiden määrä on kuitenkin kääntynyt jyrkkään laskuun, ja vuosina 2020–2021 niitä tehtiin Suomessa enää 3 350 (1).

Useimmiten repeämä on polven sisemmässä nivelkierukassa, ja yli kolmasosalla potilaista esiintyy useita repeämiä (2) (kuva 1). Sisemmän nivelkierukan repeämä on kuitenkin yleinen löydös magneettikuvassa myös oireettomissa polvissa, ja nivelkierukan rappeutumisvaurioita esiintyy 30 %:lla oireettomista aikuisista (2).

KUVA 1.

Sisemmän nivelkierukan monimuotoinen degeneratiivinen repeämä



Polven tähystyksessä otettu kuva.

Satunnaistetuissa tutkimuksissa tai kirjallisuuskatsauksissa degeneratiivisen kierukkarepeämän osapoistolla ei ole osoitettu saavutettavan parempaa toiminnallista lopputulosta, tai sillä saavutetaan korkeintaan lievää ja lyhytaikaista apua lumetoimenpiteeseen tai konservatiiviseen hoitoon verrattuna (2,3,4,5,6).

Euroopan polviyhdistyksen (European Society of Sports Traumatology, Knee Surgery and Arthroscopy, ESSKA) nivelkierukan degeneratiivisen repeämän hoitokonsensuksessa konservatiivinen hoito on ensisijainen vaihtoehto. Tähystyksessä tehtävää nivelkierukan osapoistoa tulisi harkita vain, mikäli asianmukainen ja vähintään kolmen kuukauden kestoinen konservatiivinen hoito ei ole tuottanut tyydyttävää tulosta (7).

Poikkeuksena on edelleen lukkopolvi, eli polven mekaanisen ojennusvajeen aiheuttama nivelkierukan kassinkahvarepeämä, joka suositellaan joko kiinnittämään, jos mahdollista, tai poistamaan kiireellisellä aikataululla (8,9). Polvinivelen puhdistustoimenpiteitä (debridement) sen sijaan ei voi pitää enää perusteltuina nivelrikkaisen polven hoidossa (10,11,12).

Osteotomia tekonivelleikkauksen vaihtoehtona

Osteotomia on kirurginen toimenpide, jossa luun asentoa muutetaan katkaisemalla ja kääntämällä. Polven alueen osteotomiassa pyritään muuttamaan alaraajan kuormitusakselia niin, että niveleen kohdistuva mekaaninen kuormitus siirtyy nivelrikon vaurioittamasta aitiosta terveelle nivelpinnalle (13).

Tarkasti valikoiduilla ja liikunnallisesti aktiivisilla potilailla sääriluun yläosan osteotomia voi olla hoitovaihtoehto oireisen varus-virheasennon (länkisääri) korjaamiseksi silloin, kun polven sisemmässä aitiassa on radiologisesti todettavissa vain lievä tai korkeintaan keskivaikea nivelrikko (14,15).

Tuoreessa satunnaistetussa kontrolloidussa tutkimuksessa osteotomialla saavutettiin konservatiivista hoitoa (valgisoiva polvituki eli unloader-ortoosi) merkittävästi parempi lopputulos (16). Tulosten ennustettavuuden kannalta on oleellista, että nivelrikko rajoittuu sisempään nivelaitioon eikä ole edennyt liian pitkälle (17). Korkea ikä, naissulkupuoli, ylipaino ja tupakointi ovat merkittäviä leikkauksen jälkeisten ongelmien riskitekijöitä (18,19).

Riski ajautua tekonivelleikkaukseen 10 vuoden sisällä sääriluun yläosan osteotomiasta on pitkäaikaisennustetta selvittäneissä tutkimuksissa ollut 15–35 % (17,18,20,21).

Osteotomialla ei ole vaikutusta myöhemmin tehtävään polven tekonivelleikkauksen toiminnalliseen lopputulokseen (22). Valgus- virheasentoa (pihtipolvi) voidaan toisinaan hoitaa reisiluun osteotomialla, mutta sääriluun yläosan osteotomiaan verrattuna tilanne on huomattavasti harvinaisempi ja tulokset huonommin ennakoitavissa.

Koska lähetän potilaan tekonivelleikkausarvioon?

Ensisijainen hoito polven nivelrikkoon on aina konservatiivinen nivelrikon asteesta riippumatta. Siihen kuuluu kivunhoito lääkkeillä ja lääkkeettömillä menetelmillä, potilaan ymmärryksen lisääminen, tarvittaessa laihduttaminen sekä fysioterapia ja omatoiminen kuntoutus.

Oireiden aaltoilu on tyypillistä nivelrikolle, ja oireiden rauhoittumista konservatiivisen hoidon avulla tulee odottaa 3–6 kuukautta. Jos riittävää vastetta ei saada ja nivelrikko on voimakasoireinen ja -asteinen, lähete leikkaushoidon arvioon on ajankohtainen.

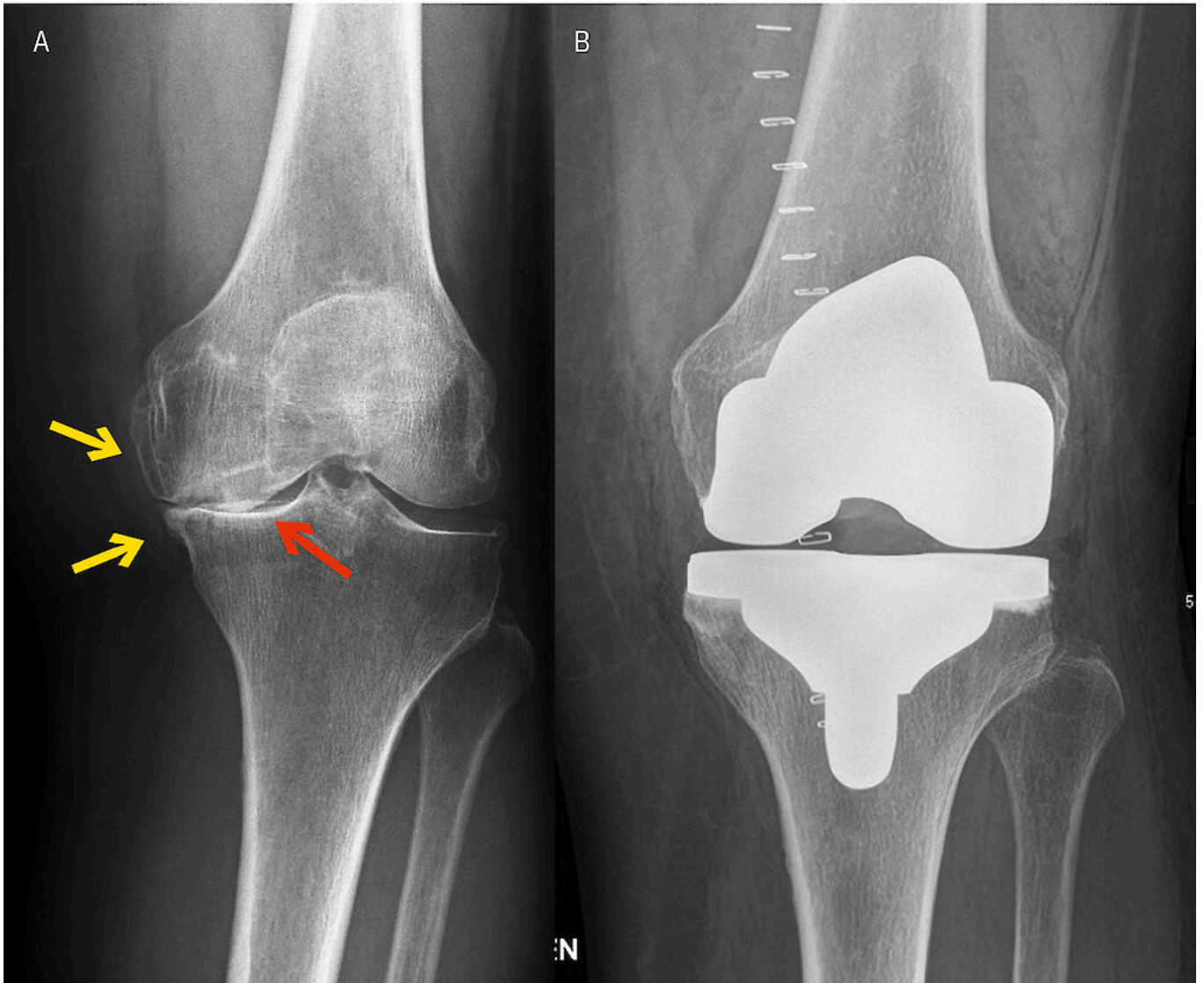
Polven tekonivelleikkaus on vakiinnuttanut paikkansa viimeisenä vaihtoehtona voimakkaan nivelrikon hoidossa toimintakyvyn ja elämänlaadun parantajana (23,24,25). Leikkauksella voidaan saavuttaa pitkäaikainen apu. Tutkimusten mukaan polven kokotekonivelen 15 vuoden pysyvyys on 96 % ja 20 vuoden hieman alle 95 % (26).

Vuonna 2023 Suomessa tehtiin 14 716 polven tekonivelleikkausta, ja määrä on ollut tasaisessa kasvussa suurten ikäluokkien vanhetessa.

Leikkauksen ensisijainen aihe on vaikea ja voimakasoireinen polven nivelrikko, joka on todettu kuvantamistutkimuksissa ja heikentää merkittävästi potilaan toimintakykyä sekä elämänlaatua (kuva 2) (25). Eri maissa on julkaistu erilaisia leikkauksen kriteeristöjä, mutta optimaalista ajankohtaa ei ole pystytty määrittelemään yksiselitteisesti. Siihen vaikuttavat monet tekijät, kuten potilaan toimintakyky ja sen vaatimukset (27,28,29,30).

KUVA 2.

Vasen polvi ennen tekonivelleikkausta (A) ja sen jälkeen (B)



Leikkausta edeltävässä röntgenkuvassa todetaan mediaalisesti painottuva voimakasasteinen nivelrikko, jossa nivelrako on kaventunut olemattomiin (punainen nuoli) ja ympärillä on selvät mediaaliset luupiikit sekä sääri- että reisiluussa (keltaiset nuolet).

Yleisesti voidaan ajatella leikkauksen olevan tarpeen, jos kipu rajoittaa päivittäistä elämää, herättää yöllä, heikentää elämänlaatua eikä ole lievittynyt hyvin toteutetulla konservatiivisella hoidolla (24,31). Hankalien oireiden tulisi olla jatkuneet vähintään 3–6 kuukautta (32).

Lähtävien lääkärien tueksi on hiljattain julkaistu Käypä hoito -suositukseen perustuva ja yhdessä Duodecimin kanssa laadittu rakenteinen lähete, joka ohjaa nivelrikon hoidossa ja hoitopäätösten teossa (forms-test.ebmedscloud.org/fi-FI/questionnaire/tekonivelleikkauksen-arvio).

Konservatiivista hoitoa ja polven tekonivelleikkausta vertailevia tutkimuksia on vähän. The New England Journal of Medicinessa 2015 julkaistussa satunnaistetussa tutkimuksessa verrattiin polven tekonivelleikkausta yhdistettynä 12 viikon intensiiviseen kuntoutukseen ja pelkkää intensiivistä kuntoutusta. Leikkauksella hoidetussa ryhmässä saavutettiin selvästi parempia tuloksia kipuun ja toimintakykyyn liittyen, mutta vastaavasti vakavia komplikaatioita oli selvästi enemmän. Kuntoutusryhmästä vain 26 % hakeutui tekonivelleikkaukseen yhden vuoden seurannassa ja kaksi kolmesta viivästytti leikkausta ainakin 2 vuotta (33,34).

Huomattavalla osalla potilaista leikkausta voidaan siis viivästyttää intensiivisen kuntouttavan hoidon avulla, ja osa voi mahdollisesti välttää leikkaushoidon kokonaan.

Mitä tulee huomioida tekonivelleikkausta suunniteltaessa?

Polven tekonivelleikkauksen hyvistä pitkäaikaistuloksista huolimatta jopa 20 %:lle potilaista jää haitallista kipua leikkauksen jälkeen (35). Nuoremmilla potilailla jäännösoireet ovat tätäkin yleisempiä, ja alle 60-vuotiaista jopa kolmanneksella esiintyy jäännöskipua ja subjektiivista toiminnallista vajausta, kuten jäykkyyttä, lonksumista ja rahinaa leikkauksen jälkeen (36).

Jos tekonivelleikkauksella on hoidettu lievää nivelrikkoa, tyytymättömyys tulokseen on todennäköisempää (37). Vaikea toimenpidettä edeltävä polvikipu yhdistettynä vähäiseen toiminnanvajaukseen on myös tyytymättömyyden riskitekijä (38).

Mahdollisia muita syitä jäännösoireisiin ovat potilaan epärealistiset odotukset, leikkaustekniset ongelmat, kivut muista lähteistä sekä heikot kivun käsittelytaidot (39). Suurimman hyödyn saavat ne, joilla leikkauksen aihe on selkeä (37).

Nivelrikon radiologinen voimakkuus ei ole aina yhteydessä oireisiin. Noin joka kolmas radiologisesti todettu polven nivelrikko on oireeton. Toisaalta oireiden ja kliinisen tutkimuksen perusteella polvinivelrikolta näyttävistä tiloista joka kolmannessa ei ole havaittavissa tyypillisiä radiologisia muutoksia.

Tekonivelleikkaus voidaan katsoa perustelluksi vain, jos radiologisissa tutkimuksissa (röntgen- tai magneettikuvissa) on nähtävissä voimakasasteinen nivelrikko ja potilaan kliiniset oireet sopivat nivelrikon aiheuttamiksi (31,32).

Leikkauksen ehdottomina vasta-aiheina pidetään bakteeritulehduksia, huonossa hoitotasapainossa olevia yleissairauksia ja suonensisäisten huumausaineiden käyttöä (32,40). Suhteellinen vasta-aihe on puutteellinen yhteistyökyky (päihdeongelma tai pitkälle edennyt neurologinen sairaus), joka suurentaa komplikaatioiden riskiä. Näiden potilaiden leikkaushoitoon tulee suhtautua pidättäytyvästi.

Polven tekonivelleikkauksia tehdään aiempaa nuoremmille mutta myös vanhemmille ja sairaammille potilaille. Samanaikaisesti periproteettisten bakteeri-infektioiden määrä on kasvussa (41). Merkittävimmät infektioiden riskitekijät ovat ylipaino ja tyypin 2 diabetes, etenkin yhdessä (42).

Ylipainoiset potilaat saavuttavat yhtä hyvän oireiden lievityksen leikkauksen jälkeen kuin normaalipainoiset, jos he välttyvät komplikaatioilta (43). Tekonivelleikkauksen jälkeiset haittatapahtumat aiheuttavat kuitenkin vuosittain merkittävää sairastavuutta, kuolleisuutta ja kustannuksia (41). Täten leikkauksesta saatavan hyödyn tulee olla riskejä suurempi.

Potilaan kanssa tulee käydä realistinen keskustelu. Jaettu päätöksenteko on suositeltava lähestymistapa, jos komplikaatioriskit ovat tavallista suuremmat (24). Lähettävän lääkärin on jo tärkeää arvioida potilaan terveydentilaa ja riskejä yhdessä potilaan kanssa.

Tekonivelleikkauksen riskien minimoimiseksi on tärkeää optimoida perussairauksien, etenkin tyypin 2 diabeteksen ja lihavuuden, hoito hyvissä ajoin ennen potilaan lähettämistä leikkausarvioon. Tekonivelinfektion riski säilyy läpi elämän, joten perussairauksien hoidosta huolehtiminen on tärkeää (41).

Lopuksi

Rappeumiseen liittyvien vaivojen hoidossa on kehitettävää suurten ikäluokkien vanhetessa. Koska etenkin julkisen sairaanhoidon saavutettavuudessa on haasteita, niin oikea-aikaisen hoidon merkitys korostuu.

Degeneratiivisten polvivaivojen hoito on ensisijaisesti konservatiivista ja kuntouttavaa rappeutumisen asteesta riippumatta, ja hyvin toteutettuna se on tutkitusti tehokasta! Jos oireet ovat hankalia huolellisesta 3–6 kuukauden kuntouttavasta hoidosta huolimatta, niin leikkaushoidon arvio on perusteltu.

Kirjoittajat

Matias Hemmilä
LT, ortopedian ja traumatologian erikoislääkäri
vastuualuejohtaja Tyks Orto
Pihlajalinna Turku Kupittaa

Ari Itälä
dosentti, ortopedian ja traumatologian erikoislääkäri
Pihlajalinna Turku Kupittaa

Inari Laaksonen
dosentti, ortopedian ja traumatologian erikoislääkäri
Tyks Orto ja Pihlajalinna Turku Kupittaa

Sidonnaisuudet

Matias Hemmilä: Apurahat (Tyks Orto), matkakorvaus (Stryker, Zimmer Biomet, Johnson & Johnson), työsuhde (Mehiläinen), korvaus koulutusaineiston tuottamisesta (Duodecim).

Ari Itälä: Korvaus koulutusaineiston tuottamisesta (Duodecim), matka-, majoitus- tai kokouskulut (Arthrex, Smith & Nephew).

Inari Laaksonen: Apurahat (VTR), matka-, majoitus- tai kokouskulut (Stryker, Arthrex), asiantuntijalausunto (Korkein oikeus).

Kirjallisuutta

- 1 Ponkilainen V, Laurema A, Mattila VM, Karjalainen T. Regional variation in low-value musculoskeletal surgery: a nationwide study from the Finnish Care Register. *Acta Orthop* 2024;20;95:553–61.
- 2 Englund M, Guermazi A, Gale D ym. Incidental meniscal findings on knee MRI in middle-aged and elderly persons. *N Engl J Med* 2008;11;359:1108–15.
- 3 Sihvonen R, Paavola M, Malmivaara A ym. Arthroscopic partial meniscectomy for a degenerative meniscus tear: a 5 year follow-up of the placebo-surgery controlled FIDELITY (Finnish Degenerative Meniscus Lesion Study) trial. *Br J Sports Med* 2020;54:1332–9.
- 4 Khan M, Evaniew N, Bedi A, Ayeni OR, Bhandari M. Arthroscopic surgery for degenerative tears of the meniscus: a systematic review and meta-analysis. *Can Med Assoc J* 2014;186:1057–64.
- 5 van de Graaf VA, Wolterbeek N, Mutsaerts ELAR ym. Arthroscopic partial meniscectomy or conservative treatment for nonobstructive meniscal tears: A systematic review and meta-analysis of randomized controlled trials. *Arthroscopy* 2016;32:1855–65.e4.
- 6 O'Connor D, Johnston R V, Brignardello-Petersen R ym. Arthroscopic surgery for degenerative knee disease (osteoarthritis including degenerative meniscal tears). *Cochrane Database Syst Rev* 2022;3:CD014328.
- 7 Beaufils P, Becker R, Kopf S ym. Surgical management of degenerative meniscus lesions: the 2016 ESSKA meniscus consensus. *Knee Surg Sports Traumatol Arthrosc* 2017;25:335–46.
- 8 Whittaker JL, Kalsoum R, Bilzon J ym. Toward designing human intervention studies to prevent osteoarthritis after knee injury: A report from an interdisciplinary OARSI 2023 workshop. *Osteoarthr Cartil Open* 2024;6:100449.
- 9 Wijn SRW, Hannink G, Østerås H ym. Arthroscopic partial meniscectomy vs non-surgical or sham treatment in patients with MRI-confirmed degenerative meniscus tears: a systematic review and meta-analysis with individual participant data from 605 randomised patients. *Osteoarthritis Cartilage* 2023;31:557–66.
- 10 Kirkley A, Birmingham TB, Litchfield RB ym. A randomized trial of arthroscopic surgery for osteoarthritis of the knee. *N Engl J Med* 2008;359:1097–107.

- 11 Thorlund JB, Juhl CB, Roos EM, Lohmander LS. Arthroscopic surgery for degenerative knee: systematic review and meta-analysis of benefits and harms. *BMJ* 2015;350:h2747.
- 12 Zhang Z, Hu Z, Zhao D, Huang H, Liang Y, Mao B. Arthroscopic surgery is not superior to conservative treatment in knee osteoarthritis: a systematic review and meta-analysis of randomized controlled trials. *BMC Musculoskelet Disord* 2024;25:712.
- 13 Palmer J, Getgood A, Lobenhoffer P, Nakamura R, Monk P. Medial opening wedge high tibial osteotomy for the treatment of medial unicompartmental knee osteoarthritis: A state-of-the-art review. *J ISAKOS* 2024;9:39–52.
- 14 Jacquet C, Gulagaci F, Schmidt A ym. Opening wedge high tibial osteotomy allows better outcomes than unicompartmental knee arthroplasty in patients expecting to return to impact sports. *Knee Surg Sports Traumatol Arthrosc* 2020;28:3849–57.
- 15 Murray R, Winkler PW, Shaikh HS, Musahl V. High tibial osteotomy for varus deformity of the knee. *J Am Acad Orthop Surg Glob Res Rev* 2021;5:e21.00141.
- 16 Stam M, Verschueren J, Van Outeren MV ym. Unloader brace or high tibial osteotomy in the treatment of the young patient with medial knee osteoarthritis: a randomized controlled trial. *Acta Orthop* 2025;20;96:102–9.
- 17 Primeau CA, Birmingham TB, Leitch KM ym. Total knee replacement after high tibial osteotomy: time-to-event analysis and predictors. *Can Med Assoc J* 2021;193:E158–66.
- 18 Keenan OJF, Clement ND, Nutton R, Keating JF. Older age and female gender are independent predictors of early conversion to total knee arthroplasty after high tibial osteotomy. *Knee* 2019;26:207–12.
- 19 Khoshbin A, Sheth U, Ogilvie-Harris D ym. The effect of patient, provider and surgical factors on survivorship of high tibial osteotomy to total knee arthroplasty: a population-based study. *Knee Surg Sports Traumatol Arthrosc* 2017;25:887–94.
- 20 Jin C, Song EK, Santoso A, Ingale PS, Choi IS, Seon JK. Survival and risk factor analysis of medial open wedge high tibial osteotomy for unicompartment knee osteoarthritis. *Arthroscopy* 2020;36:535–43.
- 21 Niinimäki TT, Eskelinen A, Mann BS, Junnila M, Ohtonen P, Leppilahti J. Survivorship of high tibial osteotomy in the treatment of osteoarthritis of the knee. *J Bone Joint Surg Br* 2012;94:1517–21.
- 22 Sun X, Wang J, Su Z. A meta-analysis of total knee arthroplasty following high tibial osteotomy versus primary total knee arthroplasty. *Arch Orthop Trauma Surg* 2020;140:527–35.
- 23 Murray DW, MacLennan GS, Breeman S ym. A randomised controlled trial of the clinical effectiveness and cost-effectiveness of different knee prostheses: the Knee Arthroplasty Trial (KAT). *Health Technol Assess* 2014;18:1–235, vii–viii.
- 24 Price AJ, Alvand A, Troelsen A ym. Knee replacement. *Lancet* 2018;392:1672–82.
- 25 Gademan MGJ, Hofstede SN, Vliet Vlieland TPM, Nelissen RGHH, Marang-van de Mheen PJ. Indication criteria for total hip or knee arthroplasty in osteoarthritis: a state-of-the-science overview. *BMC Musculoskelet Disord* 2016;17:463.
- 26 Evans JT, Walker RW, Evans JP, Blom AW, Sayers A, Whitehouse MR. How long does a knee replacement last? A systematic review and meta-analysis of case series and national registry reports with more than 15 years of follow-up. *Lancet* 2019;393:655–63.
- 27 Conner-Spady BL, Arnett G, McGurran JJ, Noseworthy TW, Steering Committee of the Western Canada Waiting List Project. Prioritization of patients on scheduled waiting lists: validation of a scoring system for hip and knee arthroplasty. *Can J Surg* 2004;47:39–46.
- 28 Löfvendahl S, Bizjajeva S, Ranstam J, Lidgren L. Indications for hip and knee replacement in Sweden. *J Eval Clin Pract* 2011;17:251–60.
- 29 McLeod D, Morgan S, McKinlay E ym. Clinicians' reported use of clinical priority assessment criteria and their attitudes to prioritization for elective surgery: a cross-sectional survey. *ANZ J Surg* 2004;74:1003–9.
- 30 Troelsen A, Schrøder H, Husted H. Opinions among Danish knee surgeons about indications to perform total knee replacement showed considerable variation. *Dan Med J* 2012;59:A4490.

- 31 Huynh C, Puyraimond-Zemmour D, Maillefert JF ym. Factors associated with the orthopaedic surgeon's decision to recommend total joint replacement in hip and knee osteoarthritis: an international cross-sectional study of 1905 patients. *Osteoarthritis Cartilage* 2018;26:1311–8.
- 32 Schmitt J, Lange T, Günther KP ym. Indication criteria for total knee arthroplasty in patients with osteoarthritis – a multi-perspective consensus study. *Z Orthop Unfall* 2017;155:539–48.
- 33 Skou ST, Roos EM, Laursen MB ym. Total knee replacement and non-surgical treatment of knee osteoarthritis: 2-year outcome from two parallel randomized controlled trials. *Osteoarthritis Cartilage* 2018;26:1170–80.
- 34 Skou ST, Roos EM, Laursen MB ym. A randomized, controlled trial of total knee replacement. *N Engl J Med* 2015;373:1597–606.
- 35 Beswick AD, Wylde V, Gooberman-Hill R, Blom A, Dieppe P. What proportion of patients report long-term pain after total hip or knee replacement for osteoarthritis? A systematic review of prospective studies in unselected patients. *BMJ Open* 2012;2:e000435.
- 36 Parvizi J, Nunley RM, Berend KR ym. High level of residual symptoms in young patients after total knee arthroplasty. *Clin Orthop Relat Res* 2014;472:133–7.
- 37 Leppänen S, Niemeläinen M, Huhtala H, Eskelinen A. Mild knee osteoarthritis predicts dissatisfaction after total knee arthroplasty: A prospective study of 186 patients aged 65 years or less with 2-year follow-up. *BMC Musculoskelet Disord* 2021;22:657.
- 38 Husain A, Lee GC. Establishing realistic patient expectations following total knee arthroplasty. *J Am Acad Orthop Surg* 2015;23:707–13.
- 39 Toms AD, Mandalia V, Haigh R, Hopwood B. The management of patients with painful total knee replacement. *J Bone Joint Surg Br* 2009;91:143–50.
- 40 Bauer DE, Hingsammer A, Ernstbrunner L, ja ym. Total knee arthroplasty in patients with a history of illicit intravenous drug abuse. *Int Orthop.* 2018;42:101–7.
- 41 Kurtz SM, Lau EC, Son MS, Chang ET, Zimmerli W, Parvizi J. Are we winning or losing the battle with periprosthetic joint infection: Trends in periprosthetic joint infection and mortality risk for the medicare population. *J Arthroplasty* 2018;33:3238–45.
- 42 Jämsen E, Peltola M, Eskelinen A, Lehto MUK. Comorbid diseases as predictors of survival of primary total hip and knee replacements: a nationwide register-based study of 96 754 operations on patients with primary osteoarthritis. *Ann Rheum Dis* 2013;72:1975–82.
- 43 Kerkhoffs GMMJ, Servien E, Dunn W, Dahm D, Bramer JAM, Haverkamp D. The influence of obesity on the complication rate and outcome of total knee arthroplasty. *J Bone Joint Surg* 2012;94:1839–44.