

Ekstravaskulaarisen  
rytmihäiriötahdistimen käyttö  
kammiooperäisten rytmihäiriöiden hoidossa

TURUN YLIOPISTO  
Tietotekniikan laitos  
TkK-tutkielma  
Lääketieteellinen tekniikka ja terveysteknologia  
Maaliskuu 2026  
Ella Granholm

TURUN YLIOPISTO

Tietotekniikan laitos

ELLA GRANHOLM: Ekstravaskulaarisen rytmihäiriötahdistimen käyttö kammiooperäisten rytmihäiriöiden hoidossa

TkK-tutkielma, 27 s.

Lääketieteellinen tekniikka ja terveysteknologia

Maaliskuu 2026

---

Kammiotakykardia ja kammiovärinä ovat hengenvaarallisia sydämen kammiosta peräisin olevia rytmihäiriöitä, jotka tarvitsevat välittömästi hoitoa. Kammioperäisten rytmihäiriöiden pitkäaikaishoidossa ja uusiutumisen estossa käytetään implantoitavaa kardioverter-defibrillaattoria (ICD). ICD on rytmihäiriötahdistin, joka hoitaa kammion rytmihäiriötä defibrillaatiolla tai tahdistuksella rytmihäiriön tyypistä riippuen. Vanhin ICD, eli suonensisäinen ICD, toimii johdolla, joka viedään laskimoiden kautta sydämeen. Vaikka tämä laite on tehokas, siihen liittyy myös merkittäviä komplikaatioriskejä, kuten infektioita ja verisuonivaurioita. Uudemmassa ihonalaisessa ICD:ssä komplikaatioiden riski ei ole yhtä suuri, mutta laite soveltuu ainoastaan kammiovärinän hoitoon. Tämä tutkielma on toteutettu kirjallisuuskatsauksena ja siinä tarkastellaan ekstravaskulaarista ICD:tä vaihtoehtona perinteisille ICD-laitteille. Ekstravaskulaarisessa ICD:ssä johto asennetaan rintalastan alle, mutta sydänpussin ulkopuolelle. Tutkielman tavoitteena on selvittää laitteen käyttömahdollisuudet sekä tämänhetkinen tutkimusnäyttö sen tehokkuudesta ja turvallisuudesta kammioperäisten rytmihäiriöiden hoidossa. Kirjallisuuskatsauksen perusteella voidaan todeta, että ekstravaskulaarinen ICD on toimiva hoitovaihtoehto potilaille, jotka eivät voi käyttää perinteisiä ICD-laitteita infektioriskin tai ihonalaisen ICD:n tahdistuksen puutteen takia. Tämänhetkisen tutkimustulosten perusteella ei kuitenkaan voida tehdä kattavia johtopäätöksiä laitteen pitkäaikaisesta tehokkuudesta ja turvallisuudesta, ja lisätutkimuksia tarvitaan vielä ennen laajempaa kliinistä käyttöä.

Asiasanat: ICD, Ekstravaskulaarinen implantoitava kardioverter-defibrillaattori, EV-ICD, kammioperäiset rytmihäiriöt, rytmihäiriötahdistin

# Sisällys

<b>1</b>	<b>Johdanto</b>	<b>1</b>
<b>2</b>	<b>Sydämen toiminta ja kammioperäiset rytmihäiriöt</b>	<b>4</b>
2.1	Sydämen sähköinen toiminta . . . . .	5
2.2	Kammiotakykardia . . . . .	6
2.3	Kammiovärinä . . . . .	7
<b>3</b>	<b>Implantoitava kardioverter-defibrillaattori (ICD)</b>	<b>9</b>
3.1	ICD:n toimintaperiaate . . . . .	10
3.2	Suonensisäinen ICD . . . . .	11
3.3	Ihonalainen ICD . . . . .	13
<b>4</b>	<b>Ekstravaskulaarinen ICD</b>	<b>16</b>
4.1	Toimintaperiaate . . . . .	16
4.2	Tutkimusnäyttö . . . . .	18
<b>5</b>	<b>Pohdinta</b>	<b>21</b>
<b>6</b>	<b>Yhteenveto</b>	<b>26</b>
	<b>Lähdeluettelo</b>	<b>28</b>

# Kuvat

1.1	Tutkimusaineiston haku- ja valintaprosessi . . . . .	3
2.1	Sydämen lyönti EKG:ssä: P-aalto, QRS-kompleksi ja T-aalto, muokattu lähteestä [10], lisensoitu CC BY 4.0 -lisenssillä. . . . .	5
2.2	Sydämen johtoratajärjestelmä, lähteestä [7] . . . . .	6
3.1	Rytmihäiriötahdistintyypit ja niiden sijoittuminen: <b>(A)</b> suonensisäinen ICD (TV-ICD), <b>(B)</b> vajaatoiminnassa käytettävä tahdistin (CRT-D), <b>(C)</b> ihonalainen ICD (S-ICD), <b>(D)</b> ekstravaskulaarinen ICD (EV-ICD), lähteestä [6] . . . . .	10
4.1	EV-ICD johto: <b>(1)</b> Coil1-elektordi. <b>(2)</b> Coil2-elektrodi. <b>(3)</b> Ring1-elektrodi. <b>(4)</b> Ring2-elektrodi, lähteestä [21], lisensoitu CC BY 4.0 -lisenssillä. . . . .	17

# Taulukot

5.1	ICD-laitteiden erot, taulukon tiedot lähteistä [26], [27], [23], [21], [32], [42], [22] . . . . .	23
-----	--	----

# 1 Johdanto

Euroopassa ja Pohjois-Amerikassa noin 50–100 henkilöä 100 000:sta menehtyy vuosittain sydänperäiseen äkkikuolemaan (engl. sudden cardiac death). [1] Suurin syy sydänperäiseen äkkikuolemaan teollistuneissa maissa ovat kammiotakykardia ja kammiovärinä. [2] Kammiotakykardia tarkoittaa yli 100 sykkeen säännöllistä rytmiä, joka on peräisin kammiosta. Kammiovärinässä sydän taas lyö epäsäännöllisesti ja tehottomasti, jolloin veri ei pääse kiertämään elimistössä. [3]

Kammiovärinän ja -takykardian hoitoon voidaan käyttää rytmihäiriötahdistinta eli implantoitavaa kardioverter-defibrillaattoria (ICD, engl. implantable cardioverter defibrillator). ICD pystyy automaattisesti tunnistamaan ja hoitamaan henkeä uhkaavia kammioperäisiä rytmihäiriöitä. ICD-laite koostuu rintakehän ihon alle implantoitavasta laitteesta sekä yhdestä tai useammasta johtimesta. Laitteen ja johtimen sijainti riippuvat suuresti laitetyypistä. Tunnistaessaan kammiotakykardian tai -värinän ICD-laite voi antaa matalaenergisestä tahdistuksen, synkronoidun rytminsiirron eli kardioversion tai suurienergisestä defibrillaation pysäyttääkseen rytmihäiriön. [4]

Tässä tutkielmassa käsitellään kolmea yleisintä ICD-laitetta. Näistä on myös olemassa useita eri variaatioita, kuten yksikammioinen ja kaksikammioinen ICD, mutta tässä tutkielmassa keskitytään ainoastaan kolmeen päätyyppiin. Ensimmäinen näistä on suonensisäinen ICD eli TV-ICD (engl. transvenous ICD), joka kehitettiin 1980-luvulla [4]. Tämä on tavallisin ICD-laite ja siinä iskujohto asennetaan suo-

nensisäisesti kammioon. TV-ICD:hen liittyy merkittävä infektioriski, mutta laite on todella tarkka ja hyvin tutkittu. Infektioriskin pienentämiseksi kehitettiin ihonalainen ICD eli S-ICD (engl. subcutaneous ICD), jonka Yhdysvaltain elintarvike- ja lääkevirasto (FDA) hyväksyi vuonna 2012. S-ICD:ssä iskujohto asennetaan rintaan, ihon alle. Tähän laitteeseen liittyy vähemmän infektioriskejä, mutta sen mukana tuli uusia rajoitteita. Se vaatii muun muassa enemmän energiaa defibrillointiin, eikä sitä voida käyttää tahdistukseen. [5] Uusin hoitomuoto on ekstrasvaskulaarinen ICD eli EV-ICD (engl. extravascular ICD), jossa johto asennetaan sydämen ulkopuolelle, mutta rintalastan alle. Siinä infektioriski vähenee ja sitä pystytään myös käyttämään tahdistukseen. Tämän laitteen käyttökohteet eivät kuitenkaan ole vielä täysin vakiintuneet ja tutkimustuloksia on suhteellisen vähän. [6]

Tutkielmassa käsitellään, miten EV-ICD:llä pyritään ratkaisemaan edellisten laitteiden ongelmia ja vertaillaan sen hyötyjä ja rajoitteita suhteessa perinteisiin ICD-laitteisiin.

### **Tämän työn tutkimuskysymykset ovat:**

**TK1:** Mitä ongelmia EV-ICD pyrkii ratkaisemaan verrattuna suonensisäiseen ja ihonalaiseen ICD:hen?

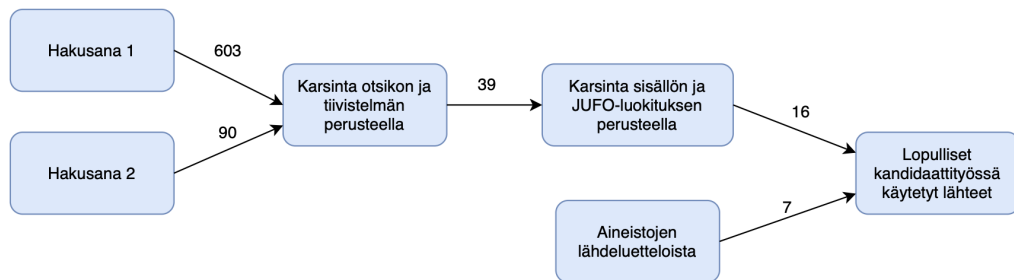
**TK2:** Mitä riskejä ja rajoitteita EV-ICD:hen liittyy nykyisten tutkimustulosten perusteella?

**TK3:** Voisiko EV-ICD korvata perinteiset ICD-laitteet?

Tämä työ on suoritettu kirjallisuuskatsauksena ja tutkielman lähteet on haettu tietokannasta PubMed. Tiedonhaku suoritettiin englanniksi ja siinä käytettiin kahta hakulausetta. Ensimmäinen hakulause on: "subcutaneous ICD" OR "S-ICD" OR "subcutaneous implantable cardioverter-defibrillator" OR "transvenous ICD" OR "TV-ICD" OR "transvenous implantable cardioverter-defibrillator". Hakulause

tuotti 603 tulosta, kun haku rajattiin vuosiin 2020-2025. Tuloksia jäi 24, kun tehtiin rajausta otsikon ja tiivistelmän perusteella. Toinen hakulause on: "extravascular ICD" OR "EV-ICD" OR "extravascular cardioverter defibrillator". Tässä haussa ei tehty rajausta julkaisuvuoden perusteella, sillä vanhin julkaisu on vuodelta 2017. Hakulause tuotti 90 tulosta. Kun hakua rajattiin otsikon ja tiivistelmän perusteella, tuloksia jäi 15.

Edellisistä hakulauseista sekä rajauksista saadut tulokset rajattiin vielä niiden sisällön sekä JUFO-tasoluokituksen perusteella. Jatkoon valittiin ne lähteet, joiden JUFO-luokitus on 1-3. Lopulliseen tutkielmaan käytettiin lähteenhausta 16 lähdettä. Tämän lisäksi lähteitä haettiin myös aineiston lähdeluetteloista ja näitä käytettiin tutkielmassa 7. Kuvassa 1.1 on esitelty tutkimusaineiston haku- ja valintaprosessi.



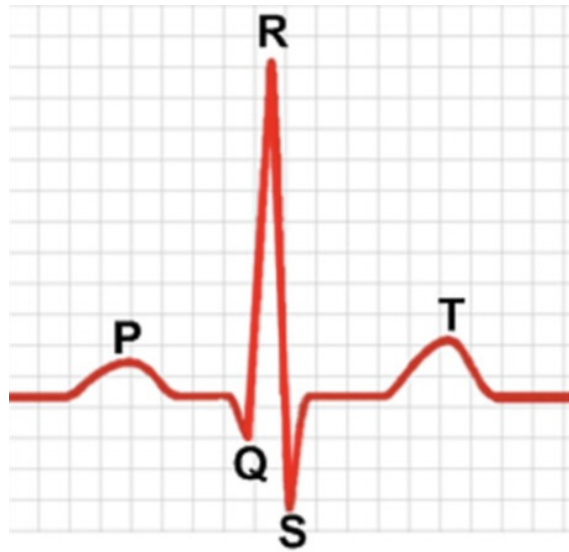Kuva 1.1: Tutkimusaineiston haku- ja valintaprosessi

Tämän tutkielman toisessa luvussa esitellään sydämen rakenne ja toiminta pääpiirteittäin. Siinä taustoitetaan sydämen johtoratajärjestelmä ja kammioperäiset rytmihäiriöt, jotta voidaan ymmärtää, miten ICD hoitaa kammiotakykardiaa ja -värinää. Luvussa 3 esitellään ICD-laitteen toimintaperiaate ja perinteiset ICD-laitteet sekä niiden hyödyt ja rajoitteet. Luvussa 4 käsitellään uudemman EV-ICD:n toimintaperiaate, tutkimusnäyttö sekä sen hyödyt ja rajoitteet. Luvussa 5 vertaillaan EV-ICD:tä perinteisiin ICD-laitteisiin sekä pohditaan sen mahdollisia käyttökohteita ja tulevaisuutta. Luvussa 6 on tämän tutkielman yhteenveto.

## 2 Sydämen toiminta ja kammiooperäiset rytmihäiriöt

Sydän jaetaan oikeaan ja vasempaan puoliskoon, joista kumpikin puolisko jakautuu kammioon ja eteiseen. Vasemmalla puoliskolla eteinen vastaanottaa hapettuneen veren keuhkoverenkierrosta ja kammiopumppaa sen systeemiverenkiertoon eli muualle elimistöön. Oikea eteinen vastaanottaa hapettoman veren systeemisestä verenkierrosta, ja oikea kammiopumppaa sen taas keuhkoverenkiertoon. [7]

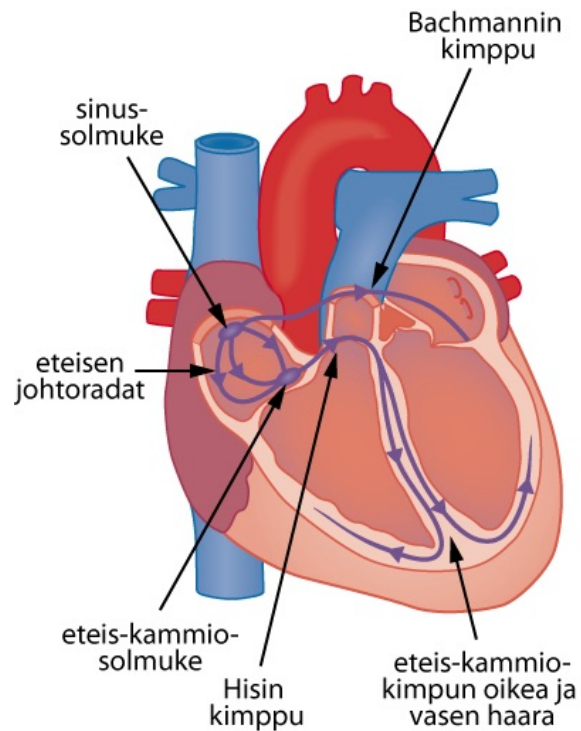
Sydämen toiminta perustuu kammioiden supistukseen. Supistusvaihetta kutsutaan systoleksi. Siinä kammiot supistuvat ja veri virtaa sydäimestä ulos. Diastoleessa kammiot taas laajenevat ja alkavat täyttyä verestä. [8] Sydämen toimintaa voidaan kuvata elektrokardiografialla (EKG), joka mittaa sydämen sähköistä toimintaa iholle kytkettyjen elektrodien avulla. Sähköinen toiminta esitetään kaaviona, jossa sydämen lyönnit näkyvät aaltona. Kuva 2.1 esittää, miltä normaali sydämen lyönti näyttää EKG:ssä. EKG:ssä näkyy P-aalto, QRS-kompleksi ja T-aalto. P-aalto syntyy, kun eteiset depolarisoituvat ja supistuvat, mikä johtaa kammioiden täyttymiseen. Kun kammiot depolarisoituvat ja pumppaavat veren ulos sydäimestä, muodostuu QRS-kompleksi. Kun kammiot taas repolarisoituvat, muodostuu lopuksi T-aalto. Diastole kestää edellisen kierron T-aallon lopusta seuraavaan QRS-kompleksiin. Systole kestää QRS-kompleksista seuraavaan T-aaltoon. [9]



Kuva 2.1: Sydämen lyönti EKG:ssä: P-aalto, QRS-kompleksi ja T-aalto, muokattu lähteestä [10], lisensoitu CC BY 4.0 -lisenssillä.

## 2.1 Sydämen sähköinen toiminta

Sydämen sähköinen toiminta perustuu johtoratajärjestelmään, joka näkyy kuvassa 2.2. Johtoratajärjestelmä koostuu tietyistä sydänlihassoluista, jotka ovat erikoistuneet sähköisen signaalin synnyttämiseen ja kuljettamiseen. Tämä sähköinen signaali lähtee sinussolmukkeesta, joka sijaitsee oikean eteisen yläosassa takaseinällä. Sähköinen impulssi siirtyy ensin eteisiin useiden eri johtoratojen, kuten Bachmannin kimppun, kautta. Tämän jälkeen se siirtyy kammioihin eteis-kammiosolmukkeen kautta. Lyhyen viiveen jälkeen impulssi siirtyy Hisin kimppuun, joka haarautuu oikeaan ja vasempaan haaraan ja johtaa lopulta Purkinjen säikeisiin. [7] Tätä järjestelmää kutsutaan His-Purkinjen järjestelmäksi.



Kuva 2.2: Sydämen johtoratajärjestelmä, lähteestä [7]

Kammion sydänlihaksesta tai His-Purkinjen järjestelmästä peräisin olevat rytmihäiriöt luokitellaan kammioperäisiksi rytmihäiriöiksi. [11] Kammiotakykardia ja kammiovärinä kuuluvat yleisimpiin kammioperäisiin rytmihäiriöihin. Nämä rytmihäiriöt voivat olla hengenvaarallisia, ja altistuneen potilaan on saatava välittömästi hoitoa. [3]

## 2.2 Kammiotakykardia

Kammiotakykardiassa sydän lyö säännöllisesti, mutta hyvin nopeasti. Se määritellään yleisesti kolmen tai useamman peräkkäisen yli 100 sykkeen lyönnillä, jotka saavat alkunsa kammioista [11]. EKG:ssä kammiotakykardia näkyy selvänä säännöllisenä, mutta erittäin nopeana sykkeenä, jossa QRS-kompleksi on leventynyt. [12]

Kammiotakykardia on mahdollisesti henkeä uhkaava rytmihäiriö, mutta se ei aina johda sydänperäiseen äkkikuolemaan. Taustalla oleva sydänsairaus vaikuttaa

suuresti taudin vakavuuteen. [11] Jos potilaalla on ollut sydäninfarkti tai taustalla on muu vakava sydänsairaus, kammiotakykardia on lähes aina hengenvaarallinen. Terveellä sydämellä kammiotakykardiat eivät yleensä ole vaarallisia. [13]

Kammiotakykardian oireet riippuvat suuresti potilaan iästä sekä taustalla olevista rakenteellisista sydänsairauksista. Yleisimpiin oireisiin kuuluvat kuitenkin hengenahdistus, sydämentykytys, rintakivut ja pyörtyminen. Oireet potilailla, joilla on terve sydän, voivat näkyä ainoastaan sydämentykytyksenä urheilun tai tunneperäisen stressitilan takia. Pahimmissa tapauksissa kammiotakykardia voi johtaa sydämenpysähdykseen ja jopa sydänperäiseen äkkikuolemaan. [11]

Kammiotakykardiaa voi hoitaa useilla eri hoitokeinoilla. Potilaita, joilla on ollut useita toistuvia takykardiakohtauksia, voidaan hoitaa sydänlihakseen kohdistuvan leikkauksen tai katetriablaation avulla. Sisäistä defibrillaatiota eli ICD:tä käytetään usein hoitokeinona, kun rytmihäiriö katsotaan henkeä uhkaavaksi ja potilaalla on riski sydänperäiseen äkkikuolemaan. [14]

ICD hoitaa kammiotakykardiaa ensin ylitahdistuksella (engl. anti-tachycardia pacing, ATP). ATP antaa sydämeen matalaenergisiä sähköisiä impulsseja, joiden nopeus on suurempi kuin takykardian syke. Niiden tarkoitus on pysäyttää takykardia ja palauttaa normaali syke. Jos ATP ei onnistu pysäyttämään takykardiaa, ICD antaa synkronoidun kardioversion eli rytminsiirron palauttaakseen normaalin sykkeen. Kardioversiossa isku synkronisoidaan sydämen omaan QRS-heilahdukseen. [6]

## 2.3 Kammiovärinä

Kammiovärinä syntyy, kun osa kammion sydänlihaksesta depolarisoituu epäsäännöllisesti ja hallitsemattomasti, jolloin sydän ei pysty pumppaamaan verta kehoon. Ilman välitöntä hoitoa kammiovärinä voi johtaa kuolemaan vain muutamassa minuutissa. [15]

EKG:ssä kammiovärinän voi tunnistaa siitä, että aallot vaihtelevat muodossa ja

amplitudissa sekä siitä, että P-aalto, QRS-kompleksi ja T-aalto eivät ole tunnistettavissa. [16] Kammiovärinän tavallisin oire on sydämen pysähdyksestä johtuva romahtaminen, joka usein johtaa sydänperäiseen äkkikuolemaan. Muita oireita voivat olla esimerkiksi rintakipu, pahoinvointi, hengenahdistus ja oksentelu. [16]

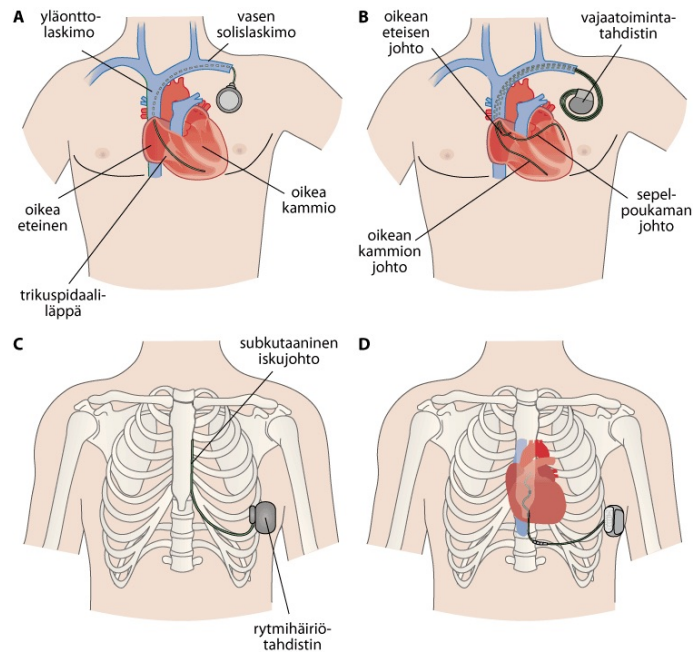
Kammiovärinää voidaan hoitaa korkeaenergisellä shokilla, esimerkiksi ulkoisella kaksivaiheisella defibrillaattorilla. Ulkoinen defibrillaattori antaa noin 120–200 joulen suuruisen shokin. Kammiovärinän pitkäaikaiseen hoitoon käytetään myös ICD-laitteita. [15] ICD tunnistaa kammiovärinän ja käyttää sen hoidossa korkeaenergistä synkronoimatonta defibrillaatiota. Defibrillaatiossa ICD antaa noin 28–42 joulen suuruisen shokin palauttaakseen normaalin sinusrytmin. Suurin osa defibrillaatioista onnistuu, mutta noin viidellä prosentilla potilaista laite joutuu defibrilloimaan useamman kerran. [6]

Seuraavassa luvussa esitellään tarkemmin ICD:n toimintaperiaate sekä se, miten eri ICD-laitteet eroavat toisistaan ja mihin tarkoituksiin ne soveltuvat parhaiten.

# 3 Implantoitava kardioverter-defibrillaattori (ICD)

Implantoitava kardioverter-defibrillaattori (ICD) on rytmihäiriötahdistin, jota käytetään hengenvaarallisten kammioperäisten rytmihäiriöiden, kuten kammiovärinän ja kammiotakykardian, hoidossa. Se seuraa sydämen rytmiä jatkuvasti ja hoitaa rytmihäiriöitä niiden tyypin mukaan. [17], [6] Laitteita on useita erilaisia ja niillä on hieman eri käyttökohteet sekä toimintaperiaatteet.

Kuvassa 3.1 esitellään neljä tavallisinta rytmihäiriötahdistinta. Tahdistin A on TV-ICD eli suonensisäinen rytmihäiriötahdistin, jossa johto asennetaan suonensisäisesti sydämeen. Tahdistin B on sydämen vajaatoiminnan hoidossa käytettävä tahdistin (CRT-D), jossa voi olla useita suonensisäisiä johtoja. Se voi toimia myös biventrikulaarisessa vajaatoimintatahdistuksessa, eli auttaa sydämen kammioita lyömään samanaikaisesti. Tahdistin C on S-ICD eli ihonalainen rytmihäiriötahdistin, jossa iskujohto on asennettu rintalastan päälle ja ihon alle. Tahdistin D on ekstavaskulaarinen ICD, jossa iskujohto asennetaan rintalastan alle. [6]



Kuva 3.1: Rytmihäiriötahdistintyypit ja niiden sijoittuminen: **(A)** suonensisäinen ICD (TV-ICD), **(B)** vajaatoiminnassa käytettävä tahdistin (CRT-D), **(C)** ihonalainen ICD (S-ICD), **(D)** ekstravaskulaarinen ICD (EV-ICD), lähteestä [6]

### 3.1 ICD:n toimintaperiaate

ICD-laitetta voidaan käyttää sekä ennaltaehkäisevässä hoidossa eli primaaripreventiossa että sydämenpysähdyksen jälkeisessä hoidossa eli sekundaaripreventiossa. Primaaripreventiossa pyritään ennaltaehkäisemään sydämenpysähdystä potilailla, jotka kuuluvat riskiryhmään. Riski on erityisen suuri potilailla, joilla on ollut sydäninfarkti ja vasemman kammion pumppausvoima on selvästi alentunut. Ennaltaehkäisyä voidaan myös käyttää eri rakenteellisissa sydänsairauksissa tai potilailla, joilla on perinnöllinen riski saada kammioperäisiä rytmihäiriöitä. Sekundaaripreventiossa pyritään hoitamaan kammiövärinää ja -takykardiaa potilailla, joilla on jo ollut sydämenpysähdys. [17]

ICD tunnistaa rytmihäiriön pääasiassa sen syketaajuuden perusteella. Laite kat-

soo tämän lisäksi myös rytmin kestoa sekä signaalin alkuperää, eli onko rytmihäiriö kammioperäinen. Laitteeseen ohjelmoidaan tietty sykkeen taajuusraja, jonka ylityessä laite tunnistaa kyseessä olevan rytmihäiriön. Taajuusrajaa voidaan muokata potilaan tarpeen mukaan. Kammiotakykardian syketaajuusraja säädetään yleensä 180–200 lyöntiin minuutissa ja kammiovärinäessä noin 210–250 lyöntiin minuutissa. [18]

Kun ICD on tunnistanut rytmihäiriön, se voi käyttää kolmea eri hoitotapaa, riippuen rytmihäiriön tyypistä. Ensimmäinen tapa on ylitahdistus eli ATP, jota käytetään kammiotakykardian hoidossa. Siinä tahdistetaan sydäntä nopeammalla taajuudella kuin kammiotakykardian aikainen syke. Toinen on kardioversio, jossa rytmi palautetaan sydämen QRS-kompleksin mukaan ajoitetulla iskulla. Tätä käytetään kammiotakykardiassa, jos ATP ei onnistu pysäyttämään takykardiaa. Viimeisenä on defibrillaatio, jota käytetään kammiovärinän hoitoon. Siinä korkeaenerginen isku annetaan synkronoimattomasti sydämeen. ATP ei yleensä aiheuta kipua ja on huomaamaton potilaalle, mutta kardioversio sekä defibrillointi ovat kivuliaita ja potilas tuntee voimakkaan iskun. Sisäisen kardioversion ja defibrilloinnin energia on kuitenkin vain 5–80 J, joka on huomattavasti pienempi kuin ulkoisen, joka on 100–340 J. [17], [6] Laite voi edellisten hoitokeinojen lisäksi antaa iskunjälkeistä tahdistusta (engl. post-shock pacing), eli palauttaa normaalin sinusrytmin defibrillaation jälkeen, brakykardiatahdistusta eli liian hitaan sykkeen tahdistusta sekä taukotahdistusta (engl. pause prevention pacing) ehkäisemään liian pitkiä välejä sydämen lyöntien välillä. [19]

## 3.2 Suonensisäinen ICD

TV-ICD on tavallisin rytmihäiriötahdistin, ja sen toiminta perustuu laskimonsisäiseen johtimeen. Laite koostuu itse tahdistimesta, joka asennetaan ihon alle, sekä yhdestä tai useammasta johtimesta. Johdin asennetaan vasemman solislaskimon,

yläonttolaskimon sekä oikean eteisen kautta oikeaan kammioon. Generaattori eli itse laite asennetaan ihon alle vasempaan rintaan. [19]

Ensimmäinen TV-ICD malli julkaistiin vuonna 1980 [4] ja monen vuosikymmenen ajan se on ollut ainoa minimaalisesti invasiivinen implantoitava laite vähentämään sydänperäisen äkkikuoleman riskiä [5]. Ensimmäinen laite oli iso ja vaikeasti implantoitava, mutta kehitys tapahtui nopeasti ja nykyinen laite on huomattavasti pienempi [20]. Esimerkiksi Medtronicin uusin TV-ICD painaa noin 77 g ja on kooltaan 33 cm<sup>3</sup> [21]. Laitteen akun on arvioitu kestävän 10,8 vuotta [22]. Laite on useassa tutkimuksessa todettu tehokkaaksi sekä primaari- että sekundaarihoidossa ja on edelleen keskeinen hoitomuoto sydänperäisen äkkikuoleman ehkäisyssä. [23] Yksi näistä tutkimuksista on AVID-tutkimus. Tähän tutkimukseen osallistui 1016 potilasta, joilla oli kammiovärinää tai -takykardiaa, johon liittyi pyörtymistä tai epätasapainoa verenkiertoelimistössä (engl. hemodynamic compromise). Tutkimuksessa vertailtiin kuolleisuutta potilailla, joilla oli asennettu ICD-laite, sekä potilailla, joita hoidettiin rytmihäiriölääkkeillä. AVID-tutkimuksessa havaittiin, että potilasryhmässä, jossa oli asennettu TV-ICD-laite lääkityksen sijaan, oli vähemmän kuolemia ja paremmat eloonjäämisluvut kuin potilasryhmässä, jossa potilaat olivat ainoastaan saaneet lääkitystä rytmihäiriöiden hoitoon. Kolmen vuoden jälkeen eloonjäämisluvut olivat 75,4 % ICD-laitteen kanssa ja 64,1 % rytmihäiriölääkityksellä. [24] Myös esimerkiksi Moss ym.[25] totesi tutkimuksessaan, että ICD:n asennus vähensi kuoleman riskiä 31 % verrattuna pelkän lääkehoidon saaneisiin potilaisiin. [23]

TV-ICD hoitaa kammiovärinää korkeaenergisien, noin 40 J:n defibrillaation avulla. Defibrillaation onnistumisen on arvioitu useamman tutkimuksen mukaan olevan noin 90,5–93,0 % [26]. TV-ICD pystyy suonensisäisen johdon ansiosta myös ylitahdistukseen eli ATP:hen. ATP:ta käytetään kammiotakykardian hoitoon ja eri tutkimusten mukaan ATP:n onnistumisprosentti kammiotakykardian pysäyttämiseksi sijoittuu 52 % ja 80 % välille. Näiden lisäksi TV-ICD voi myös antaa iskunjälkeistä

tahdistusta, brakykardiatahdistusta ja taukotahdistusta. [27]

Vaikka TV-ICD onkin vakiintunut hoitomuoto sydänperäisen äkkikuoleman ehkäisyssä, siihen liittyy paljon komplikaatioita kuten infektioita, jotka voivat pahimmassa tapauksessa johtaa kuolemaan. Lyhyen aikavälin riskeihin liittyy laitteen implantaation yhteydessä tapahtuvia komplikaatioita. Näitä ovat esimerkiksi verisuoni- ja läppävauriot, sydänlihaksen vauriot ja paikallinen infektio.[4] Vaikka potilas välttyy näiltä lyhyen aikavälin infektioilta, on silti vielä pitkäaikaisia riskejä laitteen johtimeen liittyen. Näitä ovat esimerkiksi johtimessa oleva vika kuten rikkoutuminen, laskimotukos ja systeeminen infektio. Näiden komplikaatioiden takia joudutaan usein tekemään johdon poisleikkaus tai muita uusintaoperaatioita. [4] Nämä operaatiot ovat vaarallisia ja voivat johtaa sydän ja verisuonivaurioihin ja pahimmassa tapauksessa kuolemaan. [20]

Potilaita, joilla ei ole ollut laitteeseen tai implantaatioon liittyviä komplikaatioita, on arvioitu eri tutkimuksessa olevan 85,4–93,8 % välillä. [26] Elinajan pidentyessä sekä yhä useamman nuoren potilaan takia komplikaatioiden riskit kasvavat entisestään, sillä johtojen on kestettävä kehossa pidempään. [20] Tähän ongelmaan tarvitaan ratkaisu, jonka seuraavassa luvussa esiteltävä ihonalainen ICD osittain korjaa.

### 3.3 Ihonalainen ICD

S-ICD laitteen toiminta perustuu ihonalaiseen iskujohtimeen sekä tahdistingeneraattoriin. Iskujohto asennetaan rintalastan päälle ihon ja rasvakerroksen alle. Itse laite asennetaan vasempaan kylkeen. S-ICD laite on siis kokonaan rintaontelon ulkopuolella ja johtimet ovat helpommin saavutettavissa, jolloin yleisten komplikaatioiden riskit ovat pienemmät. [19]

S-ICD on hyvä vaihtoehto etenkin nuoremmille potilaille, potilaille, joilla on heikentynyt immuunivastus tai potilaille joilla, on anatomian vuoksi vaikeaa asentaa

suonensisäistä johtoa. Se on todettu tehokkaaksi sekä primaari- että sekundaaripreventiossa ja infektioriski on todettu pienemmäksi kuin TV-ICD:llä. On kuitenkin huomattava, että tätä laitetta ei voida käyttää potilailla, joilla on tarve ylitahdistukselle eli ATP:lle, sillä S-ICD:llä ei ole sitä ominaisuutta johdon sijainnin takia. Laitetta käytetään ainoastaan kammiovärinän pysäyttämiseen, eli defibrillointiin. [23]. TV-ICD laitteessa oleva bradykardiatahdistus sekä taukotahdistus eivät myöskään ole mahdollisia tässä laitteessa. Iskun jälkeinen tahdistus on käytössä, mutta vain lyhyeen aikaväliin.

Ensimmäinen S-ICD:stä tehty tutkimus julkaistiin vuonna 2010. Tutkimuksessa katsottiin johdon ja laitteen optimaalista sijaintia ja tämän jälkeen yleisesti laitteen toimivuutta. Tutkimuksessa havaittiin, että laite tunnisti ja hoiti kammiovärinää tehokkaasti. [28] Tutkimuksen tulokset johtivat S-ICD:n yleistymiseen ja lukuisiin uusiin tutkimuksiin S-ICD laitteeseen liittyen. Näissä tutkimuksissa havaittiin, että S-ICD laite on vähintään yhtä tehokas ja turvallinen kuin TV-ICD potilailla, jotka eivät tarvitse tahdistusta. [29] [30]

Russo et al. [29] tutkivat TV-ICD:n ja S-ICD:n eroja muun muassa komplikaatioiden sekä infektioiden suhteen. Laitteeseen liittyvät komplikaatiot, joiden takia tarvittiin leikkaus, esiintyi TV-ICD potilailla 6,2 % ja S-ICD:ssä 2,9 %. Infektioita, jotka johtivat johdon poistamiseen, oli TV-ICD potilailla 3,4 % ja S-ICD-potilailla vain 0,3 %. Tulosten perusteella S-ICD todettiin näiden suhteen paremmaksi kuin TV-ICD. Muissa pitkän aikavälin tutkimuksissa S-ICD:n poistoon johtavia infektioita on arvioitu olevan noin 1,1–2,4 % potilaista. [26] Tutkimuksessa katsottiin myös eroja sopimattomien iskujen suhteen. Sopimattomat iskut johtuvat esimerkiksi siitä, että laite lukee sydämen signaalit väärin, kuten liiallisessa T-aallon tunnistuksessa. Tällöin laite voi antaa iskun, vaikka potilaalla ei olisi kammion rytmihäiriötä. Tutkimus osoitti, että laitteissa ei ole tämän suhteen eroja ja molemmat antoivat saman määrän sopimattomia iskuja. Näitä iskuja esiintyi vähän yli kahdella prosentilla po-

tilaista. [29]

Vuonna 2013 julkaistussa tutkimuksessa laitteeseen ja implantaatioon liittyviä komplikaatioita ei ollut puolen vuoden jälkeen 92,1 % potilaista. [31] Pidemmän aikavälin EFFORTLESS-tutkimuksessa tutkittiin viiden vuoden aikavälin tuloksia 994:llä potilaalla. Käyttäen Kaplan-Meier metodia arvio potilaista, joilla ei ollut yhtään komplikaatioita kolmen vuoden jälkeen, oli 88,7 % ja viiden vuoden jälkeen tämä luku oli 84,8 %. Suurin osa näistä komplikaatioista tapahtui ensimmäisten kuukausien aikana. Toisin kuin TV-ICD, tämä laite on siis myös pitkällä aikavälillä turvallisempi komplikaatioiden suhteen. [30]

Laitteessa on kuitenkin vielä paljon kehitettävää ja siinä on paljon rajoituksia, jonka takia sitä ei voida soveltaa niin laajasti kuin TV-ICD:tä. Tahdistuksen puuttumisen lisäksi laite käyttää huomattavasti korkeampaa energiaa defibrilloinnissa. Se tarvitsee noin 80 J defibrillointiin kun taas TV-ICD:n defibrillointienergia on noin 20–40 J. Sydämen pysähdyksen yhteydessä annettava shokki voi myös suuren energian takia olla riski muille lähellä oleville ihmisille. Suuremman defibrillointienergian takia laitteen akku kestää ainoastaan hieman yli seitsemän vuotta ja tämän myötä joudutaan tekemään useita uusintaoperaatioita. [32] S-ICD laitteessa pulssigeneraattori on myös kooltaan suurempi, jolloin se voi aiheuttaa ongelmia pienemillä potilailla sekä istuvuuden että ulkonäön takia. Medtronicin S-ICD laite painaa 130 g ja on kooltaan 59,5 cm<sup>3</sup>. [21] Seuraavassa luvussa esitellään uusi ratkaisu, eli EV-ICD, joka voisi mahdollisesti soveltua laajemmin eri tarpeisiin ja olla turvallisempi sekä lyhyellä että pitkällä aikavälillä.

## 4 Ekstravaskulaarinen ICD

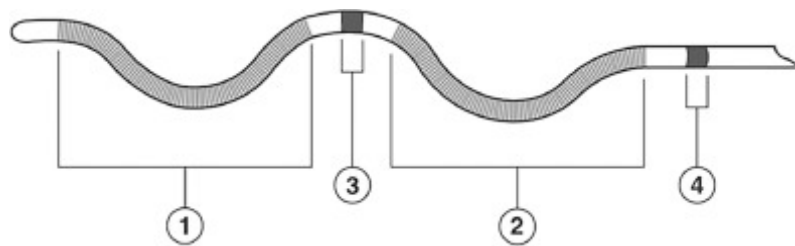
EV-ICD:tä alettiin alun perin kehittämään, sillä oli tarve laitteelle, jolla olisi kaikki tarvittavat tahdistus- ja defibrillointiominaisuudet, pienemmät komplikaatio- ja johdon infektioriskit sekä laajempi soveltuvuus eri tarpeille. Täten muodostui ekstravaskulaarinen ICD, jossa pyrittiin yhdistämään TV-ICD:n ja S-ICD:n vahvuudet. EV-ICD on uusin rytmihäiriötahdistin ja Medtronicin Aurora EV-ICD-järjestelmä, joka on tällä hetkellä ainoa markkinoilla oleva EV-ICD-järjestelmä, sai FDA hyväksynnän vasta vuonna 2023. [21] Suomessa EV-ICD-laitteita on tähän mennessä asennettu vain HUS:in sydän- ja keuhkokeskuksessa Helsingissä. [33]

### 4.1 Toimintaperiaate

EV-ICD:ssä johto asennetaan rintalastan alle, mutta sydänpussin ulkopuolelle, kuten näkyy kuvassa 3.1 kohdassa D. Itse laite asennetaan ihonalaisesti vasempaan kylkeen keskikainalolinjan alueelle. Johdon sijainti mahdollistaa matalan, noin 40 J defibrillointienergian, jonka myötä myös laitteen koko on pienempi. Laite on kooltaan  $33 \text{ cm}^3$  ja painaa 77 g. [26] Suhteellisen matalan defibrillaatioenergian takia sen akun on arvioitu kestävän jopa yli 11 vuotta. [32] Laitteen sijainti tuo myös korkeamman herkkyyden, joka on parhaimmillaan jopa 0,075 mV. Herkkyys viittaa siihen, kuinka pieniä jännite-eroja laite pystyy tunnistamaan. Laite toimii sekä kammiota-kykardian että kammiovärinän hoitoon ATP:llä, kardioversiolla ja defibrilloinnilla. Näiden lisäksi se antaa iskunjälkeistä tahdistusta ja taukotahdistusta. [21]

Laite implantoidaan useimmiten yleisanestesiassa. Johto viedään rintalastan alle tarkasti käyttäen fluoroskopiaa ja generaattori asennetaan ihon alle kylkeen. Laitteen implantaation jälkeen testataan defibrilloinnin toimivuutta. Tämä tapahtuu indusoimalla kammiovärinä juuri implantoidun laitteen avulla ja käyttämällä defibrillaatioitoimintoa sen pysäyttämiseen. Jos laite ei onnistu tunnistamaan tai pysäyttämään kammiovärinää, käytetään varalla olevaa ulkoista defibrillaattoria. [21]

Kuvassa 4.1 näkyy EV-ICD:n johto, joka on epsilonin muotoinen. Muoto mahdollistaa sen, että johto pysyy paikoillaan ilman erillistä kiinnitysmekanismia ja elektrodien sijainti on optimaalinen suhteessa sydämeen. [21] Johdossa on neljä elektrodia. Näistä kaksi toimivat defibrillaattorikeloina ja ovat nimeltään Coil1 ja Coil2. Ring1 ja Ring2 ovat rengaselektrodeja, jotka taas toimivat tahdistuksessa ja tunnistuksessa. Johdin asennetaan rintaan niin, että Coil1 on ylimpänä ja Ring2 alimpana. Ring2:n kohdalta johdin lähtee kyljessä olevaan laitteeseen. Nämä elektrodit muodostavat tunnistusvektoreita, joissa mitataan jännite-eroja elektrodien välillä sydämen signaalien tunnistamiseksi. Vektoreista tavallisin on Ring1-Ring2 vektori. Tunnistusvektori voidaan mahdollisesti muodostaa myös yhden rengaselektrodin sekä laitteen rungon kanssa riippuen potilaan tarpeesta ja anatomiasta. [34] Defibrillaatio ja kardioversio taas tapahtuvat kelojen ja rungon välillä. [21]



Kuva 4.1: EV-ICD johto: (1) Coil1-elektrodi. (2) Coil2-elektrodi. (3) Ring1-elektrodi. (4) Ring2-elektrodi, lähteestä [21], lisensoitu CC BY 4.0 -lisenssillä.

EV-ICD:n tunnistusarkkitehtuurissa on käytetty TV-ICD:n arkkitehtuuria pohjana. [35] TV-ICD:hen verrattuna laitteen sijainti tuo kuitenkin uusia haasteita tunnistukseen. Esimerkiksi hengityksen takia johdon etäisyys sydäimestä muuttuu ja pi-

demmän matkan takia signaali-kohinasuhde heikkenee. [34] Arkkitehtuuria on täten muokattu EV-ICD:lle sopivaksi lisäämällä uusia sekä muokkaamalla vanhoja ominaisuuksia esimerkiksi T-aallon ylitunnistuksen ja kammiovärinän alitunnistuksen vähentämiseksi. [35]

On kuitenkin huomattava, että EV-ICD:ssä ei ole aivan kaikkia TV-ICD:n ominaisuuksia. EV-ICD ei pysty antamaan pitkäaikaista brakykardiatahdistusta. Sen taukotahdistus voi toimia väliaikaisena keinona brakykardian hoitoon, mutta pitkäaikaiseen hoitoon on kuitenkin vaihdettava muu tähän sopiva laite. EV-ICD ei myöskään pysty lataamaan defibrillaatiota varten ATP:n aikana. Laitetta kuitenkin kehitetään vielä jatkuvasti, ja uusia algoritmeja ja keinoja ongelmien korjaamiseen tutkitaan koko ajan. [21] Seuraavassa luvussa katsotaan jo tehtyjä tutkimuksia sekä niiden tuloksia ja uusia kehitteillä olevia parannuskeinoja.

## 4.2 Tutkimusnäyttö

EV-ICD-laitetta alettiin kehittämään 2010-luvun puolivälissä. ASD-tutkimus oli ensimmäinen kliininen tutkimus liittyen rintalastan alle asennettavaan johtimeen. Tutkimukseen osallistui 14 potilasta, joista 13:lla onnistuttiin pysäyttämään indusoitu kammiovärinä. Iskujohto vietiin rintalastan alle ja defibrilloinnissa käytettiin ainoastaan 35 J iskua. Tutkimus osoitti, että johtimen sijainti sekä matalampi energia on mahdollista toteuttaa ICD-laitteessa, joka avasi ovet uuden EV-ICD:n kehittämiseen. [36] SPACE-tutkimuksessa havaittiin, että rintalastan alla oleva johto kykenee myös ylitahdistukseen matalalla energialla. [37] ASD2-tutkimuksessa katsottiin näiden lisäksi myös rytmihäiriöiden tunnistusta ja se osoitti, että laite pystyisi onnistuneesti tunnistamaan, tahdistamaan sekä defibrilloimaan rytmihäiriöitä. [38]

Edelliset kolme tutkimusta antoivat perustan ensimmäiselle ihmisillä tehdyille kliiniselle tutkimukselle. Tässä EV-ICD-pilottitutkimuksessa laite implantoitiin onnistuneesti 20:lle potilaalle. Kolmen ensimmäisen kuukauden aikana ei ollut yhtään

vakavaa komplikaatiota ja tunnistuksen, tahdistuksen ja defibrilloinnin todettiin onnistuneen korkealla tehokkuudella. Kolmen kuukauden jälkeen osuus potilaista, joilla ei ollut ollenkaan komplikaatioita, oli 94,1 %. Ainoa virheellinen shokki annettiin virheellisen P-aallon tunnistuksen takia. Kolmella potilaista esiintyi leikkaushaavan infektioita ja kolme potilaista raportoi epämukavuutta laitteen takia. Tämän tutkimuksen tulokset johtivat maailmanlaajuisen Pivotal-tutkimuksen käynnistämiseen. [39]

Pivotal-tutkimus oli ennen markkinoille saattamista tehty satunnaistettu monikeskustutkimus. Tutkimuksessa 299 potilaalle tehtiin onnistunut implantaatio ja siinä katsottiin EV-ICD laitteen tehoa sekä turvallisuutta. Tehoon liittyvä ensisijainen päätetapahtuma, eli tavoite, oli yli 88 % onnistunut defibrillaatio indusoituun rytmihäiriöön implantaation yhteydessä. Ensisijainen turvallisuuteen liittyvä päätetapahtuma oli, että yli 79,3 % potilaista ei olisi komplikaatioita kuuden kuukauden kohdalla. Kaplan-Meier metodin avulla arvioitiin defibrillaation onnistuneen 98,7 % potilaista ja kuuden kuukauden jälkeen osuus potilaista, joilla ei ollut lainkaan komplikaatioita, oli 92,6 %. Täten molemmat tavoitteet saavutettiin. [26]

Ensimmäisen kuuden kuukauden aikana oli yhteensä 18 shokilla hoidettavaa spontaania tapahtumaa, joista kaikki hoidettiin onnistuneesti. [26] Lopullisissa kolmen vuoden jälkeisissä tuloksissa näitä oli 27, joista myös kaikki hoidettiin onnistuneesti ja rytmi palasi normaaliksi. Onnistuneiden defibrillaatioiden määrä oli täten 100 %. [27] Kuuden kuukauden tarkastuksessa kammiotakykardian hoito ATP:llä onnistui 32:ssa 46:sta tapahtumasta eli noin 70 %. [26] Lopullisissa tuloksissa onnistuneiden hoitojen osuudeksi arvioitiin noin 77 %. [27]

Kolmen vuoden jälkeen 89,0 % potilaista ei ollut yhtään laitteeseen tai asennustoimenpiteeseen liittyviä komplikaatioita. Vakavia komplikaatioita oli yhteensä 31,9,2 % potilaista. Näistä 25 tapahtui ensimmäisten kuuden kuukauden aikana. Suurimmat syyt komplikaatioihin olivat johdon siirtyminen paikoiltaan, leikkaushaavan

infektio sekä laitteen virheellinen iskunanto. Tutkimuksessa kuitenkin todettiin, että laite on tämän tutkimustiedon perusteella hyvin turvallinen ja yhtäkään komplikaatiota, jota ei olisi nähty muissa ICD laitteissa, ei todettu. Tämän lisäksi yhdenkään kuoleman ei todettu olevan laitteen puutteellisesta hoidosta tai järjestelmästä ja toimenpiteestä johtuva. [27]

Vaikka tämä tutkimus johti Medtronicin Aurora -järjestelmän FDA -hyväksyntään ja sen on todettu tunnistavan ja hoitavan kammioperäisiä rytmihäiriöitä tehokkaasti, laitteella on kuitenkin vielä jonkin verran kehityskohteita. Tutkimustulosten perusteella esimerkiksi virheellisiä shokkeja esiintyy enemmän kuin tämänhetkisissä S- ja TV-ICD laitteissa. Virheellisiä shokkeja tapahtui Pivotal-tutkimuksessa 9,7 % potilaista ja niitä oli yhteensä 118. Näistä 34 johtui P-aallon ylitunnistuksesta, 19 elektrodien kohinasta ja 11 T-aallon ylitunnistuksesta. [27] Vaikka tämä luku on suuri, voidaan huomata, että myös TV-ICD:n sekä S-ICD:n kehitysvaiheessa virheellisiä shokkeja oli paljon. Ajan myötä nämä kuitenkin vähentyivät laitteen, ohjelmoinnin sekä johdon sijainnin parannuksien takia. EV-ICD:tä on jo kehitetty paljon näiden tutkimusten jälkeen ja kehitetään edelleen. [35]

Tällä hetkellä on käynnissä markkinoille viemisen jälkeinen Enlighten-tutkimus, jossa katsotaan Medtronicin Aurora järjestelmän toimivuutta ja turvallisuutta. Aurora EV-ICD on hieman erilainen kuin edellisissä tutkimuksissa käytetty laite. Siinä on paranneltu johtoa ja muita ominaisuuksia sekä lisätty uusi Smart Sense -ominaisuus. Smart Sense on algoritmi, jonka tarkoitus on vähentää P-aallon ylitunnistusta. Tällä hetkellä tuloksia on kuitenkin saatavilla ainoastaan ajalta ennen potilaiden kotiutumista. 221:stä potilaasta on tapahtunut yksi virheellinen shokki ja yhteensä vakavia komplikaatioita oli 3,9 % potilaista. [40] [41]

## 5 Pohdinta

Tällä hetkellä TV-ICD on yleisin implantoitava laite. Se on laajasti tutkittu ja sen on todettu toimivan sekä kammiotakykardian että kammiovärinän hoitoon. S-ICD taas on harvinaisempi ja on vakiintunut tietyn potilasryhmän hoitoon, kuten esimerkiksi nuoremmille potilaille ja niille, jotka eivät tarvitse tahdistushoitoa. Molemmilla kuitenkin on omat rajoituksensa sekä riskinsä. Uusin laite eli EV-ICD on ollut markkinoilla vain muutaman vuoden, mutta kehitystä ensimmäisistä tutkimuksista on huomattavasti. Tämänhetkisten tutkimusten perusteella voidaan todeta, että EV-ICD pystyy ratkaisemaan rajoitteita ja komplikaatioita, joita esiintyy perinteisissä laitteissa.

TV-ICD:ssä suurin osa riskeistä ja rajoitteista liittyy johdon sijainnin aiheuttamiin tulehduksiin, johdon rikkoutumiseen ja etenkin poisleikkaukseen. Tämän EV-ICD korjasi käyttämällä jo S-ICD:ssä olevaa suonen ulkopuolella olevaa johtoa. Pivotal-tutkimuksen tulosten perusteella voidaan todeta, että komplikaatioiden riskit ovat pienemmät kun TV-ICD:ssä. Tämä ero ei kuitenkaan ole merkittävän suuri.

S-ICD:hen verrattuna EV-ICD:llä komplikaatioiden riski on tutkimusten mukaan suurin piirtein samalla tasolla. S-ICD:ssä kuitenkin on paljon muita rajoitteita, jonka takia se ei ole laajassa käytössä. Ensinnäkin laite on hyvin suuri ja melkein kaksi kertaa painavampi kuin TV- ja EV-ICD. Laitteen koko johtuu defibrillaatioon tarvittavasta suuresta energiasta. Tämän EV-ICD ratkaisi siirtämällä johtoa lähemmäs sydäntä rintalastan alle. Tutkimustulosten perusteella tämä sijainti on tehokkaampi,

sillä kaikki defibrillaatiot onnistuivat ja käytetty energia oli ainoastaan 40 J verrattuna S-ICD:n noin 80 J:een. Korkean defibrillointienergian takia S-ICD:ssä myös akun kesto on huomattavasti pienempi. Etenkin nuorilla potilailla, joille S-ICD:tä yleisesti käytetään, joudutaan tekemään useampia operaatioita akun lyhyen keston takia. EV-ICD:ssä akku kestää jopa 60 % kauemmin, jonka myötä se voisi olla so-pivampi vaihtoehto nuoremmille potilaille, joilla laitteen on kestettävä pidempään. [32]

EV-ICD pyrkii myös korjaamaan S-ICD:ssä olevan tahdistuksen puutteen. Tutki-musten perusteella ATP on mahdollista toteuttaa myös suonen ulkopuolella olevalla johdolla ja uusimmassa tutkimustuloksissa ATP onnistui noin 77 %:lla tapauksista. Tämän myötä voidaan todeta, että EV-ICD:ssä on molempien perinteisten laittei-den parhaat puolet eli TV-ICD:n pienempi koko, matalampi defibrillointienergia ja tahdistusominaisuus sekä S-ICD:n matalampi riski komplikaatioille. Taulukossa 5.1 on yhteenveto eri ICD-laitteiden tärkeimmistä eroavaisuuksista. Siitä voidaan huo-mata, että EV-ICD on hyvin samankaltainen kuin TV-ICD monella alueella, mutta johdon sijainti ja pienempi infektioriski on lähempänä S-ICD:tä.

	<b>TV-ICD</b>	<b>S-ICD</b>	<b>EV-ICD</b>
Johdon sijainti	Suonensisäisesti kammiossa	Rintalastan päällä, ihon alla	Rintalastan alla
Generaattorin sijainti	Vasen rinta	Vasen kylki	Vasen kylki
Generaattorin koko	33 cm <sup>3</sup>	59,5 cm <sup>3</sup>	33 cm <sup>3</sup>
Generaattorin paino	77 g	130 g	77 g
ATP	Kyllä	Ei	Kyllä
Bradykardia- tahdistus	Kyllä	Ei	Vain lyhyeen aikaväliin
Taukotahdistus	Kyllä	Ei	Kyllä
Iskunjälkeinen tahdistus	Kyllä	Vain lyhyeen aikaväliin	Kyllä
Akun arvioitu kesto	10,8 v.	7,3 v.	11,8 v.
Defibrillointi- energia	40 J	80 J	40 J

Taulukko 5.1: ICD-laitteiden erot, taulukon tiedot lähteistä [26], [27], [23], [21], [32], [42], [22]

Tämän hetkisten tutkimustulosten perusteella EV-ICD:hen liittyy kuitenkin vielä jonkin verran riskejä. Pivotal-tutkimuksessa suurin osa komplikaatioista liittyi virheellisiin shokkeihin P-aallon ylitunnistuksen takia. Voidaan kuitenkin huomata, että myös TV-ICD sekä S-ICD laitteiden kehitysvaiheessa virheellisiä shokkeja esiintyi paljon enemmän kuin nykyisissä laitteissa. Esimerkiksi parantamalla johdon sijain-

tia ja kehittämällä ohjelmointia riskiä saatiin vähennettyä huomattavasti. [27] Tällä hetkellä käynnissä olevassa oikean maailman Enlighten-tutkimuksessa on jo kehitetty laitteen johtoa sekä lisätty uusi Smart Sense -ominaisuus, jonka myötä virheelliset shokit oletettavasti vähentyvät. [41] Tuloksia tästä ei vielä ole, mutta Swerdlow et al. arvioi simulaatiossa, että Smart Sense -ominaisuus vähentäisi virheellisiä iskuja 29 %:lla. [35]

Tällä hetkellä suurin rajoite EV-ICD:ssä on juuri tämä tutkimusten puute. Tutkimuksia on vain muutamia ja markkinoiden jälkeisestä tutkimuksesta on ainoastaan tullut lyhyen aikavälin tuloksia. Tutkimukset ovat myös hyvin pieniä ja rajattuja tiettyihin potilasryhmiin. Tämän takia on vaikeaa arvioida EV-ICD:hen liittyviä riskejä ja niitä ei voi suoraan verrata perinteisiin TV- ja S-ICD:stä tehtyihin tutkimuksiin. On myös vaikea arvioida ovatko tutkimuksissa olleet riskit vain kehitysvaiheessa olevia ja voivatko ne vähentyä vielä laitteen kehittyessä. On mahdollista, että myös muut komplikaatiot kuin virheelliset shokit voivat vähentyä laitteen kehittyessä entisestään, mutta on odotettava laitteen koko elinajan lopullisia tuloksia tietääkseen tarkkaan millaiset riskit ovat.

Kustannustehokkuudesta on tällä hetkellä vain rajallisesti tutkimusta, joten yksi jatkotutkimusidea voisi liittyä siihen, miten EV-ICD:n kustannukset eroavat perinteisistä laitteista. Vaikka lääkäreitä on koulutettava uuden laitteen implantointiin ja testaukseen ja tutkimuksista aiheutuu paljon kustannuksia, infektioiden riskit sekä uusintaoperaatiot vähentyisivät, joten myös kokonaiskustannukset voisivat olla matalammat. Toinen jatkotutkimusidea voisi olla laitteen algoritmien eroihin liittyvä. Voitaisiin katsoa tunnistusalgoritmien eroja laitteiden välillä ja arvioida myös niiden perusteella EV-ICD:n tarkkuutta verrattuna muihin laitteisiin.

Tämän työn tavoitteena oli arvioida minkä aseman EV-ICD ottaa markkinoilla ja jos se mahdollisesti pystyisi korvaamaan perinteiset ICD-laitteet. Nykyisen tutkimustiedon perusteella EV-ICD:llä on todella hyvä potentiaali korvata muut laitteet

ainakin tietyillä potilasryhmillä. Esimerkiksi potilailla, jotka tarvitsevat tahdistusta, mutta joilla on korkeampi riski infektiolle tai on anatomian takia vaikeaa asentaa suonensisäistä johtoa EV-ICD voisi toimia korvaavana vaihtoehtona. Tällä hetkellä laite ei tule kuitenkaan kokonaan korvaamaan perinteisiä laitteita, sillä on paljon potilaita, jotka eivät esimerkiksi tarvitse ATP:ta tai joille infektioiden riski ei ole yhtä merkittävä kuin laitteen rajallinen tutkimusnäyttö.

EV-ICD:n potentiaali on hyvin suuri ja sitä kehitetään jatkuvasti, jotta siitä saadaan mahdollisimman tarkka, tehokas ja turvallinen. Jos kehitys jatkuu samaan malliin ja uusi Smart Sense -algoritmi sekä muut lisätyt ja parannetut ominaisuudet vähentävät riskejä entisestään, on mahdollista, että laite joskus voisi kokonaan korvata perinteiset ICD:t. Tämä ajatus on kuitenkin vielä kaukana tulevaisuudessa ja on huomattava, että vaikka näin ei tapahtuisi, EV-ICD:n mahdollisuus olla täydentävä vaihtoehto on jo hyvin merkittävä lääketieteellinen kehitys ja voi ehkäistä monen potilaan menehtymisen.

## 6 Yhteenveto

Tässä tutkielmassa katsottiin EV-ICD-laitteen mahdollisuuksia perinteisten ICD-laitteiden korvaamiseen. ICD on rytmihäiriötahdistin, jota käytetään henkeä uhkaavien kammiooperäisten rytmihäiriöiden hoitoon. ICD:t hoitavat kammiotakykardiaa ja kammiovärinää sähköisellä tahdistuksella tai defibrillaatiolla. ICD-laitteita on kolme eri tyyppiä, joista TV-ICD on vanhin. Siinä iskujohto asennetaan suonensisäisesti kammioon. S-ICD:ssä johto taas asennetaan ihon alle rintaan. Uusimmassa EV-ICD:ssä johto asennetaan rintalastan alle. Seuraavaksi vastataan johdannossa esitettyihin tutkimuskysymyksiin kirjallisuuskatsauksen pohjalta.

**TK:1** Mitä ongelmia EV-ICD pyrkii ratkaisemaan verrattuna suonensisäiseen ja ihonalaiseen ICD:hen? TV-ICD ja S-ICD-laitteiden ongelmat liittyvät suurilta osin johdon sijainnin aiheuttamiin rajoitteisiin sekä riskeihin. EV-ICD kehitettiin ratkaisemaan näitä ongelmia ja parantamaan ICD-laitteen soveltuvuutta eri potilaille sekä pienentämään sen riskejä. TV-ICD:n riskit, joita EV-ICD pyrki korjaamaan, liittyivät suurilta osin johdon aiheuttamiin tulehduksiin ja uusintaoperaatioihin. Jo S-ICD:ssä huomattiin, että sydämen ulkopuolella oleva johto aiheuttaa huomattavasti pienemmän infektioriskin sekä vähentää muita komplikaatioita, ja tätä samaa menetelmää käytettiin EV-ICD:ssä riskien pienentämiseksi. Kuitenkin johdon sijaintia oli siirrettävä hieman, jotta pystyttäisiin ratkaisemaan S-ICD:hen liittyviä ongelmia kuten korkeaa defibrillointienergiaa sekä tahdistuksen puutetta. Rintalastan alla oleva sijainti sekä uudet algoritmit ratkaisevat nämä ongelmat, sillä defibrillointienergiaa

voitiin laskea 40 J:een ja ATP todettiin mahdolliseksi. EV-ICD ratkaisi myös ongelman liittyen tiettyyn potilasryhmään, jotka eivät olisi aikaisempia laitteita voineet käyttää. Nyt myös potilaat jotka ovat alttiita infektioille, mutta tarvitsevat ATP:n sekä pitkäkestoisen laitteen voivat saada turvallisemmin ICD-hoitoa.

**TK2:** Mitä riskejä ja rajoitteita EV-ICD:hen liittyy nykyisten tutkimustulosten perusteella? Tällä hetkellä EV-ICD:hen liittyvää tutkimusta on ainoastaan lyhyeltä aikaväliltä, joka on suurin ongelma EV-ICD:n turvallisuutta ja toimivuutta arvioi-  
dessa. Tällä hetkellä suurimmat rajoitteet ovat pitkäaikaisen bradykardiatahdistuk-  
sen puute ja se, että laite ei pysty lataamaan defibrillaatiota varten ATP:n aikana. Suurin riski mitä tutkimuksista löytyi oli virheellisten shokkien määrä. Molemmat nämä ovat kuitenkin pienempiä ongelmia, kuin TV-ICD:n ja S-ICD:n ongelmat.

**TK3:** Voisiko EV-ICD korvata perinteiset ICD-laitteet? Tutkielmassa todettiin, että tämänhetkisen tutkimusnäytön perusteella EV-ICD ei tule täysin korvaamaan perinteisiä ICD-laitteita. Laitteeseen liittyvät riskit ovat toistaiseksi liian suuret ja tutkimustietoa on laadullisesti ja määrällisesti liian vähän muutoksen tukemiseksi. Tämän lisäksi laite ei ole tutkimusten perusteella millään osa-alueella perinteisiä laitteita huomattavasti parempi. Kuitenkin EV-ICD mahdollistaa TV-ICD:n sekä S-ICD:n parhaimpien puolien yhdistämisen, jonka ansiosta se tulee olemaan todella hyvä korvaava vaihtoehto potilasryhmälle, jotka näitä yhdistettyjä ominaisuuksia tarvitsevat.

EV-ICD:n kehitys on merkittävä askel lääketieteessä ja mahdollistaa entistä useamman potilaan hoidon saamisen. Tällä hetkellä laite ei kuitenkaan ole laajassa käytössä ja tämän mahdollistamiseksi tarvitsemme vielä huomattavasti enemmän tutkimustietoa. Meneillään oleva Enlighten-tutkimus tulee antamaan runsaasti enemmän tietoa esimerkiksi laitteen turvallisuudesta sekä uusien lisättyjen ominaisuuksien toimivuudesta, minkä perusteella laitteen tulevaisuutta on mahdollista arvioida uudelleen.

# Lähdeluettelo

- [1] R. M. John et al., "Ventricular arrhythmias and sudden cardiac death", *The Lancet*, vol. 380, nro 9852, s. 1520–1529, 2012. DOI: 10.1016/S0140-6736(12)61413-5.
- [2] F. H. Samie ja J. Jalife, "Mechanisms underlying ventricular tachycardia and its transition to ventricular fibrillation in the structurally normal heart.", *Cardiovascular research*, vol. 50, nro 2, s. 242–250, 2001. DOI: 10.1016/s0008-6363(00)00289-3.
- [3] NHLBI. "Arrhythmias - Types | NHLBI, NIH", <https://www.nhlbi.nih.gov/health/arrhythmias/types>. (viitattu 29.9.2025).
- [4] S. Magnani, H. Ali ja R. Cappato, "Ten years of subcutaneous defibrillator therapy: Consolidated clinical evidence and future perspectives", *Journal of Cardiovascular Electrophysiology*, vol. 35, nro 3, s. 601–607, 2024. DOI: 10.1111/jce.16171.
- [5] D. J. Friedman, A. S. Tully ja E. P. Zeitler, "Subcutaneous and Transvenous ICDs: an Update on Contemporary Questions and Controversies", *Current Cardiology Reports*, vol. 24, nro 8, s. 947–958, 2022. DOI: 10.1007/s11886-022-01712-6.
- [6] P. Raatikainen ja J. Naukkarinen. "Rytmihäiriötahdistimen toimintaperiaate", Duodecim Oppiportti, <https://www.oppiportti.fi/kar01439>. (viitattu 8.10.2025).

- [7] S. Parkkila. ”Sydämen johtoradat”, Duodecim Oppiportti, <https://www.oppoportti.fi/kar01005>. (viitattu 6.10.2025).
- [8] A.-M. Hekkala. ”Sydämen toimintavaiheet”, Sydänliitto, <https://sydan.fi/fakta/sydamen-toimintavaiheet/>. (viitattu 1.10.2025).
- [9] K. Aalto-Setälä. ”Sydämen toiminta pumppuna”, Duodecim Oppiportti, <https://www.oppoportti.fi/kar01012>. (viitattu 7.10.2025).
- [10] C.-C. Lin, C.-Y. Yang, Z. Zhou ja S. Wu, ”Intelligent health monitoring system based on smart clothing”, *International Journal of Distributed Sensor Networks*, vol. 14, nro 8, elokuu 2018. DOI: 10.1177/1550147718794318.
- [11] R. M. Ricketts, A. Goyal ja I. Ahmed, ”Ventricular Fibrillation”, teoksessa *StatPearls*, StatPearls Publishing, 2025. <https://www.ncbi.nlm.nih.gov/books/NBK537120/>. (viitattu 29.9.2025).
- [12] P. Raatikainen ja H. Mäkynen. ”Kammiotakykardioiden jaottelu”, Duodecim Oppiportti, <https://www.oppoportti.fi/kar01718>. (viitattu 8.10.2025).
- [13] P. Raatikainen ja H. Mäkynen. ”Kammiotakykardian määritelmä ja hoitoperiaatteet”, Duodecim Oppiportti, <https://www.oppoportti.fi/kar01716>. (viitattu 2.10.2025).
- [14] L. Toivonen et al. ”Kammioperäisten rytmihäiriöiden invasiivisen hoidon tulokset”, Duodecim Oppiportti, <https://www.duodecimlehti.fi/duo60325>. (viitattu 1.10.2025).
- [15] Cleveland Clinic. ”What Is Ventricular Fibrillation?”, <https://my.clevelandclinic.org/health/diseases/21878-ventricular-fibrillation>. (viitattu 1.10.2025).
- [16] Hopkinsmedicine. ”Implantable Cardioverter Defibrillator (ICD) Insertion”, <https://www.hopkinsmedicine.org/health/treatment-tests-and-therapi>

- es/implantable-cardioverter-defibrillator-icd-insertion. (viitattu 29.9.2025).
- [17] P. Raatikainen, ”Ajankohtaista Lääkärin käsikirjasta”, <https://www.kaypahoito.fi/xmedia/duo/duo95822.pdf>. (viitattu 29.9.2025).
- [18] P. Raatikainen ja J. Naukkarinen. ”Rytmihäiriötahdistimen ohjelmointi”, Duodecim Oppiportti, <https://www.oppoportti.fi/kar01444>. (viitattu 8.10.2025).
- [19] P. Raatikainen ja J. Naukkarinen. ”Rytmihäiriötahdistimen valinta ja asennus”, Duodecim Oppiportti, <https://www.oppoportti.fi/kar01443>. (viitattu 8.10.2025).
- [20] D. J. Sanders ja A. Mazur, ”Editorial Commentary: Transvenous leads’ last stand: Non-transvenous defibrillators and a leadless future”, *Trends in Cardiovascular Medicine*, vol. 35, nro 6, s. 372–373, 2025. DOI: 10.1016/j.tcm.2025.03.007.
- [21] J. E. Tang et al., ”New Horizons in Nontransvenous Arrhythmia Management: Aurora Extravascular ICD”, *Journal of Cardiothoracic and Vascular Anesthesia*, vol. 39, nro 6, s. 1564–1570, 2025. DOI: 10.1053/j.jvca.2025.01.029.
- [22] L. R. A. Olde Nordkamp et al., ”Device-Related Complications in Transvenous Versus Subcutaneous Defibrillator Therapy During Long-Term Follow-Up: The PRAETORIAN-XL Trial.”, *Circulation*, vol. 152, nro 3, s. 172–182, 2025, Place: United States. DOI: 10.1161/CIRCULATIONAHA.125.074576.
- [23] S. Savarimuthu, S. Roy, M. Obeidat ja A. Harky, ”Subcutaneous implantable cardioverter defibrillator: Can it overtake its transvenous counterpart”, *Pacing and Clinical Electrophysiology*, vol. 44, nro 8, s. 1413–1420, 2021. DOI: 10.1111/pace.14246.

- [24] Antiarrhythmics versus Implantable Defibrillators (AVID) Investigators, "A comparison of antiarrhythmic-drug therapy with implantable defibrillators in patients resuscitated from near-fatal ventricular arrhythmias", *The New England Journal of Medicine*, vol. 337, nro 22, s. 1576–1583, 1997. DOI: 10.1056/NEJM199711273372202.
- [25] A. J. Moss et al., "Prophylactic Implantation of a Defibrillator in Patients with Myocardial Infarction and Reduced Ejection Fraction", *New England Journal of Medicine*, vol. 346, nro 12, s. 877–883, 2002. DOI: 10.1056/NEJMoa013474.
- [26] P. Friedman et al., "Efficacy and Safety of an Extravascular Implantable Cardioverter–Defibrillator", *New England Journal of Medicine*, vol. 387, nro 14, s. 1292–1302, 2022. DOI: 10.1056/NEJMoa2206485.
- [27] P. Friedman et al., "Performance and Safety of the Extravascular Implantable Cardioverter Defibrillator Through Long-Term Follow-Up: Final Results From the Pivotal Study", *Circulation*, vol. 151, nro 4, s. 322–332, 2025. DOI: 10.1161/CIRCULATIONAHA.124.071795.
- [28] G. H. Bardy et al., "An Entirely Subcutaneous Implantable Cardioverter–Defibrillator", *New England Journal of Medicine*, vol. 363, nro 1, s. 36–44, 2010. DOI: 10.1056/NEJMoa0909545.
- [29] V. Russo et al., "Device-Related Complications and Inappropriate Therapies Among Subcutaneous vs. Transvenous Implantable Defibrillator Recipients: Insight Monaldi Rhythm Registry", *Frontiers in Cardiovascular Medicine*, vol. 9, 2022. DOI: 10.3389/fcvm.2022.879918.
- [30] P. D. Lambiase et al., "Subcutaneous implantable cardioverter-defibrillators: long-term results of the EFFORTLESS study", *European Heart Journal*, vol. 43, nro 21, s. 2037–2050, 2022. DOI: 10.1093/eurheartj/ehab921.

- [31] R. Weiss et al., "Safety and Efficacy of a Totally Subcutaneous Implantable-Cardioverter Defibrillator", *Circulation*, vol. 128, nro 9, s. 944–953, 2013. DOI: 10.1161/CIRCULATIONAHA.113.003042.
- [32] B. P. Knight et al., "The clinical and economic impact of extended battery longevity of a substernal extravascular implantable cardioverter defibrillator", *Journal of Cardiovascular Electrophysiology*, vol. 35, nro 2, s. 230–237, 2024. DOI: 10.1111/jce.16150.
- [33] HUS. "Uuden sukupolven rytmihäiriötahdistimien asennukset aloitettu HUSissa | HUS", <https://www.hus.fi/ajankohtaista/uuden-sukupolven-rytmihairiotahdistimien-asennukset-aloitettu-husissa>. (viitattu 15.12.2025).
- [34] C. D. Swerdlow et al., "Design and Preliminary Results of Sensing and Detection for an Extravascular Implantable Cardioverter-Defibrillator", *JACC: Clinical Electrophysiology*, vol. 7, nro 11, s. 1387–1399, 2021. DOI: 10.1016/j.jacep.2021.03.004.
- [35] C. Swerdlow et al., "Extravascular Implantable Cardioverter-Defibrillator Sensing and Detection in a Large Global Population", *JACC: Clinical Electrophysiology*, vol. 10, nro 8, s. 1896–1912, 2024. DOI: 10.1016/j.jacep.2024.02.033.
- [36] J. Y. S. Chan et al., "Novel Extravascular Defibrillation Configuration With a Coil in the Substernal Space: The ASD Clinical Study", *JACC: Clinical Electrophysiology*, vol. 3, nro 8, s. 905–910, 2017. DOI: 10.1016/j.jacep.2016.12.026.
- [37] D. P. Sholevar et al., "Feasibility of extravascular pacing with a novel substernal electrode configuration: The Substernal Pacing Acute Clinical Evalua-

- tion study”, *Heart Rhythm*, vol. 15, nro 4, s. 536–542, 2018. DOI: 10.1016/j.hrthm.2017.11.030.
- [38] L. V. A. Boersma et al., ”Therapy From a Novel Substernal Lead: The ASD2 Study”, *JACC: Clinical Electrophysiology*, vol. 5, nro 2, s. 186–196, 2019. DOI: 10.1016/j.jacep.2018.11.003.
- [39] I. Crozier et al., ”First-in-Human Chronic Implant Experience of the Substernal Extravascular Implantable Cardioverter-Defibrillator”, *JACC: Clinical Electrophysiology*, vol. 6, nro 12, s. 1525–1536, 2020. DOI: 10.1016/j.jacep.2020.05.029.
- [40] I. Crozier et al., ”Periprocedural outcomes from the postmarket study of the extravascular implantable cardioverter-defibrillator: preliminary Enlighten study results and meta-analysis”, *Heart Rhythm*, vol. 23, nro 1, s. 180–185, 2025. DOI: 10.1016/j.hrthm.2025.02.012.
- [41] L. V. A. Boersma et al., ”Design of a post-market registry for the extravascular implantable cardioverter-defibrillator: The Enlighten Study”, *Heart Rhythm O2*, vol. 6, nro 1, s. 64–69, 2025. DOI: 10.1016/j.hroo.2024.09.022.
- [42] A. E. Thompson et al., ”The development of the extravascular defibrillator with substernal lead placement: A new Frontier for device-based treatment of sudden cardiac arrest”, *Journal of Cardiovascular Electrophysiology*, vol. 33, nro 6, s. 1085–1095, 2022. DOI: 10.1111/jce.15511.