

SILMÄNPOHJAKUVAT – DIGITAALISEN KUVANKÄSITTELYN MAHDOLLISUUDET

Syventävät opinnot
Turun yliopisto, Silmätautien klinikka
LK Sanni Marttinen
Ohjaaja: Silmätautien professori Eija Vesti

Turun yliopiston laatujärjestelmän mukaisesti tämän julkaisun alkuperäisyys on tarkastettu Turnitin OriginalityCheck -järjestelmällä.

Sisällysluettelo

1	Johdanto.....	2
2	Kirjallisuuskatsaus	3
3	Metodit.....	4
3.1	Aineisto.....	4
3.2	Välineistö.....	5
3.3	Valokuvaus	6
3.4	Kuvien tulkinta	7
4	Tutkimustulokset	12
4.1	Kameran käyttö	12
4.2	Diabetespotilaat	12
4.2.1	Smartscope.....	13
4.2.1.1	Oikea silmä	14
4.2.1.2	Vasen silmä	17
4.2.2	Aurora	17
4.2.2.1	Oikea silmä	17
4.2.2.2	Vasen silmä	18
4.2.3	Yhteenveto diabetespotilaista	19
4.3	Papillakuvat ilman laajennusta glaukooma- ja diabetespotilaista	20
4.3.1	Aurora	20
4.3.1.1	Oikea silmä	21
4.3.1.2	Vasen silmä	23
4.3.2	Yhteenveto glaukooma- ja diabetespotilaiden laajentamattomista papillakuvista	23
5	Pohdinta	25
	Lähteet.....	27

1 Johdanto

Perusterveydenhuollossa on selvä tarve kuvata silmiä ja silmänpohjia. On kuitenkin haastavaa nähdä silmänpohja ja tulkita sen muutoksia oftalmoskoopilla ilman mustuaisen laajennusta. Helpompi laite onkin käsikäyttöinen silmänpohjakamera, jonka avulla muutoksia voi tulkita myös yleislääkäri, sillä kuvaa voi katsoa pitkään. Käsikäyttöisellä silmänpohjakameralla otettujen kuvien avulla olisi mahdollista konsultoida helposti erikoissairaanhoidtoa. Samalla välttyttäisiin tarpeettomilta läheteiltä. Diabeettisen retinopatian löydösten dokumentointi voi olla tarpeellista myöskin perusterveydenhuollossa.

Tutkimusprojektin tavoitteena oli selvittää Smartscope PRO ja Aurora - silmänpohjakameroiden toimivuutta silmänpohjamuutosten seurannassa eri sairauksien aiheuttamina erityisesti iäkkäämmillä potilailla. Tutkimuksen alussa kuvattiin kaihipotilaita osittain harjoitusmielessä kameran käytön oppimiseksi. Kameran käytön oppimisen jälkeen siirryttiin diabeetikkojen ja glaukoomapotilaiden silmänpohjien kuvaamiseen ja pyrittiin selvittämään käsikäyttöisen kameran kuvanlaatua. Glaukoomapotilailla kuvattiin silmänpohjat non-mydriaattisina ja verrattiin kuvanlaatua kuvaajan ottamiin kuviin mydriaattisista silmänpohjista. Diabeetikoilla selvitettiin, kuinka paljon mustuaisen laajentaminen vaikuttaa kuvan laatuun verrattuna non-mydriaattiseen mustuaiseen.

2 Kirjallisuuskatsaus

Suomessa diabetesta sairastaa lähes puoli miljoonaa ihmistä (Winell K, Reunanen A. Diabetesbarometri 2005. Suomen Diabetesliitto 2006). Diabetes aiheuttaa silmänpohjaan hitaasti muutoksia, jotka alussa aiheuttavat oireita harvoin. Työikäisten keskuudessa diabeettinen retinopatia on tärkein ehkäistävissä oleva näkövammaisuuden syy (Paula Summanen ja Leila Laatikainen 2016), ja silmänpohjien valokuvaus mydriaattisista mustuaisista on oftalmoskopiaan verrattuna herkempi keino seuloa diabeettista retinopatiaa (Hutchinson A ym. 2000). Mikäli seulonnassa diabeettinen retinopatia saadaan ajoissa kiinni ja hyvä hoito annetaan oikeaan aikaan, vähentää se näön heikkenemisen riskiä (Käypä hoito, Diabeettinen retinopatia, 2014).

Käsi­käyt­toisten silmänpohjakameroiden toimivuutta on tutkittu aiemminkin. Etelä-Intiassa verrattiin näköä uhkaavan diabeettisen retinopatian näkymistä käsi­käyt­toisellä Smartscope-kameralla tavalliseen klinikan silmänpohjakameraan ja kliiniseen tutkimukseen (S Sengupta ym. 2017). Tutkimuksessa käsi­käyt­toisillä silmänpohjakameroilla oli suuri herkkyys ja tarkkuus näköä uhkaavan diabeettisen retinopatian diagnosoinnissa laajentamattomista mustuaisista otetuista Smartcope-kuvista. Tämä viittaa laitteen hyödyllisyyteen, kun siirrettävyys on välttämätöntä.

Michiganin yliopistossa tutkittiin käsi­käyt­toisen nonmydriaattisen silmänpohjakameran valokuvien laadun ennustetekijöitä näkökykyä uhkaavan diabeettisen retinopatian seulonnassa (Davila JR ym. 2017). Tutkimuksen mukaan lasiaisverenvuoto ja pitkälle edennyt kaihi heikensivät kuvanlaatua, kun käytettiin käsi­käyt­toisiä kameroita. Kun mykiö ja lasiainen olivat kirkkaat, saivat myös muut kuin terveydenhuollon ammattilaiset käsi­käyt­toisellä kameralla korkealaatuisia kuvia, kun heitä oli koulutettu riittävästi.

Käsi­käyt­toisiä silmänpohjakameroita valmistaa nykyisin moni yritys. Volk valmistaa Pictor Plus -nimisiä silmänpohjakameroita. Jedmedillä on erikseen automaattinen ja manuaalinen silmänpohjakamera. Tässä tutkimuksessa on käytetty Optomedin Smartscope PRO- sekä Aurora-kameroita.

3 Metodit

Tutkimuksessa käytettiin Optomedin kahta eri käsikäyttöistä silmänpohjakameraa, Smartscope PRO:ta ja Auroraa. Kaikki käsikäyttöisillä kameroilla otetut kuvat otti lääketieteen kandidaatti Sanni Marttinen. Digitaalisen käsittelyn mahdollisuuksia kuvan parantamisessa tutkittiin käsittelemällä kuvia kahdella eri suodatuksella. ”General enhancement” korostaa kuvan piirteitä yleisesti ja ”Vessel enhancement” korostaa erityisesti verisuonia. Silmätautien professori Eija Vesti arvioi kuvanmuokkausten toimivuutta.

Diabeetikkoja on kuvattu Smartscope PRO ja Aurora kameroilla. Diabeetikoista otettiin makula- ja papillakeskeiset kuvat ennen ja jälkeen laajennuksen. Lisäksi osasta diabeetikoista otettiin ainoastaan papillakeskeiset kuvat ilman mustuaisen laajennusta. Glaukoomapotilaista otettiin vain papillakuvat ilman laajennusta. Kaikki glaukoomapotilaat on kuvattu Aurora-kameralla.

3.1 Aineisto

Tutkimuspaikkana oli TYKSin silmätautien klinikka. Tutkimukselle saatiin Varsinais-Suomen sairaanhoitopiirin Eettisen toimikunnan puoltava lausunto ja tutkimuslupa (TO6/006/17). Tutkimukseen rekrytoitiin yhteensä 70 potilasta jälkikaihi-, diabetes- ja glaukoomapoliklinikoilta. Jälkikaihipotilaat kuvattiin ensin ja heitä oli 21. Kaikki kuvaukset tehtiin Smartscope PRO -kameralla. Hyvin nopeasti huomattiin, että kaihin vaikutus oli suuri ja kameran käytössä oli myös oppimiskäyrä. Näin ollen varsinaiseen analysointiin ei käytetty jälkikaihipotilaita.

Diabetespotilaita kuvattiin 19. Heistä 10 oli naisia ja 9 miestä. Keski-ikä oli 50,8 vuotta (vaihteluväli 27,4–71,7 vuotta). Näiltä potilailta kuvattiin silmänpohjat sekä ennen mustuaisen laajennusta että sen jälkeen. Kuvat otettiin sekä papilla-keskeisesti että makula-keskeisesti.

Näköhermon pään valokuvaus tehtiin 30 potilaalle. Näistä 21 sairasti glaukoomaa ja heistä 11 oli naisia ja 10 miehiä. Keski-ikä oli 75,9 vuotta (vaihteluväli 42,3–90,5 vuotta). Näille glaukoomapotilaille kuvaus tehtiin ainoastaan laajentamattomasta mustuaisesta glaukoomapoliklinikkakäynnin yhteydessä. Näköhermon pään valokuvaus tehtiin myös

yhdeksälle diabeetikolle. Heistä 3 oli naisia ja 6 miehiä. Keski-ikä oli 65,3 vuotta (vaihteluväli 46,4–75,0 vuotta). Kuvaus tehtiin laajentamattomasta mustuaisesta.

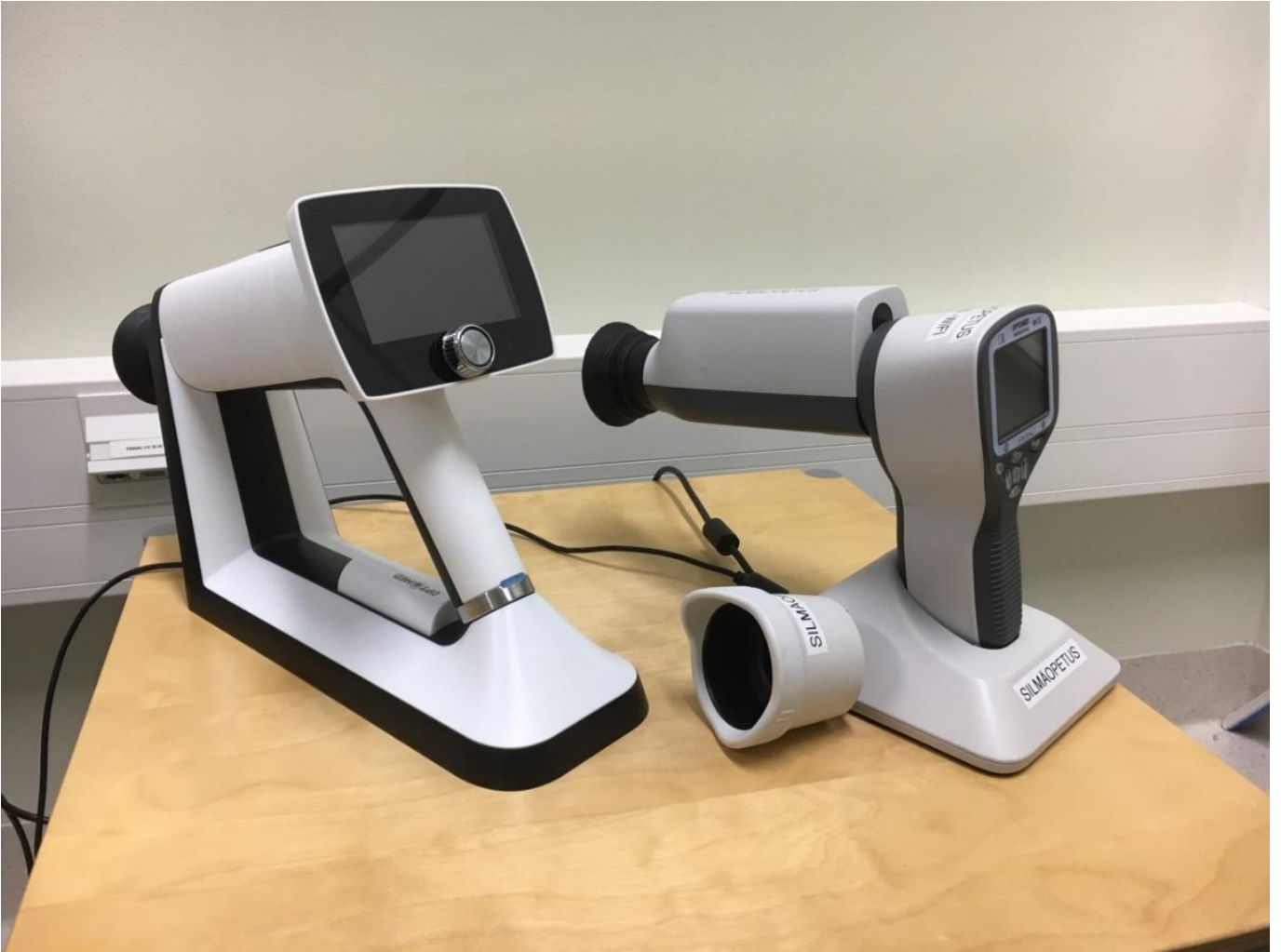3.2 Välineistö

Optomed oy on suomalainen yhtiö, joka kehittää erityisesti silmänpohjan valokuvaukseen sopivia laitteita. Tutkimuksessa käytettiin kahta eri silmänpohjakameraa. Käytetyt laitteet ovat Smartscope PRO ja Optomed Aurora. Molemmat tutkimuksessa käytössä olleet kamerat on suunniteltu silmänpohjan kuvaamiseen non-mydriaattisesta mustuaisesta. Molemmista kameroista saa tuotettua kuvia mm. JPEG-muodossa.

Tutkimus aloitettiin Smartscope PRO silmänpohjakameralla. Laitteen kuvalaajuus on 40 astetta, kameran resoluutio 5 Mpix, näytön koko 2,4” ja minimi pupillin laajuus 3,5 mm. Kuvat saa siirrettyä laitteesta Wi-Fi:n tai USB:n avulla.

Tutkimuksen edetessä vaihdettiin kuvauslaite Optomed Aurora silmänpohjakameraan. Laitteen kuvalaajuus on 50 astetta, kameran resoluutio 5 Mpix, näytön koko 4” ja minimi pupillin laajuus 3,1 mm. Kuvat saa siirrettyä laitteesta Wi-Fi:n tai USB:n avulla.

Kuvia verrattiin sairaalan Topcon TRC-50DX -kameraan, jonka kuvat on otettu laajennetusta mustuaisesta. Kuvalaajuuden vaihtoehdot ovat 50, 35 ja 20 astetta. Laite painaa keskimäärin 35 kg.



Kuva 1 – Oikealla puolella Aurora-kamera ja vasemmalla Smartscope PRO-kamera.

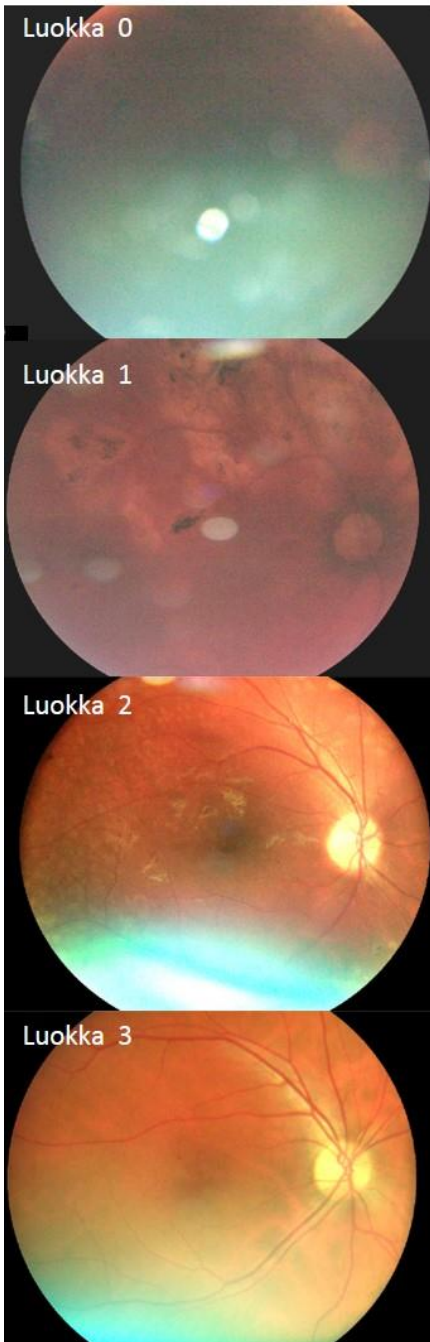
3.3 Valokuvaus

Kaikki silmänpohjakuvat on otettu aikavälillä 20.10.2017–9.5.2019. Diabeetikoiden valokuvat otettiin kaikilla kameroilla sekä papilla- että makulakeskeisesti. Molemmilla käsikäyttöisillä kameroilla kuvat otettiin sekä ennen mustuaisten laajennusta että sen jälkeen. Mustuaisten laajennuksessa käytettiin silmätippoja Oftan Tropicamid 5 mg/ml sekä Phenylephrine Hydrochloride 10%, joita molempia annosteltiin 1 tippa. Vertailukuvat otettiin sairaalan Topcon TRC-50DX -kameralla. Sairaalakameran kuvat otettiin laajennetusta mustuaisesta 50 asteen laajuisena papilla- ja makulakeskeisesti.

Glaukoomapotilaiden valokuvat näköhermon päistä otettiin Aurora-kameralla ilman laajennusta. Sairaalan silmänpohjakameralla otettuihin kuviin mustuaiset oli laajennettu, kuvat otettiin 35 asteen laajuisena. Näköhermon pään valokuvat yhdeksältä diabeetikolta otettiin ilman laajennusta Aurora-kameralla.

3.4 Kuvien tulkinta

Kuvia otettiin ensin Smartscope Pro-kameralla, sillä se tuli markkinoille ennen Aurora-kameraa. Smartscope Pro kameralla kuvien ottaminen oli aluksi osittain myös kameran käytön opettelua. Aurora-kameraan vaihdettaessa oli kuvaajalla silmänpohjien kuvaamisesta jo hieman kokemusta. Aurora-kameran uudempi teknologia ja suurempi näyttö helpottivat kuvan ottoa huomattavasti. Kuvan näki välittömästi isommalta näytöltä ja pystyi arvioimaan helpommin, onko tarvetta ottaa uusi kuva vai onko ensimmäinen kuva riittävän hyvä tulkintaan.



Kuva 2 – Kuvien laadun luokitus havainnollistettuna.

Kaikkien kuvien analysoinnin, luokittelun ja vertailun suoritti työn ohjaaja, silmätautien erikoislääkäri, professori Eija Vesti. Kuvia on analysoitu antamalla numeerisia arvoja kuvien laadusta ja vertailukelpoisuudesta.

Kaihin määrä luokiteltiin asteikolla 0–4, numeroiden selitykset on esitetty taulukosta 1. Kaihin määrän arvioinnissa käytettiin pohjana sairauskertomustietoja.

Taulukko 1 – Kaihin määrä

Kaihin määrä	
0	IOL tai oma kirkas linssi
1	Kaihi +/-
2	Kaihi +
3	Kaihi ++
4	Kaihi +++

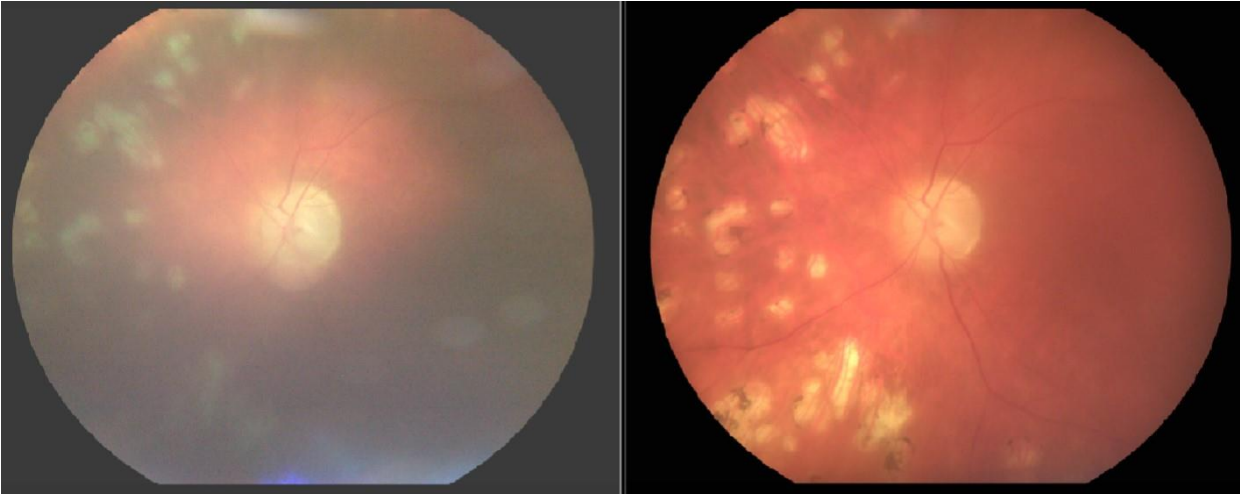
Smartscope PRO ja Aurora –kameroiden kuvanlaatu luokiteltiin asteikolla 0–3. Kuva 2 havainnollistaa luokittelua ja kuvien laatua toisiinsa nähden. Mitä suuremman arvosanan kuva sai, sitä paremmin kuvasta erottui yksityiskohdat.

Kuvanlaadun numeroarvot on selitetty taulukossa 2. Mustuaisten laajennuksen vaikutus kuvanlaatuun arvioitiin saman luokituksen muutoksella ja taulukon 2 selitykset kertovat myös laajennuksen jälkeisistä laatuarvioista.

Taulukko 2 – Kuvien luokittelu

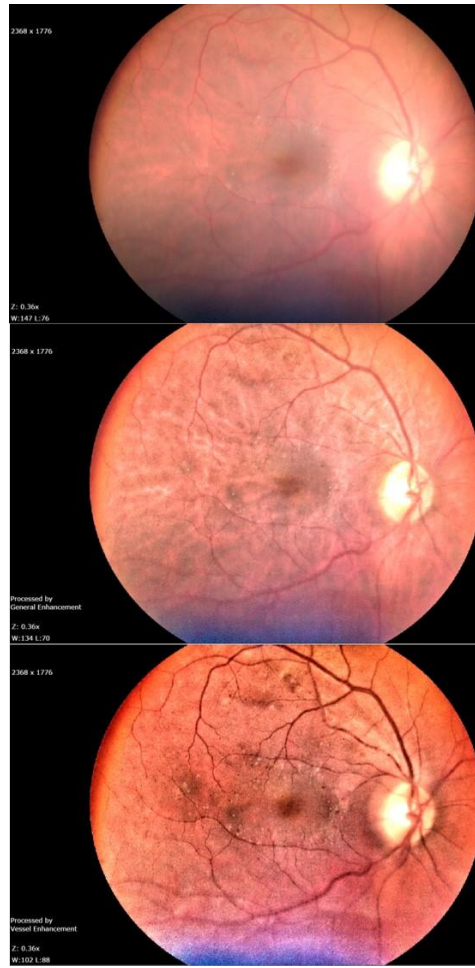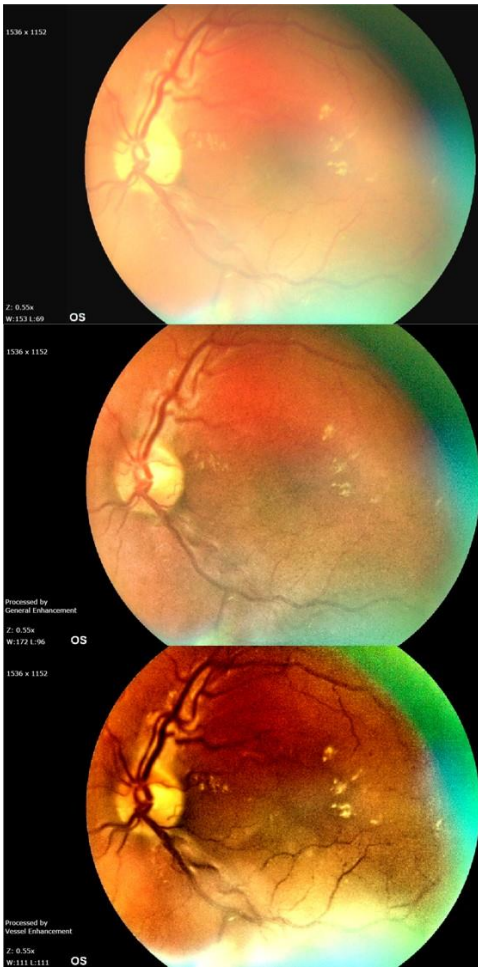Kuvan luokitus	
0	Ei erota kunnolla
1	Kuva utuinen, mutta näkee suonet
2	Suonet ja vuodot erottuvat
3	Kuva hyvä

Kuvassa 3 on näytetty mustuaisen laajennuksen vaikutus kuvanlaatuun laajentamattomaan mustuaiseen verrattuna Aurora-kameralla kuvattuna.



Kuva 3 – Vasemmalla puolella mustuainen laajentamaton ja oikealla puolella mustuainen laajennettuna. Kuvat otettu Aurora-kameralla samasta silmästä.

Kuvankäsittelyssä käytettiin kahta automaattista kuvankäsittelyä: General enhancement ja Vessel enhancement. Molemmilla kuvankäsittelyohjelmilla on tarkoituksena saada valokuvassa näkyvät verisuonet, vuodot ja mikroaneurysmat paremmin näkyviin. Kuvassa 4 on havainnollistettu kuvanmuokkauksen aikaansaamaa muutosta Smartscope Pro-kameralla ja kuvassa 5 Aurora-kameralla.



Kuva 4 – Smartscope Pro

Kuva 5 – Aurora

Kuvissa 4 ja 5 on yllimmä muokkaamaton kuva silmänpohjasta. Keskimmaisissa kuvissa on käytetty General enhancement-muokkausohjelmaa ja molempien kuvien alin kuva on muokattu Vessel enhancement-muokkausohjelmaa käyttäen.

Kuvankäsittelyn vaikutusta kuvan laatuun arvioitiin asteikolla 0-3. Samalla arvioitiin myös sanallisesti, mikäli jompikumpi kuvankäsittelyistä oli parempi. Taulukossa 3 on kerrottu kuvankäsittelyn jälkeisen arvioinnin numeroiden selitykset.

Taulukko 3 – Kuvankäsittely

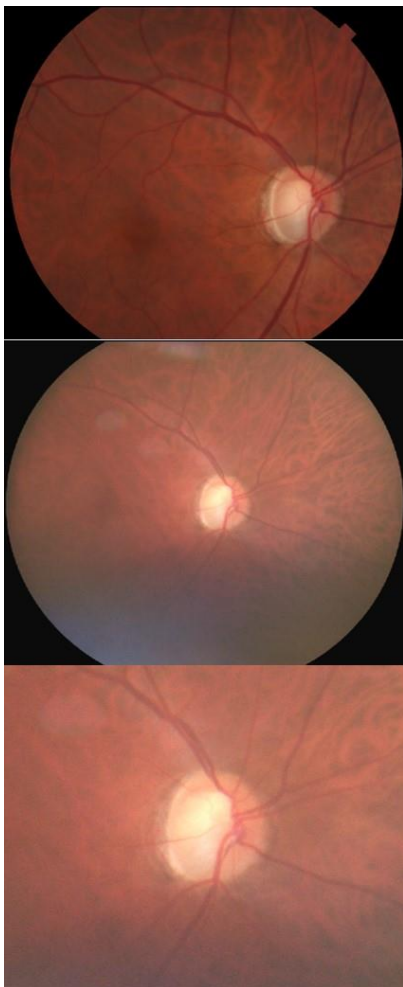
Enhancement eli kuvankäsittely	
0	Ei paranna - edelleen erottamattomissa
1	Parantaa - suonet/vuodot saadaan näkyviin
2	Parantaa paljon
3	Kuva jo hyvä eikä auta enempää

Smartscope PRO ja Aurora –kameroilla otetuista kuvista pyrittiin saamaan mahdollisimman hyviä sairaalakameran kanssa vertailuun. Kuvista valittiin ensin paras, joka oli otettu mahdollisesti mustuainen laajennettuna ja sitä oltiin voitu parannella

kuvankäsittelyllä. Parasta kuvaa ja siinä näkyviä muutoksia verrattiin sairaalan kameralla otettuihin kuviin. Resoluutiossa toki on aina eroa, mutta pyrkimyksenä oli selvittää, näkeekö käsikameralla otetusta kuvasta kaiken saman kuin sairaalakameralla otetussa kuvassa näkyy. Vertailussa käytettiin asteikkoa 0-4, numeroinnin selitykset löytyvät taulukosta 4.

Taulukko 4 – Ero sairaalan kameraan

Ero sairaalan kameraan	
0	Huonompi, kuvankäsittelylläkin jää huonommaksi
1	Huonompi, mutta kuvankäsittely parantaa
2	Huonompi, mutta kuvankäsittelyllä saadaan lähes yhtä paljon yksityiskohtia
3	Yhtä hyvä (+- kuvankäsittely)
4	Parempi kuin sairaalan kameralla (+- kuvankäsittely)



Kuvassa 6 on esitetty sairaalakameran ja käsikäyttöisen kameran ero samalla potilaalla saman silmän kuvissa. Ylimpänä kuvana on sairaalakameralla otettu kuva laajennetusta mustuaisesta. Keskimmäinen kuva on laajentamattomasta mustuaisesta Aurora-kameralla otettu kuva samasta silmänpohjasta. Keskimmäiseen kuvaan on muokattu vain valoisuutta ja kontrastia, kuvankäsittelyohjelmia ei ole käytetty. Alimpaan kuvaan on lähennetty keskimmäistä kuvaa papillaseudusta. Alimmassa kuvassa nähdään papillaseutu ja suonet lähes samalla tarkkuudella kuin ylimmässä, sairaalakameralla otetussa kuvassa. Kyseisestä käsikäyttöisen kameran kuvasta saa saman informaation papillasta kuin sairaalakamerasta, vaikka resoluutio onkin hieman huonompi.

Kuva 6 – Ylimpänä sairaalakameralla otettu kuva laajennetusta mustuaisesta. Keskellä Aurora-kameralla otettu kuva laajentamattomasta mustuaisesta. Alimpaan kuvaan on lähennetty keskimmäistä kuvaa.

4 Tutkimustulokset

4.1 Kameran käyttö

Molemmat laitteet olivat helppoja oppia käyttämään. Myös opiskelijana säädöt sai helposti muutettua jokaiselle potilaalle sopiviksi. Aurora-kamerassa näytön isompi koko helpotti kuvan tulkintaa jo suoraan kamerasta katsottuna. Kameroiden käytössä oli selkeä oppimiskäyrä, jonka vaikutusta pyrittiin vähentämään jättämällä tutkimuksesta ensin kuvatut kaihipotilaat pois.

Kaikista potilaista oli otettu joko saman kuukauden aikana tai vuoden sisään vastaavat valokuvat silmäklinikan Topcon TRC-50DX –silmänpohjakameralla mustuaiset laajennettuna. Kyseisellä kameralla diabeetikkojen papilla- ja makulakeskeiset kuvat otettiin 50 asteen laajuisena ja glaukoomapotilaiden näköhermon pään valokuvat 35 asteen laajuisena.

4.2 Diabetespotilaat

Diabeetikkoja, joilta otettiin makula- ja papillakuvat ennen ja jälkeen laajennuksen molemmista silmistä, oli yhteensä 19. Heistä 8 on kuvattu Smartscope Pro-kameralla ja 11 Auroralla. Jokaisesta potilaasta otettiin yhteensä 8 silmänpohjakuvaa käsikäyttöisellä kameralla. Pienen potilasmassan vuoksi puhutaan löydöksistä potilaiden lukumäärän mukaisesti. Vertasimme kuvia kamera- ja silmäkohtaisesti.

Taulukossa 5 on näkyvillä potilasryhmien ikäjakauma sekä kaihin määrä. Kaihin määrä oli huomattavasti suurempi Smartscope-potilasryhmällä, joten se myös varmasti vaikuttaa kuvanlaatuun. Yksittäisen potilaan kaihin määrästä ei kuitenkaan pystynyt arvioimaan tulevaa kuvanlaatua.

Taulukko 5 – Diabeetikkojen potilasryhmien ikäjakauma ja kaihin määrä.

	Potilasmäärä (N)	Keski- ikä	län mediaani	län jakauma	Kaihin määrä (0-4, taulukko 1)
Smartscope PRO	8	52,2	54,9	26,3–61,1	1,4
Aurora	11	49,7	50,6	27,4–71,1	0,1

Taulukossa 6 on kerrottu potilasmäärän mukaisesti kaihin määrä potilasryhmissä. Aurora-kameralla kuvatussa ryhmässä kaihin määrä oli huomattavasti vähäisempi.

Taulukko 6 – Kaihin määrä potilasryhmissä potilasmäärien mukaan.

	Smartscope PRO		Aurora	
	Oikea n=8	Vasen n=8	Oikea n=11	Vasen n=11
IOL / kirkas mykiö	3	4	10	9
Kaihi +- 	2	2	1	2
Kaihi + 	1	1	0	0
Kaihi ++ 	1	1	0	0
Kaihi +++ 	1	0	0	0

4.2.1 Smartscope

Smartscope-kameralla kuvattiin yhteensä 8 diabeetikkoa. Taulukossa 6 on esitetty potilaiden kaihin määrä. Mikäli kaihia oli, sen määrä ei kertonut vaikutuksesta kuvanlaatuun yksittäisen potilaan kohdalla. Jopa hyvin voimakkaalla kaihilla oli mahdollista saada suonet ja vuodot erottumaan ja kuvankäsittelyllä oli mahdollista saada kuvaa vieläkin paremmaksi jopa sairaalakameran laatuun yltäen.

4.2.1.1 Oikea silmä

Oikeaa silmää kuvattaessa oli papillan ja makulan kuvat laadullisesti samantasoisia laajentamattomista mustuaisista ja ne paranivat yhtä paljon laajennuksen myötä.

Taulukossa 7 on esitetty kuvanlaatu ennen laajennusta potilasmäärittäin.

Taulukko 7 – Kuvanlaatu ennen laajennusta potilasmäärittäin. Lisäksi laskettu prosentuaalinen osuus kuvista, joista suonet ja vuodot erottuvat.

Kuvanlaatu ennen laajennusta (taulukko 2)	Smartscope Pro				Aurora			
	Papillakeskeinen n=8		Makulakeskeinen n=8		Papillakeskeinen n=11		Makulakeskeinen n=11	
	Oikea	Vasen	Oikea	Vasen	Oikea	Vasen	Oikea	Vasen
0: Ei erota kunnolla	2	2	2	2	1	2	1	2
1: Kuva utuinen, suonet näkee	3	2	3	2	0	0	0	0
2: Suonet ja vuodot erottuvat	1	2	1	2	2	2	2	1
3: Kuva hyvä	2	2	2	2	8	7	8	8
Suonet ja vuodot erottuvat (2+3) ja laskettu prosenttiosuus	3 =37,5 %	4 =50%	3 =37,5 %	4 =50%	10 =90,9 %	9 =81,8 %	10 =90,9 %	9 =81,8 %
Prosenttiosuus kameralla otetuista kuvista, joissa suonet ja vuodot erottuvat (2+3)	43,8%				86,4%			

Puolet kuvista parani mustuaisen laajennuksen myötä, toinen puolikas kuvista pysyi kuvanlaadultaan laajennuksesta huolimatta samana. Pelkällä laajennuksella saatiin seitsemän potilaan suonet ja vuodot näkymään sekä makulassa että papillassa.

Taulukossa 8 näkyy laajennuksen aikaansaama parannus kuvanlaadussa.

Taulukko 8 – Keskiarvoja kuvanlaadusta ja prosenttiosuuksia parhaista kuvanmuokkausohjelmista diabeetikkojen makula- ja papillakuvista. Smartscope- ja Aurorakameralla kuvatut potilaat esitettynä erikseen.

	Kuvanlaadun keskiarvo ennen laajennusta (0-4, taulukko 2)	Kuvanlaadun keskiarvo laajennuksen jälkeen (0-4, taulukko 2)	General enhancement parempi	Vessel enhancement parempi	Vessel ja General yhtä hyviä	Kuvanmuokkaus ei paranna
Smartscope -papilla	1,4	2,1	62,5%	18,8%	12,5%	6,3%
Smartscope -makula	1,4	2,1	31,3%	56,3%	6,3%	6,3%
Aurora -papilla	2,4	2,8	0%	90,9%	9,1%	0%
Aurora -makula	2,4	2,8	0%	95,5%	0%	4,5%

Kuvanmuokkauksella kuuteen kuvaan saatiin paranemista aikaan, kahdessa kuvassa laatu oli jo valmiiksi hyvä tai erittäin hyvä eikä niissä paranemista enää kuvanmuokkauksella tullut. Oikean silmän makula- ja papillakeskeisiä kuvia käsitellessä Vessel enhancementin huono puoli oli, että mikäli kuvassa oli heijastumia, tämä käsittely korosti niiden häiritsevyyttä ja näkymistä. Kuvanmuokkauksella aikaansaadun kuvanlaadun paraneminen on esitetty taulukossa 8 prosenttiosuuksin ja taulukossa 10 potilasmäärin.

Sairaalakameran kuviin verrattaessa otettiin käsikäyttöisellä kameralla otetuista kuvista paras versio, joka saattoi olla muokattu. Kuvien laatu on esitetty sairaalakameraan verrattuna prosenttiosuuksin taulukossa 9 ja potilaiden lukumäärän mukaan taulukossa 10. Aurora-kameralla kuvatut kuvat olivat lähempänä sairaalakameran laatua.

Taulukko 9 – Kuvien laatua verrattu sairaalakameralla otettuihin kuviin.

Laajennuksen ja kuvanmuokkauksen jälkeiset kuvat verrattuna sairaalakameraan	Kaihin määrä keskiarvoltaan (0-4, taulukko 1)	Sairaalakameran tasoisia tai parempia kuin sairaalakamera (taulukko 4, arviointiasteet 3 ja 4)	Lähes sairaalakameran tasoisia (taulukko 4, arviointiaste 2)	Selvästi huonompia kuin sairaalakamera (taulukko 4, arviointiasteet 0 ja 1)	Sairaala-kameraan verratun laadun keskiarvo (asteikko 0-4, taulukko 4)
Smartscope PRO	1,4	12,5%	37,5%	50%	1,5
Aurora	0,1	86,4%	13,6%	0%	3

Taulukko 10 – Potilasmäärittäin kuvankäsittelyohjelmien vaikutus kuvanlaatuun ja parhaan, mahdollisesti muokatun kuvan ero sairaalakameralla otettuun kuvaan. Taulukkoon on koottu sekä Smartscope- että Aurora-kameralla kuvatut potilaat.

		Smartscope Pro				Aurora			
		Papillakeskeinen n=8		Makulakeskeinen n=8		Papillakeskeinen n=11		Makulakeskeinen n=11	
		Oikea	Vasen	Oikea	Vasen	Oikea	Vasen	Oikea	Vasen
Enhancement	Parantaa	6	7	6	7	11	11	10	11
	Ei vaikuta	2	0	2	0	0	0	0	0
	Huonontaa	0	1	0	1	0	0	1	0
General enhancement parempi		5	5	3	2	0	0	0	0
Vessel enhancement parempi		2	1	4	5	10	10	10	11
Yhtä hyviä		1	1	1	0	1	1	1	0
Ero sairaalakameraan	Huonompi	6		8		1		2	
	Yhtä hyvä	2		0		8		8	
	Parempi	0		0		2		1	

4.2.1.2 Vasen silmä

Ennen laajennusta suonet ja vuodot erottui puolista kuvista, tulokset on esitetty taulukossa 7. Puoleen kuvista saatiin parannusta mustuaisen laajennuksen myötä, toinen puolikas kuvista pysyi kuvanlaadultaan laajennuksesta huolimatta samana. Pelkällä laajennuksella saatiin seitsemän potilaan suonet ja vuodot näkymään papillakeskeisessä kuvassa, yhdellä kuvanlaatu oli laajennuksesta huolimatta hyvin huono eikä muutoksia erottanut edes kuvanmuokkausohjelmaa apuna käyttäen. Makulakeskeisessä kuvassa saatiin suonet ja vuodot näkymään pelkällä laajennuksella kuudella potilaalla. Taulukossa 8 on esitetty laajennuksen aikaansaama parannus kuvanlaatuun.

Vasemmassa silmässä kuvanmuokkauksella saatiin seitsemään papilla- ja seitsemään makulakuvaan paranemista aikaan. Yleensä papillakeskeisissä kuvissa General enhancement oli kuvankäsittelyohjelmista parempi, kun taas makulakeskeisissä kuvissa Vessel enhancement toi yleensä paremman lopputuloksen. Kuvanmuokkauksella aikaansaadun kuvanlaadun paraneminen on esitetty taulukossa 8 prosenttiosuuksin ja taulukossa 10 potilasmäärin.

Sairaalakameran kuviin verrattaessa otettiin käsikäyttöisellä kameralla otetuista kuvista paras versio, joka saattoi olla muokattu. Kolmella potilaalla kuva oli sairaalakuvaan verrattuna huonompi, mutta kuvankäsittelyllä saatiin lähes yhtä paljon yksityiskohtia erottumaan. Kuvien laatu on esitetty sairaalakameraan verrattuna prosenttiosuuksin taulukossa 9 ja potilaiden lukumäärän mukaan taulukossa 10.

4.2.2 Aurora

Aurora-silmäpohjakameralla kuvattiin 11 diabeetikkoa. Taulukossa 6 on esitetty potilaiden kaihin määrä potilasryhmittäin.

4.2.2.1 Oikea silmä

Kahdeksalla potilaalla papillakeskeisen ja kahdeksalla potilaalla makulakeskeisen kuvan laatu oli jo ennen laajennusta hyvä. Kuvien laatu ennen laajennusta on esitetty taulukossa 7. Laajennus paransi kuuden potilaan papillakeskeistä ja seitsemän potilaan makulakeskeistä kuvaa. Pelkällä laajennuksella saatiin kymmenen potilaan suonet ja

vuodot näkymään sekä makulassa että papillassa ja kuva oli laadullisesti hyvä. Taulukossa 8 on esitetty laajennuksen aikaansaama parannus kuvanlaatuun.

Kuvankäsittely paransi kaikkien papillakeskeisten kuvien laatua. Makulakeskeisiin kuviin saatiin kuvankäsittelyllä parannusta kaikkiin paitsi yhteen, jossa oli runsasta ILM-kiiltelyä. Kuvankäsittelyohjelmista Vessel enhancement oli sekä papilla- että makulakuvissa yleensä parempi. Kuvanmuokkauksella aikaansaadun kuvanlaadun paraneminen on esitetty taulukossa 8 prosenttiosuuksin ja taulukossa 10 potilasmäärin.

Sairaalakameran kuviin verrattaessa otettiin käsikäyttöisellä kameralla otetuista kuvista paras versio, joka saattoi olla muokattu. Kahdella potilaalla saatiin kuvista parempia kuin sairaalakameralla, pikselien määrä toki oli pienempi. Kahdeksalla saatiin kuvasta sairaalakuvan tasoinen. Kuvien laatu on esitetty sairaalakameraan verrattuna prosenttiosuuksin taulukossa 9 ja potilaiden lukumäärän mukaan taulukossa 10. Aurora-kameralla otetut kuvat olivat lähempänä sairaalakameran laatua kuin Smartscopella kuvatut.

4.2.2.2 Vasen silmä

Makulakeskeisen kuvan laatu oli kahdeksalla potilaalla ja papillakeskeisen kuvan laatu seitsemällä jo ennen laajennusta hyvä ja laajennus paransi kuuden potilaan kuvanlaatua. Kuvanlaatu ennen laajennusta on esitetty taulukossa 7. Pelkällä laajennuksella saatiin kaikkien potilaiden suonet ja vuodot näkymään sekä makulassa että papillassa, näistä yhdeksällä oli kuva myös laadullisesti hyvä. Taulukossa 8 on esitetty laajennuksen aikaansaama parannus kuvanlaatuun.

Kuvankäsittely paransi kaikkien makula- sekä papillakeskeisten kuvien laatua saaden suonet ja vuodot paremmin näkyviin. Kuvankäsittelyohjelmista Vessel enhancement oli yleensä sekä papilla- että makulakuvissa parempi. Kuvankäsittelyllä aikaansaatu kuvanlaadun paraneminen on esitetty taulukossa 8 prosenttiosuuksin ja taulukossa 10 potilasmäärin.

Sairaalakameran kuviin verrattaessa otettiin käsikäyttöisellä kameralla otetuista kuvista paras versio, joka saattoi olla muokattu. Yhdellä potilaalla saatiin kuvista parempia kuin

sairaalakameralla ja kahdeksalla sairaalakuvan tasoisia. Kuvien laatu sairaalakameraan verrattuna on esitetty prosenttiosuuksin taulukossa 9 ja potilaiden lukumäärän mukaan taulukossa 10. Aurora-kameralla otetut kuvat olivat lähempänä sairaalakameran laatua kuin Smartscopeella kuvatut.

4.2.3 Yhteenveto diabetespotilaista

Aurora-kameralla saadut tulokset olivat selvästi parempia Smartscope Pro:hon verrattuna. Aurora-kameralla kuvatuista oikean ja vasemman silmän makula- ja papillakuvista 43,2% oli jo ennen laajennusta laadultaan hyviä. Laajentamattomista kuvista 86,4%:lla suonet ja vuodot erottuivat kuvista, tämä on tärkeää diabeettista retinopatiaa arvioidessa. Laajennuksen ja kuvanmuokkauksen jälkeen 86,4% Aurora-kuvista oli sairaalakameran tasoisia. Auroralla otettuihin makula- ja papillakuviin Vessel enhancement antoi 93,2%:lla paremman lopputuloksen kuvaan, näistä 34,1% oli huomattavasti parempia General enhancementin tulokseen verrattuna.

Smartscope PRO-kameralla kuvatuista oikean ja vasemman silmän makula- ja papillakuvista 25% oli ennen laajennusta laadultaan hyviä. Laajentamattomista kuvista 43,8%:lla suonet ja vuodot erottuivat 43,8%:lla. Laajennuksen ja kuvanmuokkauksen jälkeen 12,5% kuvista oli sairaalakameran tasoisia.

Aurora-kameralla laajennuksen ja kuvanmuokkauksen jälkeen saadut kuvat olivat sairaalakameraan verrattuna keskiarvoltaan 3 eli yhtä hyviä kuin sairaalakameralla otetut kuvat. Smartscope-kameralla päästiin sairaalakameraan verratessa keskiarvoon 1.5, joka on sairaalakameraan verrattuna huonompi, mutta parannusta on saatu kaikkiin kuviin ja joissakin saadaan yksityiskohtia näkyviin lähes yhtä paljon kuin sairaalakameralla.

Aurora-kameralla saadut kuvat ovat selvästi laadultaan parempia Smartscopeen verrattuna. Kameroiden välistä arviointia kuitenkin vaikeuttaa se, että Smartscope-kameralla kuvaaminen oli aluksi harjoittelua. Lisäksi Smartscopeella kuvatuilla potilailla oli huomattavasti enemmän kaihia, kun taas Aurora-kameralla kuvatuilla potilailla ei kaihia ollut suurimmalla osalla kuvattavista. Harjoittelu kameran käytön kanssa, potilaan kooperaatio sekä kirkas mykiö lisäävät todennäköisyyttä saada laadullisesti hyvä kuva.

Osalla potilaista mustuainen oli kuvattaessa hyvin pieni, tällöin kuvan saaminen oli lähes mahdotonta.

4.3 Papillakuvat ilman laajennusta glaukooma- ja diabetespotilaista

4.3.1 Aurora

Kaikki pelkät laajentamattomat papillakuvat on kuvattu Aurora-silmänpohjakameralla. Papillakuvia otettiin laajentamattomasta mustuaisesta 21:ltä glaukoomapotilaalta ja yhdeksältä diabeetikolta eli yhteensä 30:ltä potilaalta. Potilaiden ikäjakauma on kuvattu taulukossa 11.

Taulukko 11 – Papillakuvien potilasryhmän ikäjakauma.

	Potilasmäärä (N)	Keski-ikä	län mediaani	län jakauma	Kaihin määrä (0-4, taulukko 1)
Aurora	30	72,7	72,5	42,3–90,5	0,9

Potilaiden kaihin määrä potilasryhmittäin on kuvattu taulukossa 12 potilasmäärin.

Taulukko 12 – Kaihin määrä kuvattuna potilasmäärittäin.

Aurora				
	Glaukoomapotilaat n=21		Diabetes-potilaat n=9	
	Oikea	Vasen	Oikea	Vasen
IOL / kirkas mykiö	12	11	4	3
Kaihi +-	5	5	3	2
Kaihi +	2	3	2	3
Kaihi ++	1	2	0	1
Kaihi +++	1	0	0	0

4.3.1.1 Oikea silmä

Taulukossa 13 on kerrottu laajentamattomista mustuaisista otettujen muokkaamattomien kuvien laadun keskiarvo glaukooma- ja diabetespotilailla. Kuvat olivat samaa laatutasoa molemmissa potilasryhmissä. Kuvankäsittelyohjelmilla saatiin paranemista aikaan 11 potilaalla. Potilailla, joilla kuvankäsittelyohjelmilla saatiin papillakuviin paranemista aikaan, saatiin yleensä General enhancement:lla parempi tulos. Kuvankäsittelyllä aikaansaatu kuvanlaadun paraneminen on esitetty taulukossa 13 prosenttiosuuksin ja taulukossa 15 potilasmäärin.

Taulukko 13 – Keskiarvoja kuvanlaadusta ja prosenttiosuuksia parhaista kuvanmuokkausohjelmista papillakuvissa.

	Kaihin määrän keskiarvo (0-4, taulukko 1)	Kuvanlaatu ilman laajennusta keskiarvoltaan (0-4, taulukko 2)	General enhancement parempi	Vessel enhancement parempi	Kuvanmuokkaus huonontaa	Kuvanmuokkaus ei paranna
Glaukoomapotilaat	0,8	1,6	35,7%	2,4%	14,3%	45,2%
Diabeetikot	1,0	1,7	11,1%	0%	11,1%	77,8%

Kun laajentamattomasta mustuaisesta otettuja mahdollisesti muokattuja kuvia verrattiin sairaalakameralla laajennetuista mustuaisista otettuihin kuviin, oli suurin osa kuvista heikompi tasoisia kuin sairaalakameralla otetut. Viisi kuvaa oli laadultaan sairaalakameran tasoisia. Yhdellä potilaalla sairaalakameralla otetut kuvat puuttuivat kokonaan, joten vertausta ei voitu tehdä. Kuvien laatu sairaalakameraan verrattuna on esitetty prosenttiosuuksin taulukossa 14 ja potilaiden lukumäärän mukaan taulukossa 15.

Taulukko 14– Papillakuvien laatua verrattu sairaalakameralla otettuihin kuviin.

Kuvanmuokkauksen jälkeiset kuvat verrattuna sairaalakameraan	Sairaalakameran tasoisia tai parempia kuin sairaalakamera (taulukko 4, arviointiasteet 3 ja 4)	Lähes sairaalakameran tasoisia (taulukko 4, arviointiaste 2)	Selvästi huonompia kuin sairaalakamera (taulukko 4, arviointiasteet 0 ja 1)	Sairaala-kameraan verratun laadun keskiarvo (asteikko 0-4, taulukko 4)
Glaukoomapotilaat	20%	32,5%	47,5%	1,5
Diabeetikot	27,8%	16,7%	55,6%	1,4

Taulukko 15 – Kuvanmuokkauksen vaikutus ja ero sairaalakameraan. Eroa sairaalakameraan tulkitessa tulee huomioida, että käsikäyttöisellä Aurora-kameralla otetut kuvat ovat laajentamattomasta mustuaisesta ja sairaalakameralla otetut kuvat on otettu laajennetusta mustuaisesta.

		Aurora			
		Glaukoomapotilaat n=21		Diabetes-potilaat n=9	
		Oikea	Vasen	Oikea	Vasen
Enhancement	parantaa	11	6	0	2
	ei vaikuta	8	11	8	6
	huonontaa	2	4	1	1
General enhancement parempi		10	5	0	2
Vessel enhancement parempi		1	0	0	0
Yhtä hyviä		0	0	0	0
Ero sairaalakameraan	Huonompi	17	15	7	6
	Yhtä hyvä	3	5	2	3
	Parempi	0	0	0	0

4.3.1.2 Vasen silmä

Taulukossa 13 on kerrottu laajentamattomista mustuaisista otettujen muokkaamattomien kuvien laadun keskiarvo glaukooma- ja diabetespotilailla. Kuvat olivat samaa laatutasoa molemmissa potilasryhmissä.

Kuvankäsittelyohjelmilla saatiin paranemista aikaan kahdeksalla potilaalla. Potilailla, joilla kuvankäsittelyohjelmilla saatiin paranemista aikaan, saatiin yleensä General enhancement:lla parempi tulos. Kuvankäsittelyllä aikaansaatu kuvanlaadun paraneminen on esitetty taulukossa 13 prosenttiosuusin ja taulukossa 15 potilasmäärin.

Laajentamattomasta mustuaisesta otettuja mahdollisesti muokattuja kuvia verratessa sairaalakameralla laajennetuista mustuaisista otettuihin kuviin, oli suurin osa sairaalakameraa huonompia. Kahdeksan kuvaa olivat laadultaan sairaalakameran tasoisia. Yhdellä potilaalla sairaalakameralla otetut kuvat puuttuivat kokonaan, joten vertailua ei voitu tehdä. Kuvien laatu sairaalakameraan verrattuna on esitetty prosenttiosuusin taulukossa 14 ja potilaiden lukumäärän mukaan taulukossa 15.

4.3.2 Yhteenveto glaukooma- ja diabetespotilaiden laajentamattomista papillakuvista

Taulukossa 14 on glaukoomapotilaiden ja diabeetikoiden laajentamattomista papillakuvista mahdollisen muokkauksen jälkeen lasketut laadun keskiarvot sekä niiden prosentuaalinen jakautuminen sairaalakameraan verrattuna. Diabeetikoilla ja glaukoomapotilailla kuvat olivat sairaalakameraan verrattuna laadullisesti lähes identtiset. Papillakuvien laatuun ei siis selvästi vaikuttanut, onko potilaalla perussairautena glaukooma vai diabetes.

Taulukkoon 16 on koottu ilman laajennusta ja kuvanmuokkausta otettujen papillakuvien laatu potilasmäärittäin. Papillan arviointi onnistuu 60%:ssa kuvista, joita ei ole muokattu.

Taulukko 16 – Kuvanlaatu papillakuvissa ilman muokkausta ja laajennusta. Papillan arviointi onnistuu 60%:lla kuvista.

Kuvanlaatu ilman laajennusta ja muokkausta (taulukko 2)	Aurora			
	Glaukoomapotilaat n=21		Diabetes-potilaat n=9	
	Oikea	Vasen	Oikea	Vasen
0: Ei erota kunnolla	4	3	1	2
1: Kuva utuinen, papillan erottaa	5	5	2	2
2: Papilla näkyy hyvin ja voi arvioida melko helposti	9	10	4	2
3: Kuva hyvä, papillan arviointi onnistuu ongelmitta	3	3	2	3
Papillan arviointi onnistuu (2+3), laskettu prosenttiosuus	12 =57,1%	13 =61,9%	6 =66,7%	5 =55,6%
Prosenttiosuus kameralla otetuista kuvista, joissa papillan arviointi onnistuu (2+3)	60%			

5 Pohdinta

Silmänpohjan kuvantaminen on tärkeä työkalu silmätaudeilla sairauksien diagnostiikassa ja seurannassa. Mykiön ollessa kirkas ja potilaan ollessa yhteistyökykyinen, toimii käsikäyttöinen silmänpohjakamera hyvin erityisesti laajennetulla mustuaisella ja kuvanmuokkauksella paranneltuna. Tällä tavoin kuvatuista diabeetikoista voitiin Aurora-kameralla saada 86,4% kuvista sairaalakameran tasoisiksi tai jopa paremmiksi. Smartscopella kuvatuilla diabeetikoilla oli runsaammin kaihia ja kameran käyttöä vasta opeteltiin. Smartscopella saatiin, luultavasti osittain näistä syistä johtuen, 12,5%:lla kuvista sairaalakameran tasoisia laajennetusta mustuaisesta otettuna ja kuvanmuokkauksella paranneltuna.

Laajentamattomista mustuaisista Aurora-kameralla otetuista papillakuvista diabeetikoilla saatiin 27,8%:lla sairaalakameran tasoisia kuvia. Glaukoomapotilailla sairaalatasoisia kuvia saatiin 20%:lla. Kuvanlaatua heikentäviä tekijöitä olivat kuvanottajan vähäinen kokemus käsikäyttöisellä silmänpohjakameralla kuvaten, laajentamaton mustuainen ja kaihin määrä.

Tutkimuksen yhtenä tavoitteena oli selvittää, pystyykö käsikäyttöistä kameraa hyödyntämään erikoissairaanhoidon konsultaatioissa. Aurora-kameralla kuvatuista diabeetikoista, joilta otettiin sekä makula- että papillakeskeiset kuvat, 86,4%:ssa kuvista saatiin ilman laajennusta ja muokkausta näkyviin suonet ja vuodot. Suonien ja vuotojen näkyminen on tärkeää diabeettista retinopatiaa arvioitaessa, joten Aurora-kameralla otettuja kuvia voitaisiin käyttää seulonnassa. Kuvien resoluutio klinikan Topcon-silmänpohjakameraan verrattuna on toki heikompi, mutta suurimmassa osassa kuvia kuvanlaatu olisi riittävä näyttämään diabeteksen aiheuttamat silmänpohjanmuutokset.

Käsikäyttöisten silmänpohjakameroiden käyttö sopii myös vanhusväestöön, mikäli potilas ko-operoi ja pystyy katsomaan yhteen pisteeseen hetkellisesti. Iän lisääntyessä kaihin määrä lisääntyy, joka vaikuttaa heikentävästi kuvanlaatuun. Kuitenkin myös runsaalla kaihilla oli mahdollista saada laadullisesti riittäviä kuvia. Yksittäisillä potilailla ei selkeää yhteyttä kaihin heikentävään kuvanlaatuun löytynyt, mutta suurempia määriä kuvattaessa laski kuvanlaadun keskiarvo kaihin määrän lisääntymisen myötä.

Tutkimuksen tuloksien mahdollisia virhelähteitä on useampia. Osalla potilaista oli heikompi ko-operaatio, jolloin katse ei pysynyt kuvauksen aikana paikoillaan. Kuvaajan kokemus vaikuttaa kuvauksen onnistumiseen ja sitä kautta kuvanlaatuun. Tutkimuksen edetessä kuvanlaatu on parantunut oletettavasti kokemuksen karttuessa.

Käsi­käyt­toisen silm­än­poh­ja­kame­ran etuna on nopea saatavuus. Kuvan näkee näytöltä heti, joten huonon kuvan saadessa on mahdollista ottaa välittömästi uusi kuva tai siirtää kuvan paikkaa haluttuun suuntaan.

Lähteet

1. Winell K, Reunanen A. Diabetesbarometri 2005. Suomen Diabetesliitto, Kirjapaino Hermes, Tampere, 2006. ISBN: 952-486-004-X
2. Paula Summanen ja Leila Laatikainen 2016, Lääkärin käsikirja, diabeettinen retinopatia
3. Hutchinson A, McIntosh A, Peters J, O'Keeffe C, Khunti K, Baker R, Booth A. Effectiveness of screening and monitoring tests for diabetic retinopathy--a systematic review. *Diabet Med* 2000;17: 495-506
4. S Sengupta, M D Sindal, C G Besirli, S Upadhyaya, R Venkatesh, L M Niziol, A L Robin, M A Woodward & P A Newman-Casey. *Eye (Lond)*. 2018 Feb; 32(2): 375–383: Screening for vision-threatening diabetic retinopathy in South India: comparing portable non-mydratic and standard fundus cameras and clinical exam
Published online 2017 Sep 15. doi: 10.1038/eye.2017.199
<https://www-ncbi-nlm-nih-gov.ezproxy.utu.fi/pmc/articles/PMC5811716/>
5. Davila JR, Sengupta SS, Niziol LM, Sindal MD, Besirli CG, Upadhyaya S, Woodward MA, Venkatesh R, Robin AL, Grubbs J Jr, Newman-Casey PA. *Ophthalmologica*. 2017;238 (1-2): 89-99. doi: 10.1159/000475773. Epub 2017 Jul 5. Predictors of Photographic Quality with a Handheld Nonmydratic Fundus Camera Used for Screening of Vision-Threatening Diabetic Retinopathy.
<https://www-ncbi-nlm-nih-gov.ezproxy.utu.fi/pubmed/28675903>